



# Abordaje del carcinoma de tiroides invasivo a traqueolaringe y grandes vasos

ANDRÉS CHALA G.\*

## Resumen

*El cáncer de tiroides que invade localmente el componente aerodigestivo o vascular tiene una incidencia relativamente baja, usualmente sin síntomas preoperatorios que sugieran el grado de su extensión. Se requiere una alta sospecha clínica para establecer el diagnóstico preoperatorio, así como el conocimiento de las modalidades terapéuticas ante su hallazgo intra-operatorio, con el ánimo de realizar el esquema terapéutico óptimo para cada circunstancia, con bajas tasas de morbilidad, mortalidad y recurrencia.*

*Se informa un estudio retrospectivo realizado en el Hospital de Caldas en los pacientes con cáncer tiroideo invasivo a laringotraquea y grandes vasos manejados por el grupo de Cirugía de Cabeza y Cuello entre agosto de 1994 y junio de 2000. Se analizó sintomatología previa asociada, el abordaje diagnóstico, el esquema terapéutico aplicado según el grado de invasión, la recidiva local regional y a distancia, la morbilidad y la mortalidad. Se proponen algunas recomendaciones para cada caso.*

## Introducción

El carcinoma de tiroides invasor a traqueolaringe y grandes vasos requiere un abordaje diagnóstico y terapéutico especial. Esta lesión se presenta en la literatura con

una incidencia del 0,5 al 21%<sup>1,8,18,19,22</sup>. Existe controversia en la literatura en cuanto a su manejo, desde un manejo conservador con procedimientos de limpieza y terapia adyuvante con I 131 y/o radioterapia, hasta la resección quirúrgica con técnicas de reconstrucción. El tipo de procedimiento que se realiza usualmente depende del grado de compromiso y extensión en profundidad, de la invasión vascular o laringotraqueal; se emplean procedimientos de limpieza en los casos de invasión superficial y resección en los casos de invasión profunda, generalmente asociados con alguna técnica de reconstrucción<sup>6,7,9,10,12,16,17,20,21</sup>. En estos últimos casos, con las técnicas de resección y reconstrucción actual parece haber una opción terapéutica segura que mejora la sobrevida y la calidad de vida<sup>2</sup>.

Se revisa la incidencia y el enfoque diagnóstico y terapéutico realizado por el grupo de Cirugía de Cabeza y Cuello de la Universidad de Caldas y el Hospital Universitario de Caldas entre agosto de 1994 y junio de 2000. Se encontró un total de 203 pacientes intervenidos por carcinoma de tiroides, de los cuales 8 presentaban invasión de traqueolaringe y 10 invasión vascular, en quienes se realizan procedimientos de limpieza y resecciones con procedimientos reconstructivos. Se hace seguimiento de los pacientes, incluyendo determinaciones tiroglobulina, rastreo con I 131, radiografías de torax y nasofibrolaringoscopia.

## Materiales y métodos

Se revisan los pacientes intervenidos quirúrgicamente por cáncer de tiroides en el Hospital de Caldas desde

\* ANDRÉS CHALA G. MD. Coordinador del Servicio de Cirugía de Cabeza y Cuello Universidad de Caldas. Hospital Universitario de Caldas. Jefe de Cirugía Hospital Universitario de Caldas.

agosto 1994 hasta Junio 2000. Desde dicha fecha el grupo de Cirugía de Cabeza y Cuello tiene un protocolo de evaluación para el seguimiento de los pacientes que se intervienen por patología benigna o maligna de tiroides. Se encontraron 384 pacientes intervenidos por patología tiroidea, 181 por patología benigna (bocio, adenomas, tiroiditis) y 203 por patología maligna.

Del total de 203 pacientes intervenidos por cáncer, 8 presentaron compromiso del componente laringotraqueal y 10 compromiso vascular. Se definió compromiso laringotraqueal el compromiso de la laringe, o la traquea y el compromiso vascular la invasión a

la vena yugular interna, vena subclavia, tronco innominado, arteria carótida primitiva o a la arteria subclavia).

Se realiza el análisis por sexo, edad, antecedentes quirúrgicos previos, tipo de cirugía realizada sobre el tiroides, tipo de procedimiento realizado sobre la extensión extratiroidea, el tipo histológico, y su tratamiento complementario con I 131 o radioterapia (tablas 1 y 2).

Evaluando el compromiso laringotraqueal o vascular se encuentra un total de 18 pacientes 14 de sexo femenino y 4 de sexo masculino, con rango de edad que oscila principalmente entre los 41 y 60 años.

TABLA 1  
*Invasión laringotraqueal*

Sexo	Edad	Antecedentes	Cx tiroideo	Cx traqueal	Patología	I 131 pop	Rxt pop
Masc.	65	7 cx previas limpieza	Tiroidectomía total vrc	Resección traqueal	Ca hurthle	300 mci	5000 rd
Fem.	54		Tiroidectomía total	Traqueoplastia	Papilar	300 mci	no
Masc.	40	Tiroidectomía parcial	Tiroidectomía total vrc	Traqueoplastia	Papilar	300 mci	no
Fem.	37		Tiroidectomía total	Traqueoplastia	Folicular	300mci	no
Fem.	48	Tiroidectomía parcial	Tiroidectomía total vrm	Limpieza traqueal	Papilar	150mci	no
Fem.	68		Tiroidectomía total vrc	Traqueoplastia	Anaplásico	no	5000 rd
Fem.	43		Tiroidectomía total	Traqueoplastia	Papilar	150 mci	no
Fem.	50		Tiroidectomía total	Limpieza traqueal	Papilar	150 mci	no

TABLA 2  
*Invasión vascular*

Sexo	Edad	Cx tiroidea	Compromiso	Corrección	Patología	I 131 mci	Rxt rads	Seguimiento
Fem.	58	Tiroidectomía total vrc	Tronco innominado	Injerto vena	Papilar	300	no	
Fem.	67	Tiroidectomía total vrc	Arteria subclavia	Injerto vena	Anaplásico	no	5000	fallece
Fem.	40	Tiroidectomía total vrc	Vena subclavia	Injerto vena	Papilar	300	no	
Mas.	57	Tiroidectomía total vrm	Arteria carótida int	Limpieza	Papilar	300	no	
Mas.	43	Tiroidectomía total vrc	Arteria carótida int	Limpieza	Folicular	300	no	tgb alta 3 año
Fem.	54	Tiroidectomía total vrc	Arteria carótida int	Limpieza	Papilar	300	no	m pulmón 5 años
Fem.	37	Tiroidectomía total vrc	Vena yugular interna	Resección	Papilar	150	no	
Fem.	63	Tiroidectomía total vrc	Vena yugular interna	Resección	Papilar	300	no	
Fem.	29	Tiroidectomía total vrc	Vena yugular interna	Resección	Papilar	300	no	
Fem.	15	Tiroidectomía total vrc	Vena yugular interna	Resección	Papilar	300	no	

La distribución de acuerdo al tipo histopatológico fue: Carcinoma papilar 13 pacientes, Carcinoma folicular puro 2 pacientes, Carcinoma folicular de células Hürth 1 caso, Carcinoma Anaplásico 2 pacientes (figura 1).

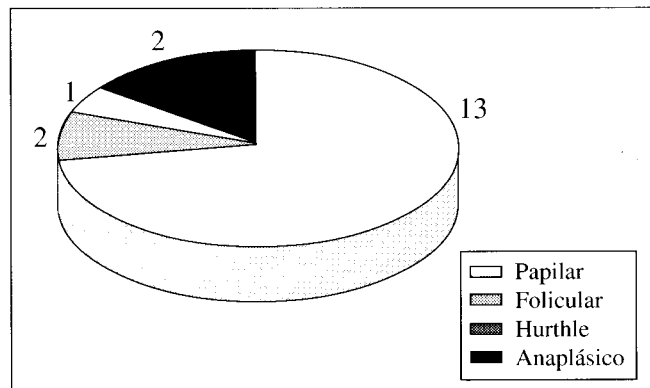


FIGURA 1. Distribución por patología.

De los pacientes con invasión laringotraqueal 7 fueron diagnosticados como un hallazgo intraoperatorio sin evidencia de compromiso endoluminal traqueal. Estos pacientes no tenían sintomatología previa de disfonía, disnea, hemoptisis o estridor. Dos pacientes fueron susceptibles de manejo conservador con limpieza tumoral sobre el lecho traqueal, ambos clasificados como estados I de Shin<sup>4</sup> (cáncer de tiroides con invasión del pericondrio) asociado con dosis ablativas de I 131. En su seguimiento a 4 y 5 años no han presentado recidiva local regional o a distancia. Encontramos 5 pacientes con estadios III de Shin (cáncer tiroideo (con invasión del cartílago sin invasión de la mucosa) en quienes se realizó traqueoplastia con técnica de Friedman<sup>3</sup> (resección en cuña de la invasión y colgajo mioperiostico del músculo esternocleidomastoideo) e I 131 en dosis ablativas para los de tipo bien diferenciado. Estos pacientes en su seguimiento no han mostrado recidiva local o enfermedad a distancia, cinco correspondían a carcinoma papilar o folicular del tiroides y uno a carcinoma anaplásico tratado adicionalmente con radioterapia postquirúrgica. Este último paciente permaneció libre de enfermedad por 1 año, fecha en la cual presenta en su seguimiento recidiva local y enfermedad a distancia y fallece. El seguimiento de los pacientes se ha realizado con evaluación clínica, medición de tiroglobulina, rastreo corporal y nasofibrolaringoscopia. El octavo paciente es un paciente remitido a nuestro grupo, con antecedente de 7 limpiezas tumorales previas por carcinoma "papilar" de tiroides, con sintomatología de disnea, y estridor. En nuestra evaluación y revisión

histopatológica se encontró que la lesión correspondía a un carcinoma de células de Hurthle, evaluado con escanografía en nasofibrolaringoscopia preoperatoria que evidenciaba compromiso tumoral endotraqueal y se clasificó como una invasión estado IV de Shin<sup>4</sup>, con ganglios infiltrados por tumor. Al paciente se le realiza vaciamiento radical de cuello con tiroidectomía total y resección traqueal de 4 anillos con anastomosis termino terminal. Se le administra además I 131 postoperatorio y Radioterapia con buena evolución (figura 2).

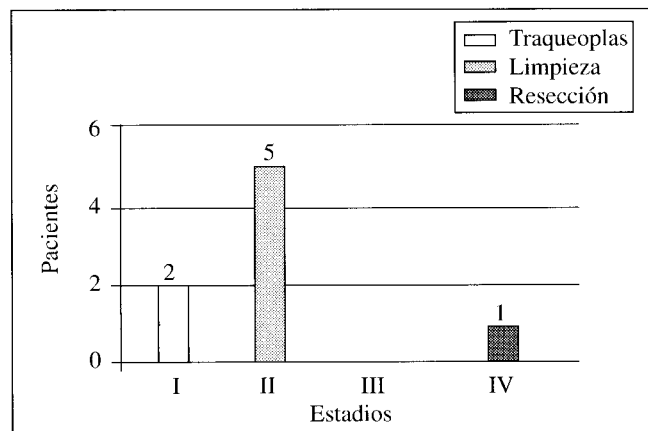


FIGURA 2. Procedimiento traqueal realizado estadio de invasión Shin.

Con respecto a la invasión vascular, encontramos 4 pacientes con compromiso tumoral intraoperatorio de la vena yugular interna; la misma fue reseca como parte del vaciamiento radical de cuello, y no significó un procedimiento adicional. Estos pacientes han evolucionado en forma satisfactoria, sin evidencia de recidiva local regional o a distancia. Tres pacientes han tenido infiltración tumoral de la adventicia de la arteria carótida interna, todos fueron tratados con limpieza sin resección e I 131 a dosis de 300 mCi. En su seguimiento un paciente presentó incrementos de los niveles de tiroglobulina al tercer año, sin poder encontrar el sitio de recidiva en los estudios realizados, y una paciente presenta metástasis pulmonares para las cuales se administro nueva dosis de I 131 de 300 mCi. Se han tenido que realizar procedimientos resectivos con algún tipo de procedimiento reconstructivo vascular en 3 pacientes (2 por carcinoma papilar y uno por carcinoma anaplásico). De los de carcinoma papilar, una de estas pacientes tenía compromiso del tronco innominado y requirió esternotomía con resección del segmento comprometido e injerto venoso; igualmente, una paciente tenía compromiso de vena subclavia y por una incisión

de *trap door* se realizó su resección y anastomosis con injerto venoso. La tercera paciente con carcinoma anaplásico tenía compromiso intraluminal de la arteria subclavia, además de compromiso de hipofaringe, se le realizó resección del segmento arterial comprometido con injerto de Govetex. Recibe además 5000 rads y fallece a los 4 meses por enfermedad a distancia (figura 3).

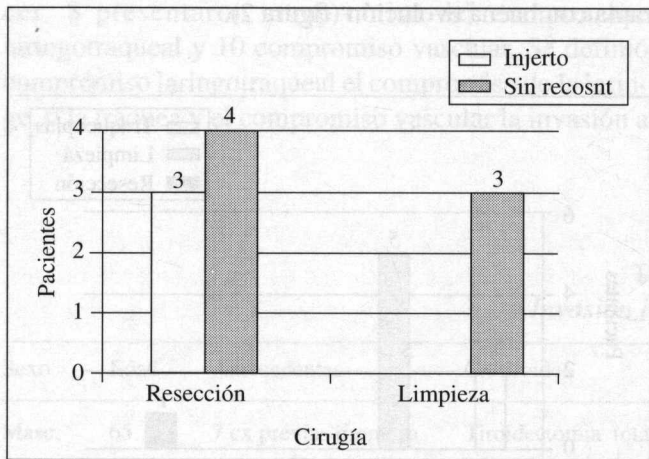


FIGURA 3. Tipo de cirugía vascular realizada pacientes con invasión vascular.

### Resultados

La incidencia de compromiso laringotraqueal fue de 3.94%. La incidencia de compromiso vascular mayor global fue del 4,93%, pero excluyendo la invasión a la vena yugular interna que no es significativa, es 2,96%.

En cuanto al tipo de tratamiento, la mayor parte fue susceptible de tratamiento resectivo conservador con traqueoplastia, como lo reporta Friedman (siempre y cuando la invasión sea menor de 35% de la circunferencia traqueal) con buenos resultados postquirúrgicos. Igualmente, en los casos que se requirió, los procedimientos resectivos con las diferentes técnicas de reconstrucción fueron un método efectivo para el control del estado avanzado de la enfermedad.

No se presentaron complicaciones mayores, la mortalidad estuvo asociada al tipo histológico del tumor, y especialmente, a la invasión vascular mayor, la recidiva local regional no se presentó, y las metástasis a distancia se registraron especialmente en los pacientes con invasión vascular mayor.

El tiempo de seguimiento es de 7 años; falta evaluar con un mayor tiempo la sobrevida final de los pacientes pero hasta la fecha no se ha encontrado recidiva local regional.

### Análisis

Existen muchas graduaciones de factores pronósticos del carcinoma de tiroides, siendo de los más aceptados, la edad mayor de 45 años, el sexo masculino, el tipo histológico, el compromiso extratiroideo o invasión, tamaño, metástasis a distancia.

Para evaluar la invasión traqueal usamos la clasificación de Shin (4) (tabla 3)

TABLA 3

<b>Estado 0</b>	Tumor confinado al tiroides
<b>Estado I</b>	Tumor extiende cápsula hasta el pericondrio sin invadir cartilago
<b>Estado II</b>	Tumor erosiona el cartilago o invade entre los anillos
<b>Estado III</b>	Tumor extiende lamina propia sin invadir la mucosa traqueal
<b>Estado IV</b>	Tumor penetra todo el espesor de la tráquea hasta la luz

Nuestra experiencia en cáncer de tiroides que invade traqueolaringe, hasta la fecha, muestra similitud en cuanto a incidencia de presentación comparada con otras series (tabla 4).

TABLA 4

Autor	Pacientes con cáncer tiroideo	invasión aérea	%
Djalilian et al	2000	18	0.9
Breaux et al	210	44	2.1
Friedman et al	190	13	6.8
Segal et al	500	29	5.8
Britto et al	1925	10	0.5
Grillo et al	27 años	34	
Zannini et al	11 años	8	
Chala et al	203	8	3.94

En nuestra experiencia el número de pacientes asintomáticos fue mayor que el de los sintomáticos, comparado con las series de Zannini<sup>1</sup> o Grillo<sup>2</sup> quienes encontraron que entre 5 y 20 % los pacientes eran asintomáticos.

La invasión de laringotraquea<sup>1,2,5,16,18</sup> de grandes vasos<sup>12,13</sup> se considera un factor que empobrece el pronóstico independientemente del tipo histológico obviamente siendo peor para los carcinomas de tiroides pobremente diferenciados. Existe una tendencia en la literatura a realizar un abordaje resectivo agresivo cuando hay invasión vascular que pase de la adventicia o invasión laringotraqueal que pase del pericondrio con invasión de la mucosa laringotraqueal<sup>5,6,8-11,14,16,18</sup> asociado a la administración de un tratamiento con I 131 o radioterapia para disminuir la probabilidad de recidiva local regional o a distancia.

Igualmente, en los casos con invasión menor de la adventicia arterial o de compromiso de solo el pericondrio del componente laringotraqueal sin invasión de su espesor se recomiendan procedimientos de limpieza (*shaving*) o resectivos menores<sup>7,15,16</sup> con tratamientos adyuvantes de I 131 y/o radioterapia.

Existen, además, en la literatura diferentes técnicas propuestas para el abordaje de la invasión por el carcinoma tiroideo, técnicas que van desde una limpieza "*shaving*", resecciones parciales con reconstrucción de colgajo osteomuscular como la de Friedman<sup>3</sup> o la de Mushoff<sup>8</sup>, la cual propone la resección en ventana de la invasión y la reconstrucción con colgajo muscular, hasta las técnicas de resección traqueal circunferencial o más amplias laringectomías parciales o totales como las propuestas por Grillo<sup>2</sup>.

En la evaluación de nuestros pacientes encontramos que en los casos de compromiso invasivo del pericondrio traqueal fue posible el abordaje conservador sin procedimientos resectivos, asociado con terapia adyuvante, no encontrando recidiva local regional, y en los estados II de invasión fue posible la realización de procedimientos resectivos conservadores con traqueoplastia sin evidenciar incremento en la recidiva local regional. Para los casos avanzados III y IV es indispensable la resección con reconstrucciones laringotraqueales. La evaluación preoperatoria de nuestros pacientes con cáncer tiroideo incluye un examen ORL completo, y sólo realizamos nasofibrolaringoscopia en los casos en que hay alteración de la cuerda vocal o hay sospecha de invasión laringotraqueal por la sintomatología del paciente. Igualmente sólo realizamos escanografía a aquellos casos con sospecha de invasión vascular o laringotraqueal o de vía digestiva superior. Uno de los problemas principales es que generalmente la invasión es un hallazgo

intraoperatorio no esperado, lo cual podría hacernos pensar que la nasofibrolaringoscopia sería mandatoria para todos nuestros pacientes pero incrementando los costos de atención en nuestro centro.

Con respecto a la invasión vascular encontramos que cuando había compromiso adventicial arterial fue posible el manejo conservador realizado limpieza de la adventicia arterial y terapia con I 131 para los tumores diferenciados, no encontrando recidiva local regional; Sin embargo, dos de estos pacientes presentan recidiva de la enfermedad a distancia no pudiendo encontrar que su relación con el procedimiento no resectivo fuera estadísticamente significativo dado el pequeño número de casos evaluados. Los pacientes con compromiso vascular intraluminal requirieron procedimientos resectivos con algún tipo de reconstrucción cuando ello fue necesario.

## Conclusiones

La sintomatología clínica no siempre se correlaciona con el cáncer avanzado de tiroides que invade laringotraquea o grandes vasos. Una nasofibrolaringoscopia prequirúrgica podría detectar con mayor frecuencia la invasión laringotraqueal, pero dada su baja incidencia en nuestro grupo (3.94%), puede no ser costo efectivo. Igualmente, los estudios escanográficos indicados para evaluar el compromiso vascular y aerodigestivo, si bien en algunos casos permite decidir la inabordabilidad quirúrgica, en pocos casos cambia la conducta resectiva y reconstructiva cuando esta es posible y dada la baja incidencia de compromiso vascular invasivo a carótida, subclavia o tronco innominado (2,96%) se debe solicitar el mismo en casos de alta sospecha para el planeamiento preoperatorio.

Posiblemente los mejores resultados se obtienen con los procedimientos resectivos con algún tipo de reconstrucción para aquellos pacientes con estados III y IV de Shin y procedimientos de limpieza "*shaving*" para los estados I de Shin y resecciones parciales con reconstrucción con colgajo muscular o musculoperiostico para los estados II de Shin como lo reporta la literatura. En nuestro escaso número de pacientes y corto periodo de seguimiento aún es prematuro llegar a alguna conclusión.

Para la invasión de la vena yugular interna indudablemente la ligadura y resección como parte del vaciamiento radical no exige un esfuerzo quirúrgico mayor y puede ser recomendada. En la invasión de otros troncos

venosos mayores la resección con técnicas reconstructivas es el ideal. En la invasión de la adventicia arterial procedimientos de limpieza y tratamiento adyuvante de I 131 o Radioterapia pueden ser suficientes, requiriéndose resección con reconstrucción por *bypass* arterial en casos de mayor invasión.

En los carcinomas de tiroides indiferenciados si bien los procedimientos resectivos con reconstrucción mejoran la calidad de vida no mejoran la sobrevida la cual aún sigue siendo muy pobre.

---

**abstract**

*Cancer of the thyroid gland may extend to the airways, upper digestive tract or vascular structures, albeit with low frequency. A bigle index of suspicion for premt diagnosis, and solid knowledge of the different trerapeutic modalities when facing the intraoperative findings, so as to adopt the optimal conduct that leads to low morbidity, mortality and recurrence rates.*

*We hereby report a retrospective study of patients with the diagnosis of thyroid cancer managed at Hospital de Caldas, Manizales, Colombia in the period august 1994 to june 2000. Analysis included symptomatology, loco regional recurrence and recurrence at distant sites, mortality and morbity. We propose recommendations for specific cases.*

---

**Referencias**

1. ZANNINI P, MELLONI G Surgical Management of Thyroid Cancer Invading the trachea Chest Surg Clin of NA 1996; 6: 777-790
2. GRILLO H et al. Resectional Management of Thyroid Carcinoma Invading the airway Ann Thoracic Surg 1992; 54: 3-10
3. Friedman M , Surgical Management of Thyroid Carcinoma with Laryngotraqueal Invasion Otolaryn Clin of NA 1990; 23: 495-507
4. SHIN D, MARK EJ, Pathologic staging of papillary carcinoma of the thyroid with airway invasion based on the anatomic manner of extension to the trachea. Hum Pathol 1993; 24: 866
5. ANDRY G. Invasive differentiated thyroid cancers: discussion of therapeutics, multidisciplinary approach. Ann Endocrinol 1997; 58: 229-32
6. MCCARTY TM. Surgical management of thyroid cancer invading the airway. Ann Surg Oncol 1997; 4: 403-8
7. GILLENWATER AM. Surgical management of laryngotracheal and esophageal involment by locally advanced thyroid cancer. Semin Surg Oncol 1999; 16: 19-29
8. MUSHOLT TJ. Invasive differentiated thyroid carcinoma: tracheal resection and reconstruction procedures in the hands of the endocrine surgeon. Surgery 1999; 126: 1078-87
9. TALPOS GB. Tracheal and Laryngeal resections for differentiated thyroid cancer. Am Surg 1999; 65: 754-60
10. KO JY. Intraluminal involvement of thyroid cancer in the trachea. J Formos Med Assoc 1998; 97: 289-91
11. KIM KH, SUNG MW, CHANG KH, KANG BS. Therapeutic dilemmas in the management of thyroid cancer with laryngotracheal involvement. Otolaryngol Head and Neck Surg 2000; 122: 763-7
12. TARAO M, NITA T, HAYASHI, et al. A case of thyroid cancer invading into mediastinum that was in need of resection of both innominate veins for complete cure. Kyobu Geka 1997; 50: 531-4
13. FADEL E. Subclavian artery resection and reconstruction for thoracic inlet cancers. J Vasc Surg 1999; 29: 581-8
14. SHIGEMITSU K, NAOMOTO Y, HAISA M, et al. A case of thyroid cancer involving the trachea: Treatment Jpn Oncol by partial tracheal resection and repair with a latissimus dorsi musculocutaneous flap. J Clin Oncol 2000; 30: 235-8
15. SHINGU K. Effectiveness of preoperative radioactive iodine (I131) therapy for locally advanced papillary thyroid cancer; a case report. Thyroid 1998; 8: 1113-6.
16. NISHIDA T. Differentiated thyroid carcinoma with the airway invasion: indication for tracheal resection based on the extent of cancer invasion. J Thorac Cardiovasc Surg 1997; 114: 84-92.
17. YANG CC, LEE CH, WANG LS et al. Resectional treatment for thyroid cancer with tracheal invasion: a long-term follow up study. Arch Surg 2000; 135: 704-7.
18. BALES SW. Management of thyroid carcinoma invading the acro digestive tract. Laryngoscope 1998; 108: 1402-7
19. NINO A, KATTH W, CADENA R et al: Coexistencia de tres diferentes patologías tiroideas. Acta Med Colomb 1987; 12: 42-5
20. OCHOA F, LOPEZ C. Carcinoma anaplásico de tiroides: revisión de tema. An. Otorrinolaringol. Mex 1999; 44: 84-9
21. VERGNAUD J.P, VELEZ A, LOPERA C.A et al: Carcinoma papilar de tiroides, Variedad de células altas. Rev Colomb Cir 1999; 14: 196-198
22. CHALA A.I: Patología tiroidea y su tratamiento quirúrgico. Rev Colomb Cir 1997; 12: 180-186.

Correspondencia:  
 ANDRÉS IGNACIO CHALA GALINDO  
 E-mail: [aichaga@col2.telecom.com.co](mailto:aichaga@col2.telecom.com.co)  
 Dirección: Cr. 25 Calle 40 Hospital de Caldas.  
 Departamento de Cirugía. Manizales,  
 Caldas. Colombia.