



Herniorrafia perineal primaria libre de tensión. Presentación de un caso

RAUDEL GARCÍA PULIDO, MD*, PEDRO ANTONIO CASANOVA PÉREZ, MD**,
HUGO IGNACIO FOURNIER VILLA, MD*

Resumen

Presentamos un paciente con hernia perineal primaria posterior que fue operado por vía abdominal con una técnica libre de tensión. Se encontraron asociadas hernias inguinocrurales bilaterales recidivantes que fueron tratadas por la técnica de Stoppa. El material protésico utilizado fue el mersilene. Se revisa la bibliografía disponible de esta rara enfermedad.

Introducción

Las hernias perineales constituyen protrusiones del contenido abdominal a través de los músculos y las fascias que forman el piso de la pelvis. De las hernias abdominales externas, estas son las más raras, exceptuando las isquiáticas. Se menciona a Scarpa como el primero que reportó un caso con esta patología en 1821, pero la mayoría coincide en que Garengéot ya había presentado uno en 1736 ⁽¹⁾.

Estas hernias pueden ser primarias cuando ocurren espontáneamente, y secundarias o postoperatorias cuando se producen como consecuencia de resecciones abdominoperineales del recto o procedimientos similares. También pueden ser anteriores cuando el defecto

está por delante del músculo transverso del periné y posteriores cuando está por detrás. Las hernias perineales anteriores son exclusivas del sexo femenino ⁽²⁾.

Se presenta un caso de hernia perineal primaria en un paciente masculino, lo cual es más raro aún, y se precisan detalles en cuanto al tratamiento quirúrgico que incluyó la reparación simultánea de hernias inguinocrurales bilaterales recidivantes, utilizando prótesis de mersilene con técnicas libres de tensión.

Caso clínico

Paciente de 79 años de edad con antecedentes de enfermedad pulmonar obstructiva crónica y cardiopatía isquémica, que había sido operado por hernia inguinal directa izquierda 16 años atrás; desde hacía doce años presentaba aumento de volumen en la región glútea derecha, que había crecido progresivamente en los últimos meses. Además, refería estreñimiento crónico de empeoramiento reciente y protrusión en ambas regiones inguinales relacionadas con los esfuerzos. Se intervino quirúrgicamente con el diagnóstico de hernia perineal primaria derecha (figura 1), hernia recidivante izquierda y hernia primaria derecha. Se realizó herniorrafia perineal libre de tensión por vía abdominal así: se abordó la cavidad peritoneal a través de una incisión media infraumbilical, se retrajo el contenido herniario no adherido, formado por colon sigmoidees e intestino delgado y se trató de evertir el saco ejerciendo presión desde la región glútea, lo que resultó imposible. Entonces, se seccionó circunferencialmente alre-

* Especialista de primer grado en Cirugía General del Hospital General Docente "Héroes del Baire". Profesor de Cirugía General de la filial de Ciencias Médicas de la Isla de la Juventud.

** Especialista de primer grado en Cirugía General del Hospital General Docente "Héroes del Baire".

dedor de su cuello, dejando el remanente distal *in situ* (figura 2a), se disecó todo el espacio y se colocó una bioprótesis de mersilene que se fija con puntos sueltos a todo el tejido circunvecino (figura 2b) y posteriormente se cerró el cuello del saco. Por último se disecó todo el espacio preperitoneal y repararon las hernias anteriores mediante la técnica de Stoppa. A los seis meses no se constata recurrencia alguna y se refiere mejoría del cuadro de estreñimiento.

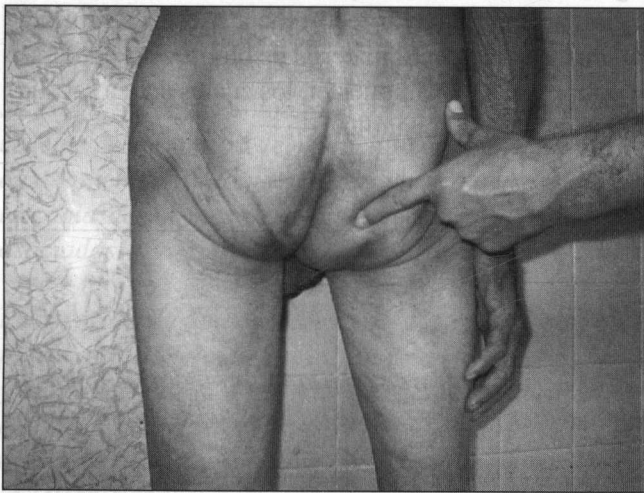

FIGURA 1. Hernia perineal primaria: posición ortostática.

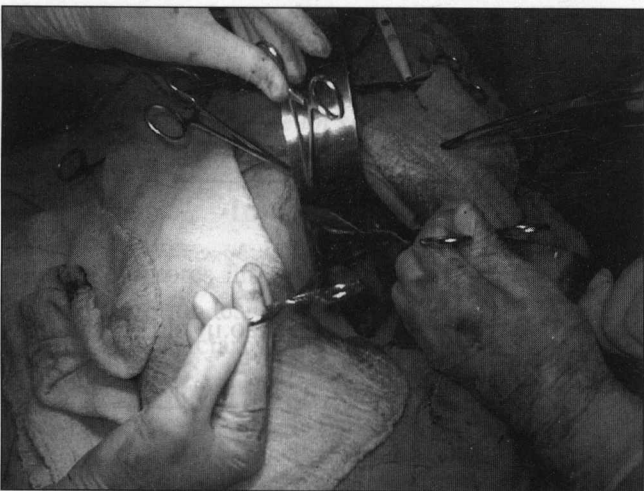

FIGURA 2a. Hernia perineal primaria: apertura del saco a nivel de su cuello.

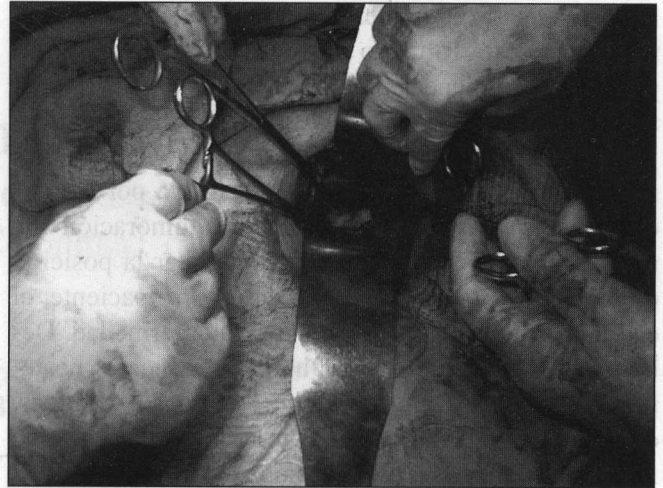


FIGURA 2b. Hernia perineal primaria: colocación de un plug de mersilene.

Discusión

Hace aproximadamente 50 años el doctor Koontz refería haber aportado el caso número 92 a la lista de los pacientes con hernia perineal primaria y años más tarde señalaba: “Parece definitivo que la cantidad total de casos publicados se encuentra muy por debajo de 100”².

Desde 1967 a la fecha conocemos escasas publicaciones sobre el tema^(3,4), por lo que también creemos que la cifra global de pacientes con esta patología es aproximadamente la misma.

La hernia perineal primaria también se conoce como hernia pelviana, isquiorrectal, pudenda, labial posterior, subpúbica, vaginal o del fondo de saco de Douglas. Las hernias perineales posteriores aunque se presentan en ambos sexos, son cinco veces más frecuentes en el femenino. En el hombre, el saco herniario se introduce entre la vejiga y el recto y aparece en la fosa isquiorrectal o el perineo, posterior al músculo perineal transversal y lateral al rafe medio. Estas hernias ocurren fundamentalmente entre la quinta y sexta década de la vida, y su mecanismo de producción está relacionado con un fondo de saco de Douglas constitucionalmente profundo y elongado, aunque se mencionan otros factores como obesidad, ascitis, infecciones pélvicas, y traumas obstétricos en la mujer⁽²⁾.

El contenido en las hernias perineales anteriores generalmente está formado por intestino o vejiga, y las posteriores contienen epiplón, intestino delgado o grueso. Debido a que estas hernias tienen un cuello amplio y un anillo de bordes no fibróticos las complicaciones resultan raras. La sintomatología referida por los pacientes está dada por la presencia de la tumoración que resulta molesta en ocasiones para adoptar la posición de sentado. Raras veces, como en nuestro paciente, el estreñimiento está relacionado con la enfermedad. Debido a la localización de las hernias perineales posteriores, pueden ser confundidas con hernias isquiáticas, entidad que es posible descartar si durante el examen físico se localiza el anillo herniario .

El tratamiento, excepto cuando hay alguna contraindicación, siempre debe ser quirúrgico; existen tres vías de abordajes diferentes. Preferimos el abdominal porque permite mejor exposición y por lo tanto mayor se-

guridad en la reparación; la coexistencia de alguna afección intraabdominal u otras hernias abdominales externas que requieran reparación concomitante, justifica más este abordaje. La corrección por vía perineal permite disecar más fácilmente el saco herniario, pero limita el campo operatorio y hace más laboriosa la intervención; nosotros no le prestamos gran interés a la resección total del saco. Las hernias perineales complicadas pueden ser abordadas por vía abdominal y perineal combinada.

Aunque no contemos con el reporte de varias series, pensamos, al igual que otros ⁽⁵⁾, que los mejores resultados se obtienen con las técnicas libres de tensión, pues lógicamente la debilidad y atrofia de los músculos de la región permiten mayor recurrencia si estos se afrontaran primariamente. El material de bioprótesis puede ser el polipropileno o el poliéster, los cuales deben ser fijados a los bordes del anillo.

Abstract

This report concerns a patient with a primary posterior perineal hernia that was operated through the abdomen utilizing a tension-free technique, with Mersilene as the prosthetic material. The article includes a literature review.

Referencias

1. KOONTZ AR: Hernia perineal. En: Nyhus LJM, Harkins HN *Hernia* 1ª ed. J. B. Lippincott comp. Philadelphia, 1967; 819.
2. ABRAHAMSON J: Hernias. In: Zinner MJ *Maingot's abdominal operations*, vol. 1, 10ª ed. Stamford CT: Appleton Lange, 1997; 479.
3. GONZÁLES-GARZÓN AM, TORREGROSA AG, OTERO JX, SOLER PA: Hernia perineal primaria. A propósito de un caso. *Cir Esp*, 1987; 41: 991-4.
4. LUBAT E, GORDON RB, BIRNBAUM BA, MEGIBOW AJ: CT diagnosis of posterior perineal hernia. *AJR Am J Roentgenol*, 1990; 154: 761.
5. PADILLA RL, MARTÍNEZ AM, QUIJANO FO, ZAVALA JR, VALERIO JU: Tensión free perineal hernioplasty: Report of a case. *Hernia* 1999; 3: 221-3.

Correspondencia:

RAUDEL GARCÍA PULIDO

Teléfono: 2 6257

Correo electrónico: raudel@ahao.ijv.sld.cu

Cuba.