

# Ruptura esplénica espontánea asociada a linfoma periférico de células T, presentación de un caso y revisión de la literatura

CARLOS GÓMEZ, MD<sup>1</sup>, RAFAEL PAVA, MD<sup>2</sup>, ALEJANDRO SALAZAR, MD<sup>3</sup>, NATHALIA SANCLEMENTE, MD<sup>4</sup>

*Palabras clave:* bazo; rotura del bazo; hemorragia; linfoma de células T periférico; inmunohistoquímica.

## Resumen

*Se presenta un caso de ruptura esplénica espontánea asociada a shock hemorrágico en un paciente de 24 años. Después del manejo quirúrgico, se demostró la presencia de un linfoma periférico de células T. Se hace una breve revisión de la literatura actualizada alrededor de las posibilidades diagnósticas de la ruptura esplénica espontánea.*

## Historia clínica

Se trata de un hombre de 24 años previamente sano, remitido a urgencias del tercer nivel de atención, quien, según nota de remisión, súbitamente presentó un episodio de hipotensión grave (70/49 mm Hg), taquicardia (frecuencia cardiaca de 129 por minuto) y alteración del estado de conciencia asociado a hematemesis. Este cuadro cedió al manejo inicial con líquidos intravenosos.

El paciente ingresó con signos vitales normales y con sonda nasogástrica que revelaba escaso sangrado. Inesperadamente, desarrolló un deterioro súbito de su condición general que requirió reanimación con líquidos intravenosos e intubación orotraqueal, sin que se observara aumento del sangrado digestivo que pudiera explicar la gravedad del compromiso hemodinámico.

Fue evaluado por el Servicio de Cirugía General, encontrándose en estado de shock hipovolémico de etiología por determinar. Se decidió pasar a laparotomía exploradora de urgencia, donde se encontró hemoperitoneo de 4.000 ml. Se identificaron dos rupturas del bazo: un desgarró de 3 cm en el polo superior y un desgarró de 5 cm en el polo inferior hasta el hilio esplénico. Se pinzó el pedículo y se practicó esplenectomía.

Después de la cirugía, el paciente requirió manejo en la unidad de cuidados intensivos, donde continuó hipotenso y en estado de shock persistente, por lo cual fue intervenido nuevamente al día siguiente; se

<sup>1</sup> Cirujano general; docente asociado, Departamento Clínico-Quirúrgico, Programa de Medicina, Facultad de Ciencias para la Salud, Universidad de Caldas, Manizales, Caldas, Colombia

<sup>2</sup> Médico patólogo; docente asociado, Laboratorio de Patología Humana, Departamento de Ciencias Básicas, Programa de Medicina, Facultad de Ciencias para la Salud, Universidad de Caldas, Manizales, Caldas, Colombia

<sup>3</sup> Médico, residente de segundo año de Cirugía General, Facultad de Ciencias para la Salud, Universidad de Caldas, Manizales, Caldas, Colombia.

<sup>4</sup> Estudiante de Medicina, Facultad de Ciencias para la Salud, Universidad de Caldas, Manizales, Caldas, Colombia

Fecha de recibo: 16 de junio de 2009  
Fecha de aprobación: 3 de octubre de 2009

encontraron 1.500 ml de sangre en la cavidad peritoneal y se decidió dejar empaquetado el lecho esplénico.

Requirió múltiples transfusiones y apoyo inotrópico durante los primeros dos días; posteriormente, recuperó su condición general y fue llevado a cirugía para retirar el empaquetamiento; se logró controlar la hemorragia y se cerró la pared abdominal. Recibió vacunación contra neumococo, meningococo y *Haemophilus influenzae*. Se continuó el manejo por hemato-oncología, de forma ambulatoria.

### Informe de anatomía-patológica

#### Examen macroscópico

El bazo pesó 300 g y midió 18 cm x 9 cm x 6 cm. Se identificaron dos desgarros profundos que comprometieron la cápsula y la pulpa. La superficie externa era lisa y homogénea; se encontró recubierta por membranas hemáticas. Al corte, se observó una superficie de color café, muy homogénea y brillante. La pulpa blanca no era sobresaliente. No había lesiones focales (figura 1).

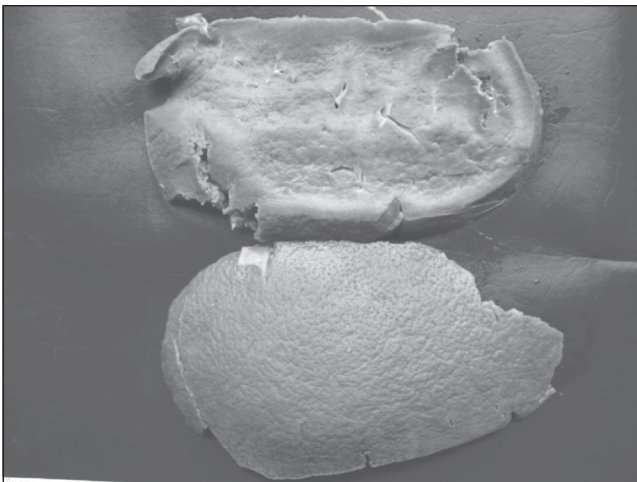


FIGURA 1. Examen macroscópico. Se aprecian los desgarros hacia el polo superior.

#### Examen microscópico

Se observó infiltración difusa de la pulpa roja por células redondas de núcleos ligeramente irregulares

con cromatina densa y citoplasma mal definido. Llenaban los sinusoides en forma amplia. También, se encontraron células de citoplasma amplio y rosado, células de aspecto plasmocitoide y algunos eosinófilos. Los ganglios linfáticos eran de aspecto atrófico (figuras 2 y 3).

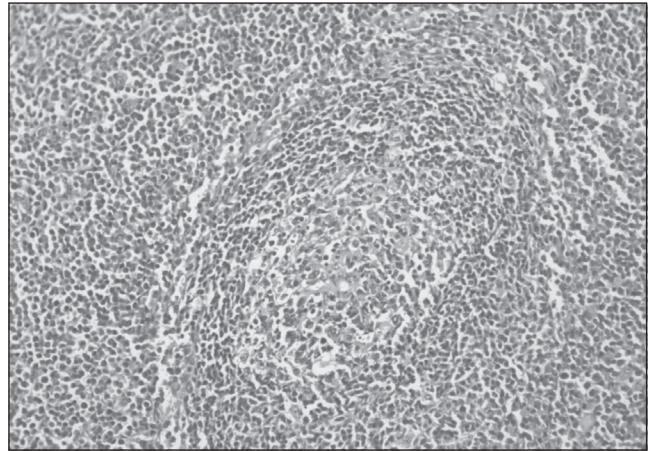


FIGURA 2. Ganglios linfáticos atróficos.

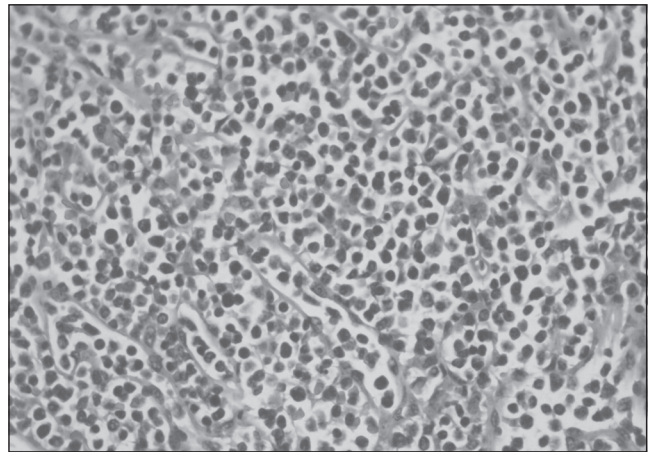


FIGURA 3. Células tumorales en los sinusoides

#### Inmunohistoquímica

Se utilizaron los marcadores de inmunohistoquímica Cd3, Cd5, Cd8, Cd20 y Ki 67 (figuras 4 y 5). El patrón de inmunoreactividad era indicativo de linfoma periférico de células T/NK.




FIGURA 4. Marcador Cd3. Las células tumorales en los sinusoides son positivas para este marcador.




FIGURA 5. Ki 67. Índice de proliferación de 80%.

## Discusión

La ruptura esplénica espontánea es una entidad poco común; la frecuencia reportada en la literatura mundial es de 0,1% a 0,5% de las causas de lesiones esplénicas <sup>(1)</sup>. Cuando ocurre un evento quirúrgico de esta naturaleza, se deben tener en cuenta múltiples posibilidades diagnósticas subyacentes. En el cuadro 1 se hace un resumen de las posibles causas.

La principal etiología de la ruptura esplénica es el trauma <sup>(2-4)</sup>; sin embargo, cualquiera de las lesiones mencionadas en el cuadro 1 puede causar una hemorragia espontánea periesplénica <sup>(5-7)</sup>. El cuadro clínico de la ruptura esplénica espontánea se caracteriza por dolor abdominal súbito o insidioso en el hemiabdomen superior, acompañado de signos de irritación peritoneal;

en algunos casos, puede presentarse estado de shock hemorrágico <sup>(1, 5,8,9)</sup>. Dicho cuadro puede ser de mal pronóstico que amerite tratamiento quirúrgico inmediato y el hallazgo intraoperatorio de ruptura esplénica puede ser casual <sup>(3)</sup>.

### CUADRO 1 Causas asociadas a ruptura esplénica espontánea.

Causas	Variaciones
Infecciosas	<i>Bacterianas:</i> estafilococo, estreptococo, <i>Clostridium</i> spp., <i>Actinomyces</i> spp., <i>Pseudomonas</i> spp., <i>Salmonella</i> spp., <i>Enterobacter</i> spp., <i>Campylobacter</i> spp., <i>Haemophilus</i> spp., tularemia, brucelosis, <i>Legionella</i> spp., tuberculosis <i>Virales:</i> mononucleosis infecciosa, parotiditis, hepatitis A, citomegalovirus, dengue, varicela zóster, virus de inmunodeficiencia humana <sup>(10-12)</sup> . <i>Protozoos:</i> malaria, leishmaniasis. <i>Otras:</i> sífilis, tifus, leptospirosis, candidiasis, enfermedad hidatídica.
Condiciones hematológicas	Hemofilia, deficiencia congénita del factor XIII, deficiencia de proteína S, púrpura trombocitopénica idiopática, púrpura trombocitopénica trombótica, anemia hemolítica, policitemia vera, leucemia, linfoma <sup>(13)</sup> , mielofibrosis, mieloma múltiple, afibrinogenemia congénita, eritroblastosis fetal.
Alteraciones metabólicas	Amiloidosis, enfermedad de Wilson, enfermedad de Gaucher, enfermedad de Niemann-Pick <sup>(14)</sup> .
Alteraciones locales del bazo	Quiste esplénico, angiomas del bazo, trombosis de la vena esplénica, hipertensión portal, linfangioma esplénico <sup>(15)</sup> .
Neoplasias esplénicas malignas	<i>Primaria:</i> angiosarcoma <i>Secundaria:</i> carcinoma metastásico, teratoma, melanoma o coriocarcinoma.
Medicamentos	Heparina, estreptocinasa, factor estimulante de colonias de granulocitos (G-CSF), warfarina, ticlopidina.
Iatrogenia	Lesión quirúrgica, colonoscopia <sup>(16)</sup> , litotripsia extracorpórea.
Otras	Embarazo <sup>(17)</sup> , preeclampsia <sup>(18)</sup> , pancreatitis aguda <sup>(19)</sup> , peilosis esplénica <sup>(20)</sup> .

Adaptado con autorización de: Debnath D, Valerio D. A traumatic rupture of the spleen in adults. *J R Coll Surg Edinb.* 2002;47:437-45. ([http://www.rcsed.ac.uk/Journal/vol47\\_1/47100010.html](http://www.rcsed.ac.uk/Journal/vol47_1/47100010.html))

Dada su sintomatología inespecífica, el cuadro quirúrgico puede confundirse con enfermedades más frecuentes incluidas en el diagnóstico diferencial y, por lo tanto, se requiere de una alta sospecha clínica de la lesión esplénica. Igualmente, para el cirujano enfrentado al paciente sin historia obvia de trauma en el contexto de un abdomen agudo y, en ocasiones, asociado a shock hemorrágico, se constituye más en un diagnóstico intraoperatorio y de anatomopatología, una vez se hayan controlado la emergencia y la catástrofe abdominal en las que se encuentran la mayoría de los pacientes <sup>(1,3)</sup>.

También, entre los diagnósticos diferenciales se pueden encontrar el dolor torácico sugestivo de síndrome coronario agudo, la perforación de víscera hueca, la apendicitis o la diverticulitis <sup>(21)</sup>.

La causa más frecuente de ruptura esplénica espontánea, según la literatura, la constituyen los diferentes fenómenos infecciosos que producen la infiltración de la cápsula fibrosa del bazo por linfocitos atípicos y monocitos, que la torna frágil y facilita su ruptura <sup>(12,22-24)</sup>.

La ruptura esplénica espontánea causada por la mononucleosis infecciosa se constituye en la principal causa infecciosa en el mundo desarrollado y, aun así, sólo ocurre en 0,5% a 1,5% de los pacientes con la infección. Suele presentarse entre la segunda a la cuarta semana de la enfermedad, cuando se asocia con gran esplenomegalia y riesgo de ruptura <sup>(25-29)</sup>.

En los países en desarrollo, se ha demostrado la relación entre la ruptura esplénica espontánea y la malaria. La infección por *Plasmodium vivax* se asocia frecuentemente con un rápido crecimiento del bazo en la infección aguda y, por lo tanto, con la predisposición a la ruptura espontánea <sup>(30,31)</sup>.

La literatura menciona algunas causas anatómicas, en especial, la originada por el aumento súbito de la presión intraabdominal asociado con los cuadros de emesis violenta por la contracción fuerte del diafragma, con la subsecuente laceración esplénica producida en los puntos fijos de los ligamentos freno-esplénicos <sup>(8,32)</sup>.

En el caso que estamos presentando, se relacionó con un diagnóstico de linfoma periférico de células T/NK. Se considera que cualquier tipo de linfoma o de leucemia puede extenderse secundariamente al bazo <sup>(33)</sup>. El diagnóstico histopatológico posquirúrgico fue de linfoma extraganglionar de células T/NK, el cual sólo involucra secundariamente al bazo <sup>(33)</sup>.

En los casos de leucemia y linfoma, la ruptura esplénica espontánea puede originarse en la invasión capsular esplénica con pequeñas hemorragias subcapsulares, además de las anomalías hematológicas asociadas <sup>(7,34,35)</sup>.

Se ha descrito un proceso primario de linfoproliferación del bazo denominado linfoma hepatoesplénico <sup>(33)</sup>; el marcador inmunológico resultó negativo para este tipo de neoplasia en el caso presentado. El linfoma hepatoesplénico ha sido descrito en el contexto de micosis fungoides y en el síndrome de Sézary <sup>(33)</sup>; en algunos casos, la primera manifestación la constituye la ruptura esplénica espontánea, como ocurrió en este caso, y por lo tanto, este diagnóstico se consideró entre los diagnósticos diferenciales.

Desde 1966 hasta 2002, se han informado 48 casos de leucemia y 23 de linfomas asociados a la ruptura esplénica espontánea. Entre estos casos, la enfermedad más frecuente ha sido la leucemia mieloide aguda <sup>(36,37)</sup>. Cuando se asocia la ruptura esplénica espontánea con el linfoma, se considera de mal pronóstico, dado que es indicativo de estadios avanzados de la enfermedad <sup>(36)</sup>.

Debido a la gran mortalidad y al diagnóstico post mórtem de la ruptura esplénica espontánea, ésta se debe considerar en caso de shock hemorrágico sin foco de sangrado evidente y sin historia de trauma o de lesión de víscera sólida <sup>(36,38)</sup>. Considerando el mal pronóstico del cuadro hemorrágico, se han descrito tasas de mortalidad de 100% sin tratamiento quirúrgico inmediato y con supervivencia de dos terceras partes de todos los casos con una intervención expedita <sup>(1,5,6)</sup>.

## Spontaneous splenic rupture associated with peripheral T-cell lymphoma. Case presentation and literature review

### Abstract

*The case of a 24 year old male with hemorrhagic shock associated with spontaneous splenic rupture is presented. After surgical management, a peripheral t cell lymphoma was demonstrated through immunohistochemistry.*

*Up to date literature is reviewed, as well as possible differential diagnosis related to spontaneous splenic rupture.*

***Keywords:*** *spleen; splenic rupture; hemorrhage; lymphoma, T-Cell, peripheral; immunohistochemistry.*

### Referencias

1. RHEE S., SHEENA Y., IMBER C. Spontaneous rupture of the spleen: a rare but important differential of an acute abdomen. *Am J Emerg Med.* 2008;26:733.e5-e6.
2. JACOBY RC., WISNER DH. Injury to the spleen. In: Feliciano DV, Mattox KL., editors. *Trauma.* 6<sup>th</sup> edition. New York: McGraw-Hill Medical; 2008. p. 661-80.
3. BEJARANO M., LENIS GA. Hallazgo frecuente de patologías infrecuentes de bazo. *Rev Colomb Cirugía.* 2001;16: 202-210
4. TATARIA M., DICKER RA., MELCHER M., SPAIN DA., BRUNDAGE SI. Spontaneous splenic rupture: the masquerade of minor trauma. *J Trauma.* 2005;59:1228-30.
5. BAUER TW., HASKINS GE., ARMITAGE JO. Splenic rupture in patients with hematologic malignancies. *Cancer.* 1981;48:2729-33.
6. GIAGOUNIDIS AAN., BURK M., MECKENSTOCK G., KOCH AJ., SCHNEIDER W. Pathologic rupture of the spleen in hematologic malignancies: two additional cases. *Ann Hematol.* 1996;73:297-302.
7. HYNES HE., SILBERSTEIN MN., FAWCETT KJ. Spontaneous rupture of the spleen in acute leukemia. Report of 2 cases. *Cancer.* 1964;17:1356-60.
8. LEMON M., DORSCH M., STREET K., COHEN R., HALE P. Splenic rupture after vomiting. *J R Soc Mped.* 2001;94:527-8.
9. VAHID B., BOSANAC A., MARIK P. Spontaneous rupture of the normal spleen: a case report. En: *Surgery On-Line 2005.* Priory Lodge Education Ltd., 2005. Fecha de consulta: Julio 21 de 2008. Disponible en: <http://priory.com/surgery/spleen.pdf>
10. SIERRA JE. Caso clínico. Rotura espontánea de bazo. Una complicación poco frecuente en la mononucleosis infecciosa. *Revista Electrónica de PortalesMedicos.com.* Fecha de consulta: Julio 22 del 2009. Disponible en: <http://www.portalesmedicos.com/publicaciones/articulos/891/2/Caso-clinico.-Rotura-espontanea-de-bazo.-Una-complicacion-poco-frecuente-en-la-mononucleosis-infecciosa>
11. ILLESCAS T., TAGLE A., CASTRO P., CASTLE J., SCAVINO LEVY Y., VALDEZ F. Ruptura espontánea del bazo por mononucleosis: reporte de un caso. *Rev Gastroenterol Perú.* 2000;20:434-9. Fecha de consulta: Julio 21 de 2009 Disponible en: [http://sisbib.unmsm.edu.pe/BVrevistas/gastro/Vol\\_20N4/ruptura\\_espont.htm](http://sisbib.unmsm.edu.pe/BVrevistas/gastro/Vol_20N4/ruptura_espont.htm)
12. MIRANDA LEC., MIRANDA SJC., ROLLAND M. Case report: spontaneous rupture of the spleen due to dengue fever. *Braz J Infect Dis [serial on the Internet].* 2003;7:423-5. Fecha de consulta: Julio 20 del 2009. Disponible en: [http://www.scielo.br/scielo.php?script=sci\\_arttext&pid=S1413-86702003000600011&lng=en](http://www.scielo.br/scielo.php?script=sci_arttext&pid=S1413-86702003000600011&lng=en). doi: 10.1590/S1413-86702003000600011.
13. JURGEN ZIEREN, MARCO PAUL, MARK SCHARFENBERG, JOCHEN M. MULLER, The spontaneous splenic rupture as first manifestation of mantle cell lymphoma, a dangerous rarity, *The American Journal of Emergency Medicine*, Volume 22, Issue 7, November 2004, Pages 629-631, ISSN 0735-6757, DOI: 10.1016/j.ajem.2004.09.018.
14. DI STILIO G., KIRMAJR K., NINE C., SERRANO F., HEINZELMANN E., CATALANO HN. Ruptura esplénica espontánea secundaria a amiloidosis. *Medicina (B. Aires).* [online]. 2005;65:151-3. Fecha de consulta: Julio 21 del 2009. Disponible en: [http://www.scielo.org.ar/scielo.php?script=sci\\_arttext&pid=S0025-76802005000200012&lng=es&nrm=iso](http://www.scielo.org.ar/scielo.php?script=sci_arttext&pid=S0025-76802005000200012&lng=es&nrm=iso). ISSN 0025-7680.
15. DOMÍNGUEZ JGL., CÁRDENAS LLE., MIJARES GJM., RAMÍREZ SME., REYES PE., VILLANUEVA EA. Ruptura espontánea del bazo asociada a linfangioma esplénico de elementos pequeños. Informe de un

- paciente. *Cir Gen.* 2002;24. Fecha de consulta: Julio 21 del 2009. Disponible en: <http://new.medigraphic.com/cgi-bin/resumen.cgi?IDARTICULO=9731&IDPUBLICACION=1064&IDREVISTA=8&NOMBRE=Cirujano%20General>
16. TSORAIDES SS., GUPTA SK., ESTES NC. Splenic rupture after colonoscopy: case report and literature review. *J Trauma.* 2007;62:255-7.
  17. Postpartum splenic rupture. Sakhel K, Aswad N, Usta I, Nassar A. Department of Obstetrics and Gynecology, The American University of Beirut Medical Center, New York, New York. VOL. 102, NO. 5, PART 2, NOVEMBER 2003.
  18. GONZÁLEZ-MARTÍNEZ G., AGUIRRE-SUÁREZ J., ALARCÓN-SANDOVAL A., PULGAR-LEHR A., VALBUENA-ADRIANZA O. Ruptura hepática y esplénica asociada con preeclampsia severa: presentación de un caso. *Invest Clín.* [online]. 2004;45:63-8. Fecha de consulta: Julio 20 del 2009. Disponible en: [http://www.scielo.org.ve/scielo.php?script=sci\\_arttext&pid=S0535-51332004000100007&lng=es&nrm=iso](http://www.scielo.org.ve/scielo.php?script=sci_arttext&pid=S0535-51332004000100007&lng=es&nrm=iso). ISSN 0535-5133
  19. ORTEGA J. Rotura esplénica espontánea como complicación de una pancreatitis aguda. *Med Intensiva* [online]. 2006;30:474-5. Fecha de consulta: Julio 21 del 2009. Disponible en: [http://scielo.isciii.es/scielo.php?script=sci\\_arttext&pid=S0210-56912006000900009&lng=es&nrm=iso](http://scielo.isciii.es/scielo.php?script=sci_arttext&pid=S0210-56912006000900009&lng=es&nrm=iso). ISSN 0210-5691.
  20. PÉREZ-HOLANDA S., TOJO S., CALLEJA M., FERNÁNDEZ JA., FERNÁNDEZ P., MARTÍNEZ MD., *et al.* Peliosis esplénica: una entidad poco frecuente. *Rev Esp Enferm Dig.* [revista en la Internet]. 2007;99:359-60. Fecha de consulta: Julio 20 del 2009. Disponible en: [http://scielo.isciii.es/scielo.php?script=sci\\_](http://scielo.isciii.es/scielo.php?script=sci_)
  21. ORLOFF MJ., PESKIN GW. Spontaneous rupture of the normal spleen –a surgical enigma. *Int Abstr Surg.* 1958;106:1-11.
  22. SMITH EB., CUSTER RP. Rupture of the spleen in infectious mononucleosis. *Blood.* 1946;1:317-33.
  23. BARNARD H., DREEF EJ., VAN KRIEKEN JH. The ruptured spleen. A histological, morphometrical and immunohistochemical study. *Histol Histopathol.* 1990;5:299-304.
  24. FERNÁNDEZ G., COSME C., BELMONTE C. Ruptura esplénica espontánea idiopática. Reporte de un caso y revisión de la literatura. *Rev Sanid Milit.* 2002;56:135-8. Fecha de consulta: Julio 21 del 2009. Disponible en: [http://www.imbiomed.com.mx/1/1/articulos.php?method=showDetail&id\\_articulo=1167&id\\_seccion=91&id\\_ejemplar=153&id\\_revista=16](http://www.imbiomed.com.mx/1/1/articulos.php?method=showDetail&id_articulo=1167&id_seccion=91&id_ejemplar=153&id_revista=16)
  25. BAUMBACH A., BREHM B., SAUER W., DOLLER G., HOFFMEISTER HM. Spontaneous splenic rupture complicating acute Q fever. *Am J Gastroenterol.* 1992;87:1651-3.
  26. YORK WH., PRINCETON NJ. Spontaneous rupture of the spleen. Report of a case secondary to infectious mononucleosis. *JAMA.* 1962;179:170-1.
  27. RUTKOW IM. Rupture of the spleen in infectious mononucleosis: a critical review. *Arch Surg.* 1978;113:718-20.
  28. BARALKIEWICZ G., MIJAL J., KARON J., RYBSKI Z., JUSZCZYK J. Spontaneous splenic rupture as a complication of infectious mononucleosis. *Przegl Epidemiol.* 1996;50:435-41.
  29. PAPESCH M., WATKINS R. Epstein-Barr virus infectious mononucleosis. *Clin Otolaryngol.* 2001;26:3-8.
  30. ZINGMAN BS., VINER BL. Splenic complications in malaria: case report and review. *Clin Infect Dis.* 1993;16:223-32.
  31. Anonymous. Spontaneous rupture of the spleen. *Lancet.* 1972;2:124.
  32. PEARSON J., ALVI A., HASHEMI M. Splenic rupture as an unusual cause of massive hematemesis. *J Trauma.* 2007;63:E88-9.
  33. Histopathology of nodal and extranodal non Hodgkin's lymphomas. A.C. FELLER, J. DIEBOLD. Edición 3. Berlin : Springer 2004. 6.10 Splenic Lymphoma. Pages: 248-274.
  34. SABA HI., GARCÍA W., HARTMANN RC. Spontaneous rupture of the spleen: an unusual presenting feature in Hodgkin's lymphoma. *South Med J.* 1983;76:247-9.
  35. HAJ M., ZAINA A., WIESS M., COHEN I., JOSEPH M., HORN I., *et al.* Pathologic-spontaneous-rupture of the spleen as a presenting sign of splenic T-cell lymphoma –case report with review. *Hepatogastroenterology.* 1999;46:193-5.
  36. SCHWARTZ SI. The Spleen. In: Zinner MJ, editor. *Maingot's abdominal operations.* 10<sup>th</sup> edition. Norwalk, CT: Appleton and Lange; 1997. p. 2036-7.
  37. DEBNATH D., VALERIO D. Atraumatic rupture of the spleen in adults. *J R Coll Surg Edinb.* 2002;47:437-45.
  38. HYUN BH., VARGA CF., RUBIN RJ. Spontaneous and pathologic rupture of the spleen. *Arch Surg.* 1972;104:652-7.

Correspondencia:  
 ALEJANDRO SALAZAR, MD  
 Correo electrónico: [alejandrosalazarosorio@gmail.com](mailto:alejandrosalazarosorio@gmail.com)  
 Manizales, Caldas