



Carcinoma Papilar en Quiste del Conducto Tirogloso

Reporte de 2 casos

VERGNAUD J. P., MD; RESTREPO S., MD; BERNAL J., MD, SCC; PENAGOS S., MD; LOPERA C., MD.

Palabras clave: Carcinoma papilar del tiroides, Quiste del conducto tirogloso, Masa cervical de la línea media.

El carcinoma del conducto tirogloso es una entidad rara. Alrededor de 200 casos han sido reportados desde 1915. Todos los tipos de carcinoma descritos en la glándula tiroides ocurren en los quistes del conducto tirogloso, excepto el carcinoma medular. En este artículo, reportamos 2 nuevos casos de carcinoma papilar originados en un quiste tirogloso. Ambos con una masa en la línea media de crecimiento acelerado como síntoma inicial. Uno de estos tenía extensión a un ganglio linfático submandibular. A esta paciente se le realizó la resección del quiste, tiroidectomía total, vaciamiento ganglionar submandibular bilateral y resección en cuña del hioides. A la otra paciente, con un carcinoma localizado en el ducto, se le realizó un procedimiento de Sistrunk.

INTRODUCCION

La migración progresiva hacia abajo de la glándula tiroides a lo largo de la línea media del cuello origina el ducto tirogloso que se extiende desde el foramen ciego, hasta el istmo tiroideo. En este ducto pueden persistir remanentes del tejido tiroideo (32). El quiste del conducto tirogloso (QCT) es una entidad común; sin embargo, la enfermedad maligna en éste es rara; sólo 200 casos han sido informados desde 1915 (11, 21, 24).

La prevalencia del carcinoma en los QCTs resecados es menor del 1% (6, 11). La neoplasia maligna ocurre principalmente entre los 20 y 50 años de edad, con un rango que varía de 6 a 81 años. La incidencia es mayor en el sexo femenino, con una proporción que oscila entre 1.5 y 9 mujeres por cada hombre (9, 13, 22, 25). Usualmente la

enfermedad no se diagnostica antes de la cirugía, pero debe ser sospechada en un paciente con una masa de rápido crecimiento en la línea media del cuello o en un paciente con un QCT asociado a linfadenopatías cervicales (3, 8, 30, 31).

La mayoría de estos tumores son adenocarcinomas de bajo grado de malignidad y estos persisten por largo tiempo limitados a su pared (23). El más común es el carcinoma papilar, en 85% de los casos, y su comportamiento biológico es el mismo que el de los tumores localizados en la glándula (1, 13, 16, 17, 29). El origen de esta neoplasia probablemente se relaciona con la presencia de tejido tiroideo en el quiste, que ocurre entre el 7 y el 63% de los casos (13, 16). Este tejido es funcional en un tercio de los pacientes (7).

Las otras clases de carcinomas son histológicamente diferentes a la glándula misma: el carcinoma de células escamosas ocurre más frecuentemente (5%), y el carcinoma anaplásico con menos frecuencia (1%) (3, 15, 20, 30). Del 11 al 33% de los pacientes presentan tumores sincrónicos en el tejido tiroideo remanente (11, 13, 33). Las metástasis a los ganglios linfáticos regionales se presentan entre el 10 y el 20% de los casos, y sólo la mitad de ellos son diagnosticados antes de la cirugía (9, 12, 16).

CASO 1

Paciente de sexo femenino de 22 años de edad con 7 meses de crecimiento de dos masas cervicales, submandibular izquierda y suprahioides inmediatamente a la derecha de la línea media, ambas móviles, firmes, indoloras y sin cambios inflamatorios. El ultrasonido mostraba una masa sólida submandibular y una masa quística en la línea media. Esto confirmó el diagnóstico de QCT. Una biopsia excisional de la masa submandibular reportó metástasis linfática de carcinoma papilar tiroideo (Figura 1).

A la paciente se le realizó tiroidectomía total, resección del quiste y del lóbulo piramidal que unía estas dos estructuras, así como la porción media del hioides y los ganglios sub-

Doctores: Jean Pierre Vergnaud, Resid. Cirug. Gral. Inst. Cienc. Salud C.E.S.; Susana Restrepo, Patóloga Hosp. Pablo Tobón Uribe, Clín. S.O.M.A.; Jorge Bernal, Ciruj. Gral., C.E.S. Simón Penagos, Resid. Cirug. Gral., C.E.S.; Carlos Lopera, Resid. Cirug. Gral., C.E.S. Medellín, Colombia.

mandibulares bilateralmente (Figura 2). Macroscópicamente la glándula tiroides era normal y el quiste mostraba múltiples septos o tabiques (Figura 3). Microscópicamente el quiste contenía el carcinoma papilar; la glándula tiroides y los ganglios linfáticos no mostraron compromiso neoplásico (Figura 4).

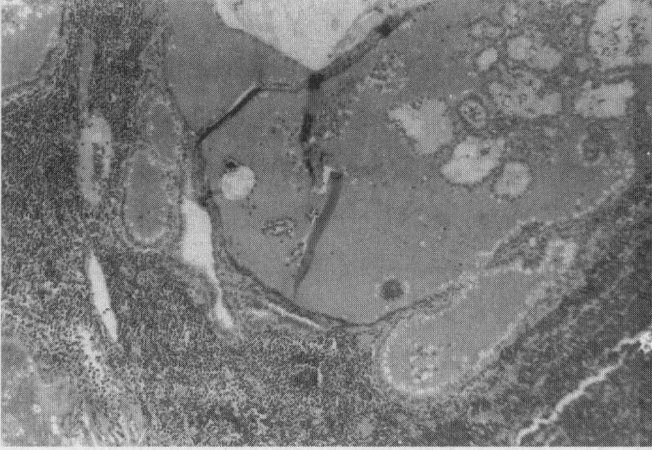


Figura 1. Metástasis linfática del carcinoma papilar.

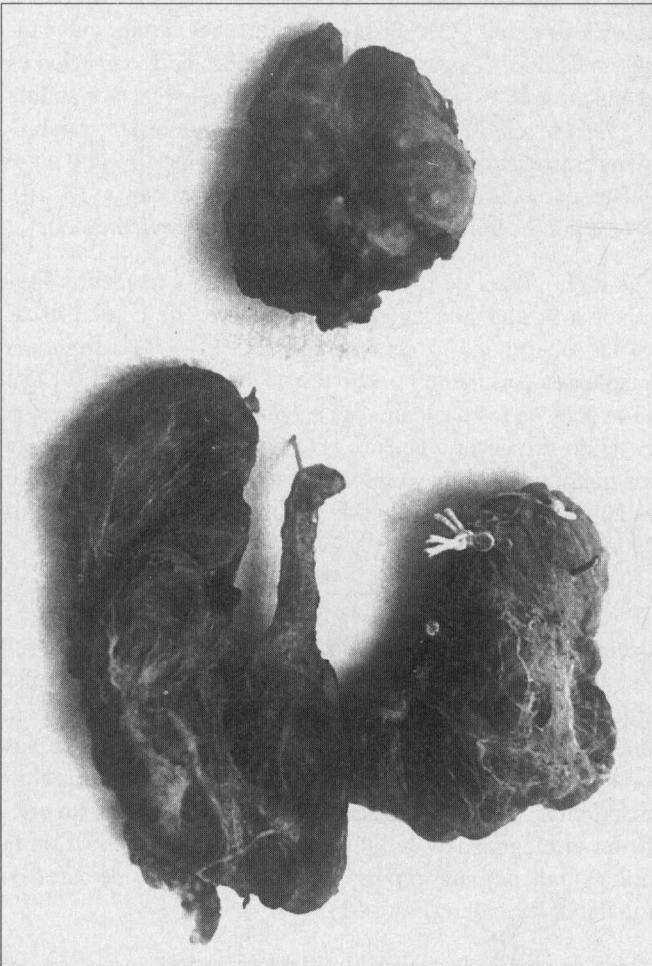


Figura 2. Glándula tiroides con su lóbulo piramidal y el quiste tirogloso.

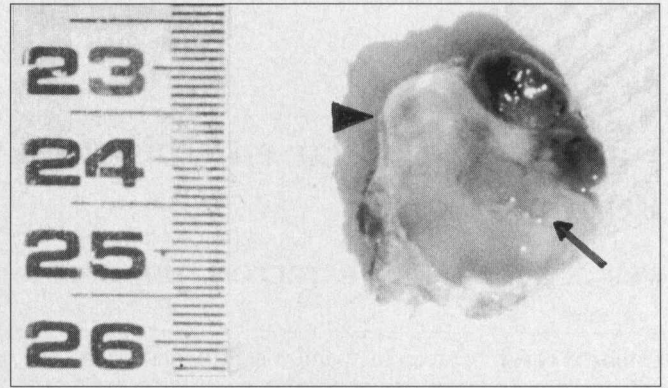


Figura 3. Quiste tirogloso (cabeza de flecha) y el componente neoplásico (flecha).

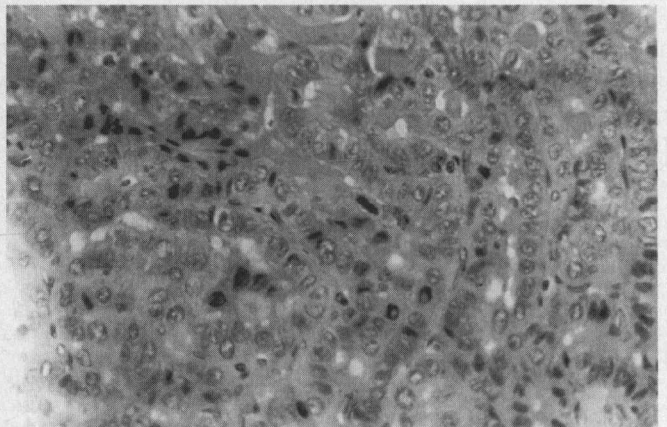


Figura 4. Componente maligno (carcinoma papilar) en el interior del quiste tirogloso.

CASO 2

Paciente de sexo femenino de 59 años de edad, con una masa de crecimiento progresivo en la línea media del cuello, de 4 meses de evolución. Se diagnosticó un QCT. Una gammagrafía con I^{131} mostró captación normal de la glándula tiroides y no captación por la masa patológica. Se realizó una resección del quiste, la porción media del hioides y del lóbulo piramidal que unía ambas estructuras, según la técnica de Sistrunk. Histológicamente el quiste contenía un carcinoma papilar en su pared sin evidencia de tejido tiroideo en el interior (Figura 5).

DISCUSION

Este es un tipo de neoplasia que usualmente se diagnostica después del tratamiento quirúrgico, debido probablemente a la baja incidencia de esta condición patológica (8, 11). Ambos casos se presentaron en mujeres adultas, lo que demuestra una mayor incidencia de estos carcinomas en el sexo femenino (9, 25). La razón de esta prevalencia no se conoce con certeza ya que ésta no se observa en los QCTs (14); puede relacionarse con la frecuencia mayor del carcinoma papilar en mujeres, en proporción de 3 a 1 con los hombres (4).

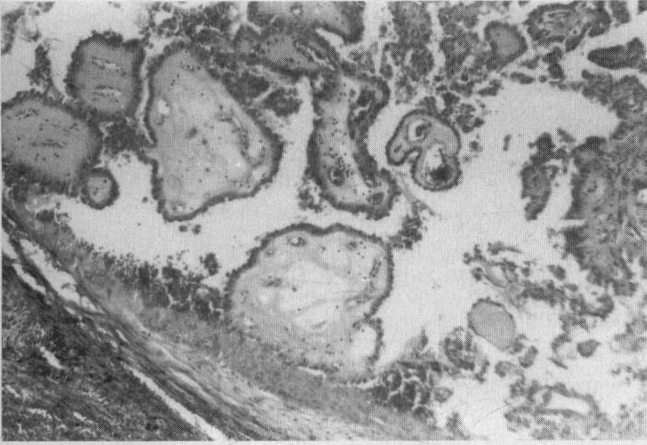

Figura 5. Pared del quiste tirogloso con remanentes de superficie interna epitelizada y el carcinoma papilar.

En ambas pacientes la condición se manifestó como una masa en la línea media del cuello de rápido crecimiento, lo cual es una posibilidad diagnóstica de QCT que nos permite sospechar malignidad (9). Además, la paciente más joven presentaba el quiste asociado a una linfadenopatía cervical, un hecho que nos puede dar una clave para el diagnóstico (3). El compromiso linfático temprano ocurre más frecuentemente en pacientes jóvenes con carcinoma papilar del tiroides (10).

También en ambos casos, el lóbulo piramidal unía la glándula tiroides al quiste tirogloso. Este frecuente hallazgo soporta la hipótesis del origen primario del carcinoma del QCT en la glándula tiroides, que permite la diseminación tumoral a través del conducto permeable (2, 5, 14). Sin embargo, sólo entre 11 y 33% de los casos publicados han demostrado un tumor sincrónico en la glándula (11, 13, 33).

Joseph y Komorowski definieron los dos siguientes criterios para el diagnóstico de un carcinoma primario del QCT: 1) El

remanente del conducto tirogloso puede ser distinguido de una metástasis quística y un ganglio linfático, por la presencia de epitelio cilíndrico o escamoso o algunos folículos tiroideos normales en la pared del quiste 2) La glándula tiroides debe ser normal (13). Ambos criterios se cumplían en las 2 pacientes.

El tratamiento de elección cuando la neoplasia no está diseminada, es la resección del QCT, la porción media del hioides y el conducto tirogloso cuando está permeable (9,27), técnica quirúrgica descrita por Sistrunk en 1927 (26). Este procedimiento se asocia con una tasa de curación del 95% para los carcinomas papilares del QCT (12). Cuando la enfermedad compromete tejidos vecinos o la lesión es de tipo escamoso, se debe realizar un procedimiento más extenso, incluyendo la glándula tiroides y una disección de los ganglios linfáticos cervicales (1, 3, 12, 18, 19, 28).

El pronóstico para esta enfermedad es generalmente excelente y sólo 2 de los 200 pacientes reportados, murieron por la enfermedad (16, 28, 29). Nuestros pacientes han permanecido libres de enfermedad 24 meses la menor, y 42 meses la mayor, después de la cirugía.

ABSTRACT

Thyroglossal duct carcinoma is a rare disorder. Around 200 cases have been reported since 1915. All types of carcinoma described in the thyroid gland, except medular carcinoma occurs in thyroglossal duct cysts. We report two new cases of papillary carcinoma arising in a thyroglossal cyst. Both had a fast growing midline neck mass as the initial complain. One of them had extension of the disease to a left submandibular lymph node. She underwent cyst resection, total thyroidectomy, submandibular bilateral lymph node and a median wedge of hioides bone resection. The other patient had a carcinoma restricted to the duct cyst and underwent a Sistrunk procedure.


REFERENCIAS

1. Baltar J, Pineiro H, Estévez A, Campo MC, Fernández M, Gil P: Cancer thyroidien diferencié sur canal thyreoglosse. *J Chir Paris* 1991; 128: 441-5
2. Bennett KG, Organ CH Jr, Williams GR: Is the treatment for thyroglossal duct cyst too extensive? *Am J Surg* 1986; 152: 602-5
3. Bourguignat E, Laccourreye O, Bassereau G, Paquelin F: Cancer sur kyste du tractus thyroglosse. *Ann Otolaryngol Chir Cervicofac* 1991; 108: 21-5
4. Carcangiu ML, Zampi G, Pupi A, et al: Papillary carcinoma of the thyroid. A clinicopathologic study of 241 cases treated at the University of Florence, Italy. *Cancer* 1985; 55: 805-28
5. Crile G Jr.: Papillary carcinoma of the thyroid and lateral cervical region: So-called "lateral aberrant thyroid". *Surg Gynecol Obstet* 1947; 85: 757-61
6. Daou R, Aftimos G, Rahayel L: Carcinome papillaire developpe dans la paroi d'un kyste du tractus thyreoglosse. *Ann Chir* 1996; 50: 162-4
7. Dische S, Berg PK: An investigation of the thyroglossal tract using the radioisotope scan. *Clin Radiol* 1963; 14: 298-303
8. Essakalli HL, et al: Carcinome papillaire developpe sur un kyste du tractus thyreoglosse. A propos d'un case. *Rev Laryngol Otol Rhinol Bord* 1995; 116: 213-6
9. Fernández JF, Ordóñez NG, Schultz PN, Samaan NA, Hickey RC: Thyroglossal duct carcinoma. *Surgery* 1991; 110: 928-935
10. Grebe SKG, Hay ID: Thyroid cancer nodal metastases. Biologic significance and therapeutic considerations. *Surg Oncol Clin North Am* 1996; 5: 43-63
11. Heshmati HM, Fatourechi V, van Heerden JA, et al: Thyroglossal duct carcinoma:

- report of 12 cases. Mayo Clin Proc 1997; 72: 315-9
12. Jaques DA, Chambers RG, Oertel JE: Thyroglossal tract carcinoma; a review of the literature and addition of eighteen cases. Am J Surg 1970; 120: 439-46
 13. Joseph TJ, Komorowski RA: Thyroglossal duct carcinoma. Hum Pathol 1975; 6: 717-29
 14. Judd ES: Thyroglossal duct cysts and sinuses. Surg Clin North Am 1963; 43: 1023-32
 15. Kwan WB, Liu FF, Banerjee D, et al: Concurrent papillary and squamous carcinoma in a thyroglossal duct cyst: a case report. Can J Surg 1996; 39: 263-4
 16. LiVolsi V, Perzin KH, Savetsky L: Carcinoma arising in median ectopic thyroid (including thyroglossal duct tissue). Cancer 1974; 34: 1303-15
 17. Magnusson P, Hallberg O, Hellqvist H, Ruber H: Adenocarcinoma originating in the thyroglossal duct. Ann Otol Rhinol Laryngol 1976; 85: 286-90
 18. Mobini J, Krouse T, Klinhoffer JF: Squamous cell carcinoma arising in a thyroglossal duct cyst. Am J Surg 1974; 40: 290-4
 19. Nathanson S: Carcinoma in thyroglossal duct cyst - a review. Trans Am Acad Ophthalmol Otolaryngol 1976; 82: 571-5
 20. Nussbaum M, Buchwald RP, Ribner A, Mori K, Litwins J: Anaplastic carcinoma arising from median ectopic thyroid (Thyroglossal duct remnant). Cancer 1981; 48: 2724-8
 21. Pacheco-Ojeda L, Micheau C, Stafford N, et al: Papillary carcinoma in thyroglossal duct remnants. Eur Arch Otorhinolaryngol 1991; 248: 268-70
 22. Page CP, Kenmerer WT, Hoff RC, Mazzaferri EL: Thyroid carcinomas arising in thyroglossal ducts. Ann Surg 1974; 180: 799-803
 23. Patiño JF, Harker H, Supelano G, Cavanzo F: Carcinoma de estirpe tiroidea en quistes tiroglossos. Presentación de 3 casos. Rev Colomb Cirug 1994; 9: 153-6
 24. Perek S, Tasci H, Perek A, Carkman S. Cancerisation d'un kyste du tractus thyroglosse. A propos d'un cas. Ann Chir 1993; 47: 443-5
 25. Saharia PC: Carcinoma arising in thyroglossal duct remnant: case reports and review of the literature. Br J Surg 1975; 62: 689-91
 26. Sistrunk WE: Technique of removal of cysts and sinuses of the thyroglossal duct. Surg Gynecol Obstet 1928; 46: 109-11
 27. Snedecor PA, Groshong LE: Carcinoma of the thyroglossal duct. Surgery 1965; 58: 969-78
 28. Stanley DG, Robinson FW: Thyroid carcinoma in thyroglossal duct cysts: a case report and literature review. Am J Surg 1970; 30: 581-2, 1970
 29. Trail ML, Zeringue GP, Chicola JP: Carcinoma in the thyroglossal duct remnant. Laryngoscope 1977; 87: 1685-1691.
 30. Van Vuuren PA, Nazih N, Jazouli N, Kzadri M, Gharbi H: Carcinoma arising in thyroglossal remnants. Clin Otolaryngol 1994; 19: 509-15
 31. Walton BR, Koch KE: Presentation and management of a thyroglossal duct cyst with a papillary carcinoma. South Med J 1997; 90: 758-61
 32. Wartofsky L: Diseases of the thyroid. In: Isselbacher KJ, et al, editors. Principles of internal medicine, 13th ed. McGraw-Hill, Inc: 1994, p. 1930-53
 33. Weiss SD, Orlich CC: Primary papillary carcinoma of a thyroglossal duct cyst: report of a case and literature review. Br J Surg 1991; 78: 87-97.

Correspondencia:

Doctor Jean Pierre Vergnaud. Calle 10 A No. 22 - 04. Instituto de Ciencias de la Salud (C. E. S.) Medellín, Colombia.
E-mail: jverg@epm.net.co



FELAC
Federación Latinoamericana de Cirugía

Home Page y Boletín Trimestral en Internet
www.fepafem-bogota.org/felac

XIII Congreso Latinoamericano de Cirugía
"Desafíos y realidades de la Cirugía para el siglo XXI"

Palacio de las Convenciones
La Habana - Cuba
19 - 24 de Septiembre de 1999
Dr. Alejandro García Gutiérrez
Presidente del Comité Organizador

Eva Paula Bravo
Organizador profesional de Congresos
Palacio Convenciones de La Habana
Apartado Postal 16046
La Habana - Cuba
Teléfonos (537) 21-5199, (537) 22-6011 al'19
Telex: 511609 palco cu
Fax: (537) 21-9496, (537) 21-8270, (537) 22-8382

E.mail: eva@palco.get.cma.net