



# Hernia Diafragmática Congénita de Bochdalek en el Adulto

SERRANO M., MD, SCC.

**Palabras clave:** Hernia diafragmática congénita, Hernia de Bochdalek, Hipoplasia pulmonar, Vólvulo gástrico.

*El interés del presente artículo es revisar el tema sobre hernia de Bochdalek en el adulto, a propósito de la presentación de 1 caso. Esta patología es excepcional en el adulto; en la literatura mundial se han reportado muy pocos casos. Se elabora esta revisión haciendo énfasis en la epidemiología, el diagnóstico y el tratamiento de esta entidad.*

## INTRODUCCION

La hernia de Bochdalek es un defecto congénito que se origina entre la 8a y la 10a semana de la vida fetal y se produce por falta del cierre del espacio pleuroperitoneal durante el desarrollo del diafragma. Generalmente se manifiesta en las primeras horas del nacimiento y por su asociación con hipoplasia pulmonar, la morbilidad y la mortalidad son muy altas. Es una patología excepcional en el adulto. Se revisa el tema y se presenta un caso de una mujer adulta con hernia de Bochdalek.

## HISTORIA

En 1848, Bochdalek describe por primera vez la hernia diafragmática que ocurre a través de un defecto posterolateral, y en 1902 se describe el primer tratamiento quirúrgico en un niño (1).

## FISIOPATOLOGIA

La hernia de Bochdalek es un defecto congénito del diafragma, localizado en la inserción posterior. Resulta de la interferencia en el desarrollo del diafragma por falta de cierre del espacio pleuroperitoneal, y se puede dar por dos circunstancias:

1. Porque el diafragma no se desarrolla completamente antes de que el intestino regrese al abdomen desde el saco de Yolk en las semanas 8-10.

2. Porque el intestino regresa al compartimiento abdominal muy tempranamente en la vida fetal

Si la iniciación de la hernia es anterior al desarrollo del pulmón, éste es hipoplásico y su compromiso es severo. Si es posterior a su desarrollo, la hipoplasia es de menor grado o no existe (2).

## EPIDEMIOLOGIA

En EE.UU nacen 1.114 bebés por año con hernia diafragmática congénita con sobrevividas menores de 60% y con otras anomalías asociadas en múltiples patrones diferentes; esto ha influido para se haya creado un grupo para el estudio de esta patología (*An ad hoc multicenter study group, the Congenital Diaphragmatic Hernia Study Group*) (3).

La hernia diafragmática congénita se presenta aproximadamente en 1 de 3.000 nacidos vivos y la más común es la hernia de Bochdalek que se presenta en 1 de cada 5.000 nacimientos (2, 4).

En adultos las hernias de Bochdalek son excepcionalmente raras, solo se reportan casos aislados y se cree que no sobrepasan el 10% de todos los casos (5).

Se presenta cinco veces más frecuente en el lado izquierdo que en el derecho. Es muy probable que el espacio pleuroperitoneal derecho se cierre antes que el izquierdo o que el hígado tenga algún grado de protección; sólo 3% de los niños afectados tienen hernias de Bochdalek bilaterales (2, 6).

## ANOMALIAS ASOCIADAS

Los antecedentes genéticos son variables, son más frecuentes cuando existe compromiso de los genes correspondientes en el desarrollo pulmonar (7).

Se asocia a desarrollo pulmonar anormal, hipoplasia bilateral pero con mayor compromiso ipsilateral. Esto se explica

*Doctora Myriam Serrano Arenas, Cirujana, Profesora de Cirugía, Universidad Industrial de Santander, Fac. de Salud., Escuela de Medicina. Bucaramanga, Colombia.*

por un número disminuido de divisiones bronquiales y descenso en la cantidad y madurez alveolar de los neumocitos; éstos a su vez son disfuncionales cualitativa y cuantitativamente reduciendo la cantidad de surfactante y la actividad enzimática antioxidante (8). En general existe una disminución del área efectiva para el intercambio gaseoso, con niveles elevados de mediadores vasoactivos circulantes y el desarrollo de hipertensión pulmonar (9), cuya persistencia está dada no solamente porque en el pulmón hipoplásico el área vascular es menor, sino porque la muscular de las arterias está hipertrofiada y se extiende periféricamente más allá de lo normal, los vasos pulmonares son más lábiles y más sensibles al estímulo de la vasoconstricción, y la inmadurez e insuficiencia de surfactante predispone a barotrauma y a atelectasias con hipoxemia alveolar (10).

Los defectos de la pared del tórax más frecuentes son, asimetría del tórax, *pectus excavatum* y escoliosis; estos defectos también son vistos en los adultos cuya hernia fue operada en las etapas tempranas de la vida (11).

Se pueden encontrar otras anomalías entre 29 y 53% de los casos. Las más frecuentes incluyen el sistema nervioso como defectos del tubo neural e hidrocefalia; lesiones cardiovasculares como defectos del septum ventricular y tetralogía de Fallot; en el tracto gastrointestinal, la malrotación intestinal es una anomalía común y es secundaria a la interrupción de la rotación normal que ocurre justamente cuando de manera temprana en la etapa fetal, el intestino retorna al abdomen; también el ano imperforado con fístula perineal. Otras anomalías comprometen otros órganos intraabdominales, y algunas asociadas a los riñones; éstos pueden migrar intratorácicos como anomalía congénita, pero la incidencia con las hernias de Bochdalek es de menos de 0.25% (12 - 14).

Los defectos que comprometen el bazo son raros y pueden observarse, infarto del órgano, alteraciones del mismo asociadas a hipertensión portal secundaria, vólvulo esplénico y bazos ectópicos en el saco herniario (15-17).

El compromiso del hígado es menos frecuente pero más severo. Se ha reportado obstrucción de la vena cava inferior (VCI) por angulación en su entrada en la aurícula derecha, o de las venas suprahepáticas por herniación del lóbulo derecho del hígado (18). En los casos más leves, en el defecto herniario se puede encontrar sólo grasa retroperitoneal (19).

## DIAGNOSTICO CLINICO

El diagnóstico de hernia diafragmática congénita puede tener lugar in útero o después del nacimiento. La hernia de Bochdalek generalmente presenta síntomas en el primer día después del nacimiento. Las señales de hernia incluyen cianosis, dificultad respiratoria, abdomen excavado en casos

de gran desplazamiento de estructuras, ruidos intestinales en el tórax y ausencia de ruidos respiratorios sobre el lado afectado (2).

La hipoplasia pulmonar ipsilateral resulta por detención en su desarrollo o por la compresión del pulmón afectado por los contenidos del TGI en la hernia; la hipoplasia pulmonar contralateral es secundaria al desplazamiento de las estructuras mediastinales.

En los recién nacidos se pueden manifestar como un neumotórax a tensión ipsilateral que puede enmascarar la hernia por la reducción completa de las estructuras herniadas en el abdomen (20). Cuando los síntomas se presentan más allá de una semana de edad, se pueden presentar como una neumonía del lóbulo inferior, y es importante para el diagnóstico tener un alto índice de sospecha (21).

También se han descrito casos que se manifiestan con fiebre, vómito y derrame pleural izquierdo (22).

En las presentaciones tardías pueden predominar los síntomas gastrointestinales secundarios a vólvulo gástrico como náuseas, vómitos y epigastria, y el diagnóstico podría ser realizado por la dificultad del paso de una sonda nasogástrica. En los pacientes adultos predominan los síntomas digestivos y respiratorios dependiendo de las estructuras herniadas dentro del saco, de las cuales las más frecuentes son el estómago, el epiplón y el colon (5, 23).

## DIAGNOSTICO RADIOLOGICO

Los Rx de tórax simple PA y lateral, en general son suficientes para hacer el diagnóstico. La localización anatómica, el contenido, las complicaciones como la encarcelación, obstrucción intestinal, vólvulo y la estrangulación, pueden ser demostradas radiológicamente. Es posible observar imágenes hidroaéreas en el hemitórax izquierdo porque el intestino se desplaza hacia el tórax cruzando el hemidiafragma con desplazamiento secundario del mediastino a la derecha (6). Las masas o lesiones quísticas en los campos inferiores del pulmón deberían sugerir la posibilidad de la hernia a cualquier edad. Las imágenes radiográficas pueden también simular neoplasias o procesos inflamatorios (24, 25). En el adulto se puede observar en los Rx del tórax la presencia de una imagen en «arco» en la base sobre el lado izquierdo (23).

Los estudios contrastados en una serie gastrointestinal superior muestran la posición del estómago. El contraste en el intestino delgado, generalmente es normal pero en el colon por enema se puede visualizar el compromiso de este órgano (22, 23).

La tomografía axial computarizada (TAC) puede identificar y clasificar los defectos en pequeños, medianos y grandes.

Los defectos grandes están referidos en cinco cortes axiales o más, de 1 cm cada sección (19).

La toracoscopia para el diagnóstico es una buena alternativa (26).

### COMPLICACIONES DE LA HERNIA

Las complicaciones tempranas más frecuentes son las pulmonares, las más tardías son los vólvulos. Cualquier estructura cercana a la hernia puede herniarse en el saco y torcerse; la más frecuente en el adulto es el estómago. Aunque en la infancia el vólvulo gástrico agudo es raro, cuando se presenta es una emergencia quirúrgica. Generalmente se observa el tipo mesenteroaxial en el cual la rotación se realiza sobre la línea que une la curvatura mayor y menor, y el antro mira hacia el cardias. En neonatos también se puede ver la obstrucción del píloro asociada con hernia diafragmática izquierda (23, 27, 28).

Los vólvulos del intestino delgado se pueden perforar y sus obstrucciones requieren cirugía urgente por el riesgo de isquemia, mientras las obstrucciones del colon, en lo posible deben ser estudiadas con miras a prepararlo para la cirugía (29).

### DIAGNOSTICO DIFERENCIAL

Las entidades en el diagnóstico diferencial incluyen: agenesia del hemidiafragma, eventración diafragmática, malformaciones quísticas adenomatoides, enfisema lobular congénito, neumonías del lóbulo inferior, pleuritis o tuberculosis pulmonar (5, 6, 21, 30).

### TRATAMIENTO

En los recién nacidos el tratamiento incluye intubación traqueal inmediata y colocación de una sonda gástrica para la descompresión; es importante conservar las presiones en la vía aérea y mantener una sospecha alta de neumotórax durante cualquier episodio de hipotensión súbita. Algunos autores recomiendan colocación de tubo de tórax profiláctico para proteger contra esta posibilidad.

La cirugía en los neonatos se debe realizar, una vez sean reanimados y estabilizada su función respiratoria. La oxigenación con membrana extracorpórea (ECMO) ha producido resultados alentadores pero requiere corregir previamente las alteraciones de la coagulación (31); otros métodos terapéuticos como la terapia con surfactante, la inhalación de óxido nítrico y la ventilación oscilatoria de alta frecuencia (HFOV), están siendo empleados, pero los costos de manejo se incrementan dramáticamente y requieren mejor evaluación de sus resultados porque a pesar de todos los esfuerzos la alta mortalidad permanece inaceptable (1, 32, 33).

La hernia diafragmática congénita es de fácil reparación quirúrgica; el acceso puede hacerse por laparotomía, toraco-

tomía o combinado, dependiendo de la presencia o no de encarcelación o estrangulación y de cuáles sean las vísceras abdominales o torácicas comprometidas (5, 23). Las mallas para reconstrucción del diafragma, en ocasiones son necesarias y son bien toleradas (34-36).

La tendencia actual es utilizar las técnicas de cirugía mínimamente invasora como laparoscopia y especialmente toracoscopia, las cuales son muy satisfactorias en el adulto (26, 37).

En los niños también se ha descrito la cirugía fetal y el trasplante pulmonar (33).

### COMPLICACIONES POSTOPERATORIAS

Entre las complicaciones tempranas la más frecuente en los niños es la hipertensión pulmonar, y el uso de ECMO puede producir hemorragia postoperatoria. En el adulto se puede presentar neumonía, empiema y hemorragia gástrica (31, 35). El barotrauma puede contribuir en un 25% a la muerte (38).

Entre las complicaciones tardías, las alteraciones respiratorias y las deformidades torácicas son las más frecuentes; la incidencia de reflujo gastroesofágico, la esofagitis, y el esófago de Barrett en las hernias diafragmáticas congénitas operadas es significativo y no se correlaciona con la severidad inicial del defecto. También se pueden observar eventraciones (39, 40).

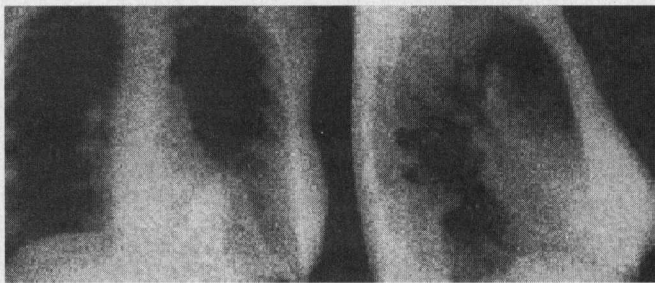### MORTALIDAD

La sobrevida es significativamente más alta en los niños diagnosticados en el período neonatal que en el prenatal; la mortalidad temprana asciende al 50% por la asociación con hipoplasia e hipertensión pulmonar. Entre más temprano se reconoce la patología más alta es la tasa de mortalidad, pero la presentación tardía en niños puede causar muerte súbita. En los adultos no hay suficientes reportes para establecer mortalidad (1, 4, 31, 33, 38, 41, 42).

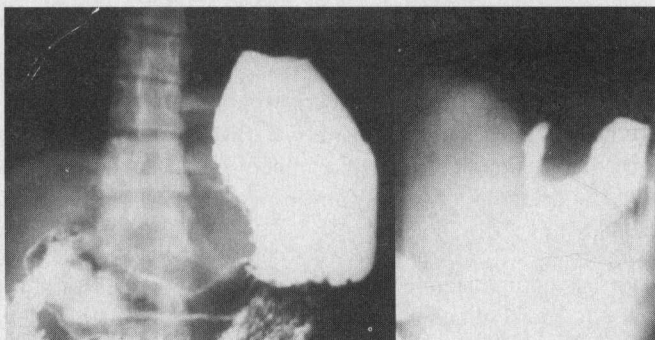
### PRESENTACION DE UN CASO

A propósito de la revisión del tema se presenta 1 caso de una mujer adulta de 29 años, quien desde la infancia presentaba cuadros de disnea súbita diagnosticados como asma. Tenía antecedentes de dos embarazos con partos normales; 2 años antes del ingreso fue hospitalizada en otra institución con diagnóstico de neumonía; se le hizo diagnóstico de hernia diafragmática y se le propuso cirugía que la paciente rechazó.

En los Rx del tórax simple se observaba una opacidad en el hemidiafragma izquierdo, en forma de tienda de campo con localización posterior, compatible con la hernia de Bochdalek (Figura 1). Los estudios contrastados confirmaban el diagnóstico, demostrándose la unión cardioesofágica



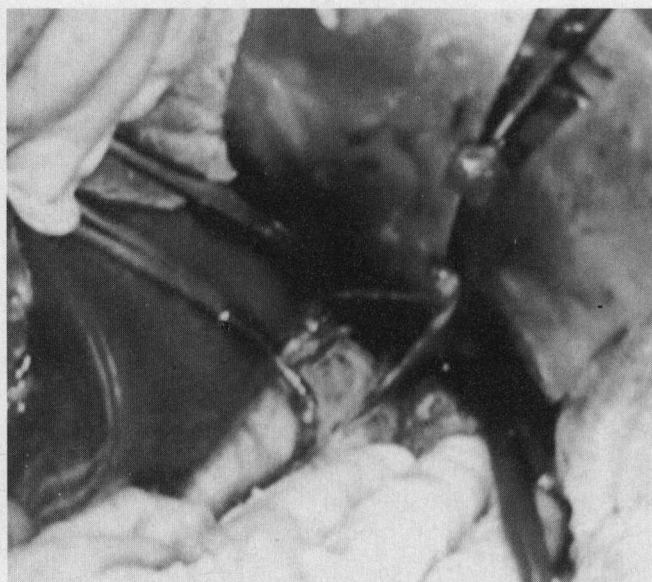
**Figura 1.** Rx de tórax PA y lateral izquierda en donde se observa la imagen correspondiente a la hernia de Bochdalek en la base del hemitórax izquierdo.



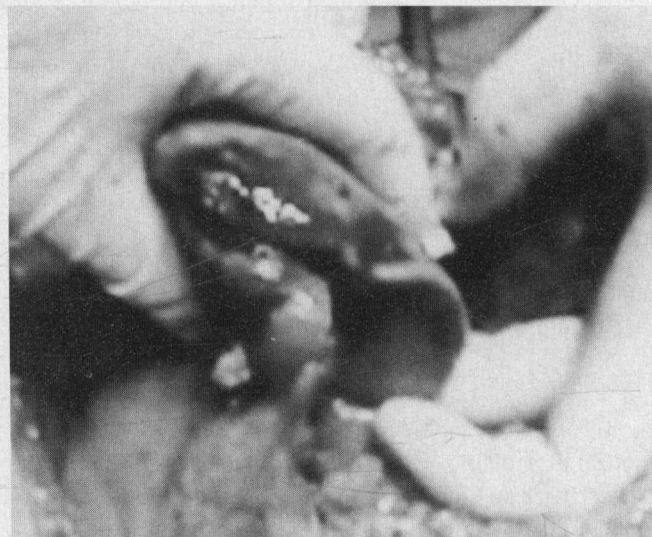**Figura 2.** Serie gastrointestinal donde se observa el cardias en posición normal y el estómago herniado hacia el tórax en posición posterior.

en posición normal, pero el estómago herniado parcialmente hacia el tórax (Figura 2). No se detectaron otras anomalías.

En la laparotomía se encontró un defecto herniario postero-lateral izquierdo de aproximadamente 7 cm de diámetro mayor; el saco herniario estaba libre de adherencias a las estructuras adyacentes, y no se encontraron vísceras en su interior (Figura 3). La posición del píloro estaba desviada hacia arriba y hacia adentro; asimismo, el bazo presentaba una deformidad consistente en un lóbulo adicional localizado en la proximidad de la curvatura mayor-gástrica (Figura 4), lo que hacía suponer que el estómago y el bazo eran los órganos que frecuentemente ocupaban el saco herniario. Se resecó el saco herniario y se colocó una malla de Marlex para suplir el defecto diafragmático. La evolución postoperatoria, 6 meses después, es satisfactoria



**Figura 3.** Saco herniario de la hernia de Bochdalek.



**Figura 4.** Bazo con lobulación adicional.

#### **ABSTRACT**

*The purpose of this paper is to review the subject of congenital Bochdalek hernia in the adult patient, concomitant with the report of a clinical case. This type of pathology is exceptional in the adult, and very few cases have been reported in the world literature. This review emphasizes epidemiology and current methods of diagnosis and treatment.*

## REFERENCIAS

1. Puri P, Wester T: Historical aspects of congenital diaphragmatic hernia. *Pediatr Surg Int* 1997 Feb; 12: 2-3, 95-100
2. Miller S: Diaphragmatic hernia: Resuscitation. *Anesthesia and Uncommon Pediatric Diseases*, 1993. p. 78. *Anesthesiology Review*, 1994. p. 366
3. Langham MR Jr, Kays DW, Ledbetter DJ, Frentzen B, Sanford LL, Richards DS: Congenital diaphragmatic hernia. Epidemiology and outcome. *Clin Perinatol* 1996 Dec; 23(4): 671-88
4. Cannon C, Dildy GA, Ward R, Varner MW, Dudley DJ: A population-based study of congenital diaphragmatic hernia in Utah: 1988-1994. *Obstet Gynecol* 1996 Jun; 87(6): 959-63
5. Ohura H, Kondo T, Iwabuchi S, Matsumura Y, Saito R, Okada Y, Okaniwa G, Fujimura S: Two cases of the congenital posterolateral diaphragmatic hernia were reported. *Kyobu Geka* 1996 May; 49(5): 420-3
6. Kirks DR: *Practical Pediatric Imaging*, 2nd ed. Boston: Little, Brown and Company; 1991. p. 1099
7. Tibboel D, Gaag AV: Etiologic and genetic factors in congenital diaphragmatic hernia. *Clin Perinatol* 1996 Dec; 23(4): 689-99
8. Wilcox DT, Irish MS, Holm BA, Glick PL: Pulmonary parenchymal abnormalities in congenital diaphragmatic hernia. *Clin Perinatol* 1996 Dec; 23(4): 771-9
9. Nobuhara KK, Wilson JM: Pathophysiology of congenital diaphragmatic hernia. *Semin Pediatr Surg* 1996 Nov; 5(4): 234-42
10. O'Toole SJ, Irish MS, Holm BA, Glick PL: Pulmonary vascular abnormalities in congenital diaphragmatic hernia. *Clin Perinatol* 1996 Dec; 23(4): 781-94
11. Vanamo K, Peltonen J, Rintala R, Lindahl H, Jääskeläinen J, Louhimo I: Chest wall and spinal deformities in adults with congenital diaphragmatic defects. *J Pediatr Surg* 1996 Jun; 31(6): 851-4
12. Ruseva R, Koleva V: Fetal diaphragmatic hernia. Concomitant anomalies. *Akush Ginekol (Sofia)* 1997; 36(1): 7-9
13. Ho HF, Liaw SB, Chang PY: Delayed manifestation of congenital diaphragmatic hernia with intrathoracic kidney: report of one case. *Chung H. Min K, Hsiao E, Ko I, Hsueh H. Tsa Chih* 1997 Jan-Feb; 38(1): 61-4
14. Bass WT, Wharton KN, Cicero MA, Kelly RE, Dory CE: Radiological case of the month. Diaphragmatic hernia with abnormal migration of the kidney. *Arch Pediatr Adolesc Med* 1996 Apr; 150(4): 427-8
15. Melikoglu M, Colak T, Kavasoglu T: Two unusual cases of wandering spleen requiring splenectomy. *Eur J Pediatr Surg* 1995 Feb; 5(1): 48-9
16. Jankowski RA, Klein AS, Eshbaugh WG, Langham MR Jr: Late diagnosis of congenital diaphragmatic hernia with splenic infarction presenting as pleural effusion and respiratory distress. *Clin Pediatr (Phila)* 1995 Oct; 34(10): 549-51
17. Bonnet JP, Louis D: Intrathoracic volvulus of the spleen revealing left posterolateral diaphragmatic hernia. *Arch Pediatr* 1996 Jul; 3(7): 701-4
18. Lee HK, Kim IO, Kim WS, Chung JW, Yeon KM: Stenosis of the inferior vena cava caused by a traumatic diaphragmatic hernia: case report. *Pediatr Radiol* 1995 Nov; 25 Suppl 1: S175-7
19. Sener RN, Tugran C, Yorulmaz I, Dagdeviren A, Orguc S: Bilateral large Bochdalek hernias in an adult. CT demonstration. *Clin Imaging* 1995 Jan-Mar; 19(1): 40-2
20. Connolly BL, Daneman A: Bochdalek's hernia completely reduced by spontaneous ipsilateral tension pneumothorax. *Pediatr Radiol* 1995, 25(3): 231-2
21. Delpont SD: Aftermath of failed diagnosis of late-presenting congenital diaphragmatic hernias. *S Afr J Surg* 1996 May; 34(2): 69-72
22. Bétrémieux P, Dabadie A, Chapuis M, Pladys P, Tréguier C, Frémond B, Lefrançois C: Late presenting Bochdalek hernia containing colon: misdiagnosis risk. *Eur J Pediatr Surg* 1995 Apr; 5(2): 113-5
23. Carvajal JJ, Mallagray S, Peña Gamarra L, Gómez P, Monterde G, Tello I: Bochdalek's hernia in an adult with stomach volvulus and extrapulmonary sequestration. *Arch Bronconeumol*, 1995 Jun-Jul; 31(6): 287-9
24. Miller PA, Mezwa DG, Feczko PJ, Jafri ZH, Madrazo BL: Imaging of abdominal hernias. *Radiographics* 1995 Mar; 15(2): 333-47
25. Raymond GS, Miller RM, Müller NL, Logan PM: Congenital thoracic lesions that mimic neoplastic disease on chest radiographs of adults. *Am J Roentgenol* 1997 Mar; 168(3): 763-9
26. Yamashita J, Iwasaki A, Kawahara K, Shirakusa T: Thoracoscopic approach to the diagnosis and treatment of diaphragmatic disorders. *Surg Laparosc Endosc* 1996 Dec; 6(6): 485-8
27. Leitão B, Mota CR, Enes C, Ferreira P, Vieira P, Requeijo D: Acute gastric volvulus and congenital posterolateral diaphragmatic hernia. *Eur J Pediatr Surg* 1997 Apr; 7(2): 106-8
28. Esufali ST: Volvulus with a perforated stomach in a child with a congenital left hernia of Bochdalek. *Ceylan Med J*, 1995 Jun; 40(2): 70-1
29. Pacilli P, Confalonieri MA, Gandini A, Caldana G, Sartirana A: A rare cause of intestinal obstruction. *G Chir* 1996 Oct; 17(10): 501-7
30. Daghfous MH, Moussa Haddad N, Shili S, Ben M'rad K, Ben Hamadi F, Lataief A, Ben Cheikh M: Agnesis of the diaphragm in a young adult. Apropos of a case. *J Radiol* 1997 Apr; 78(4): 309-11
31. Cullen ML: Congenital diaphragmatic hernia: operative considerations. *Semin Pediatr Surg* 1996 Nov; 5(4): 243-8
32. Metkus AP, Esserman L, Sola A, Harrison MR, Adzick NS: Cost per anomaly: what does a diaphragmatic hernia cost?. *J Pediatr Surg* 1995 Feb; 30(2): 226-30
33. Greenholz SK: Congenital diaphragmatic hernia: an overview. *Semin Pediatr Surg* 1996 Nov; 5(4): 216-23
34. Kieffer J, Sapin E, Berg A, Beaudoin S, Bary F, Helardot PG: Gastroesophageal reflux after repair of congenital diaphragmatic hernia. *J Pediatr Surg* 1995 Sep; 30(9): 1330-3
35. Angelescu N, Jitea N, Bordea A, Voiculescu S, Vladareanu M, Mircea N, Serban D: High obstruction in strangulated diaphragmatic hernia. *Chirurgia (Bucur)* 1997 Jan-Feb; 92(1): 33-8
36. De Kort LM, Bax KM: Prosthetic patches used to close congenital diaphragmatic defects behave well: a long-term follow-up study. *Eur J Pediatr Surg* 1996 Jun; 6(3): 136-8
37. Silen ML, Canvasser DA, Kurkchubasche AG, Andrus CH, Naunheim KS: Video-assisted thoracic surgical repair of a foramen of Bochdalek hernia. *Ann Thorac Surg* 1995 Aug; 60(2): 448-50
38. Wilson JM, Lund DP, Lillehei CW, Vacanti JP: Congenital diaphragmatic hernia—a tale of two cities: the Boston experience. *J Pediatr Surg* 1997 Mar; 32(3): 401-5
39. Vanamo K, Rintala RJ, Lindahl H, Louhimo I: Long-term gastrointestinal morbidity in patients with congenital diaphragmatic defects. *J Pediatr Surg* 1996 Apr; 31(4): 551-4
40. Vanamo K, Rintala R, Sovijärvi A, Jääskeläinen J, Turpeinen M, Lindahl H, Louhimo I: Long-term pulmonary sequelae in survivors of congenital diaphragmatic defects. *J Pediatr Surg* 1996 Aug; 31: 8, 1096-9; discussion 1099-100
41. Jaffray B, MacKinlay GA: Real and apparent mortality from congenital diaphragmatic hernia. *Br J Surg* 1996 Jan; 83(1): 79-82

42. Chhanabhai M, Avis SP, Hutton CJ: Congenital diaphragmatic hernia. A case of sudden unexpected death in childhood. Am J Forensic Med Pathol 1995 Mar; 16(1): 27-9
43. Prieto RG, Zapata CM, Roa GA, Ponce AG: Hernia Diafragmática Traumática. Experiencia Institucional. Rev Colomb Cirug 1978; 12(2): 93-9.

*Correspondencia:*

*Doctora Myriam Serrano Arenas, Escuela de Medicina, UIS, Bucaramanga, Colombia.*

## Congresos Médicos Internacionales

### AUSTRIA

**38th, World Congress of Surgery ISW 99**  
Viena, Agosto 15 - 21, 1999

Informes: Congreso Secretarial ISW 99  
Mondial Gee.m.b.h. & co. KG.  
Faulmanngasee 4, 1040 Viena Austria  
Tel.: (431) 588-0472  
Fax: (431) 586-9185  
E. mail: [congress@mondial.via.at](mailto:congress@mondial.via.at)

### BRASIL

**XXIII Congreso Nacional de Cirugía**  
Rio Centro - Rio de Janeiro  
4 al 8 de Julio de 1999 Colegio Brasileiro de Cirujanos

Informes: Rua Visconde de Silva 52, 3er. Andar  
CEP 22271-090  
Botafogo Rio de Janeiro RJ.  
Tel.: (021) 537-9164  
Fax: (021) 286-2595

### COLOMBIA

**XXV Congreso Nacional "Avances en Cirugía"**  
Hotel Intercontinental - Medellín  
Agosto 24 al 27 de 1999

Informes: Sociedad Colombiana de Cirugía  
Telefax: (571) 257 4501 - 257 4560 - 611 4776  
Santafé de Bogotá, D.C.  
E. mail: [sccirug@colomsat.net.co](mailto:sccirug@colomsat.net.co)

### CUBA

**XIII Congreso Latinoamericano de Cirugía**  
**VI Congreso Cubano de Cirugía**  
Septiembre 19 al 24 de 1999

Informes: P.O. Box 16046  
Tel.: (537) 215199 - 226011  
Fax: (537) 219496 - 218270 - 228382  
Ciudad La Habana - Cuba  
E. mail: [eva@palco.get.cma.net](mailto:eva@palco.get.cma.net)

### ESTADOS UNIDOS

**85 Congreso Clínico American College of Surgeons**  
San Francisco  
Octubre 10 - 16 de 1999  
Acomodación Hotelera ACS/ITS Housing Bureau  
108 Wilmont Road, Suite 400

Informes: Tel.: (312) 2025201  
Fax: (312) 2025023  
  
P.O. Box 825  
Deerfield, IL 60015  
Tels.: 1-800/650-6928, 847/940-2155  
Fax: 1-800/521-6017

### FRANCIA

**Laparoscopic Hernia Repair**  
Octubre 1 - 2 de 1999  
Laparoscopic Hepatobiliary and Pancreatic Surgery

Informes: Prof. J. Marescaux  
IRCAD/EITS. Hospital Civil  
67091 Strasbourg Cedez. France  
Tel.: (333) 881 19000  
Fax: (333) 881 19099  
E. mail: [SECIRC@mailserver.u-strasbg.fr](mailto:SECIRC@mailserver.u-strasbg.fr)

### MEXICO

**XXIII Congreso Nacional**  
Veracruz - Veracruz  
Noviembre 1 - 5 de 1999

Informes: Asociación Mexicana de Cirugía General  
Avenida Veracruz No. 93 P. H. Col.  
Condesa 06140  
Tel.: (525) 5539509  
Fax: (525) 2863048  
México