

Perforación de íleon terminal y ciego causada por tuberculosis intestinal en un paciente positivo para VIH*

LUIS FELIPE TAPIAS-VARGAS¹, CLAUDIA MARCELA SANTAMARÍA², LEONIDAS TAPIAS-VARGAS³, LEONIDAS TAPIAS⁴

Palabras clave: *Mycobacterium tuberculosis*; tuberculosis gastrointestinal; infecciones por VIH; perforación intestinal; peritonitis.

Resumen

*La tuberculosis es una de las enfermedades infecciosas más prevalentes y su presentación pulmonar es la más frecuente. Sin embargo, debido al aumento en la infección por el virus de la inmunodeficiencia humana (VIH), el envejecimiento de la población, el mayor uso de fármacos inmunosupresores, la inmigración desde áreas endémicas y la aparición de cepas resistentes de *Mycobacterium tuberculosis*, ha habido un aumento de las presentaciones extrapulmonares. Entre éstas, la tuberculosis abdominal y la gastrointestinal son raras y suelen presentarse*

clínicamente de manera inespecífica, por lo cual el diagnóstico sólo se logra por medio de imágenes o métodos invasivos para la obtención de tejido.

La perforación como complicación de la tuberculosis intestinal es aún menos frecuente. Presentamos el caso de un paciente de 51 años, positivo para VIH, con tuberculosis con compromiso intestinal, quien presentó como complicación la perforación del íleon terminal y el ciego que resultó en su muerte.

Introducción

La tuberculosis es la causa principal de muerte por enfermedad infecciosa en el mundo. Es producida por *Mycobacterium tuberculosis* y se ha estimado que existen, aproximadamente, 8,8 a 10 millones de nuevos casos de tuberculosis cada año, con una mortalidad anual de más de 1,6 millones⁽¹⁻⁴⁾. El aumento en la incidencia del virus de la inmunodeficiencia humana (VIH), el envejecimiento de la población, el mayor uso de fármacos inmunosupresores, la inmigración desde áreas endémicas y la aparición de cepas resistentes de *M. tuberculosis*, han contribuido al resurgimiento de la enfermedad y al aumento de las presentaciones extrapulmonares.

A continuación, presentamos el caso de un paciente positivo para VIH con tuberculosis y compromiso intestinal, que presenta como complicación perforación del íleon distal y el ciego.

* Presentado durante el XXXV Congreso Nacional "Avances en Cirugía", Medellín, agosto de 2009.

- 1 Médico y cirujano, Universidad Industrial de Santander, Bucaramanga, Colombia.
- 2 Estudiante de Medicina, X semestre, Universidad Industrial de Santander, Bucaramanga, Colombia.
- 3 Residente de Cirugía General, The Stanley J. Dudrick Department of Surgery, St. Mary's Hospital, Waterbury, CT, USA.
- 4 Cirujano general y de tórax; coordinador, Departamento de Cirugía, Fundación Oftalmológica de Santander-Clinica Carlos Ardilla Lule, Floridablanca, Colombia.

Fecha de recibo: 3 de agosto de 2010
Fecha de aprobación: 20 de agosto de 2010

Descripción del caso

Se trata de un paciente de sexo masculino de 51 años de edad, con antecedentes de ELISA positivo para VIH y tuberculosis 5 años atrás, sin información detallada sobre el estado de su tratamiento, que presentó un cuadro clínico de seis meses de evolución consistente en astenia, adinamia, tos seca, pérdida de peso no cuantificada y deposiciones líquidas fétidas intermitentes. Consultó al Servicio de Urgencias por exacerbación de su sintomatología desde un día antes, pero esta vez acompañado de distensión abdominal.

En el examen físico se encontró un paciente en malas condiciones generales, con palidez de piel y mucosas, signos de deshidratación y peso de 40 kg; los signos vitales registrados a su ingreso fueron: frecuencia cardiaca de 98 pulsaciones por minuto, frecuencia respiratoria de 18 por minuto, tensión arterial de 89/62 mm Hg y temperatura de 34°C. Además, se encontró disminución del murmullo vesicular y crepitación en ambas bases pulmonares, y atrofia muscular e hipoperfusión en las extremidades.

Se practicó una radiografía de tórax que mostró neumoperitoneo y signos sugestivos de tuberculosis apical bilateral. Con estos hallazgos, fue valorado por cirugía general quienes consideraron que se trataba de un abdomen agudo quirúrgico por lo que fue llevado a cirugía para una laparotomía exploratoria.

Se encontró peritonitis fecal generalizada secundaria a múltiples perforaciones en un segmento de 70 cm, aproximadamente, de íleon distal y ciego, que correspondían a lesiones caseosas perforadas (figura 1); además, se observaron múltiples lesiones nodulares caseosas en el mesenterio y en la pared intestinal (figura 2). Se procedió a practicar una íleo-colectomía derecha con anastomosis latero-lateral de íleon a colon transverso con suturas mecánicas y lavado peritoneal terapéutico.

El paciente ingresó a la unidad de cuidados intensivos en choque séptico grave. Se inició la reanimación, con soporte respiratorio e inotrópico, y manejo antibiótico con ceftriaxona, metronidazol y fluconazol; a pesar de esto, falleció al tercer día. En el estudio anatómopatológico de la pieza quirúrgica se encontraron múltiples perforaciones del íleon distal y del ciego, con múltiples granulomas con necrosis de caseificación,

positivas con la coloración de Ziehl-Neelsen, lo cual sugería una tuberculosis masiva.

Discusión y revisión de la literatura

La prevalencia mundial de infección por *M. tuberculosis* es de 32% y la incidencia de la enfermedad ha venido creciendo en la última década, lo cual se explica principalmente por la propagación de la infección por el VIH y el envejecimiento de la población ⁽²⁾.

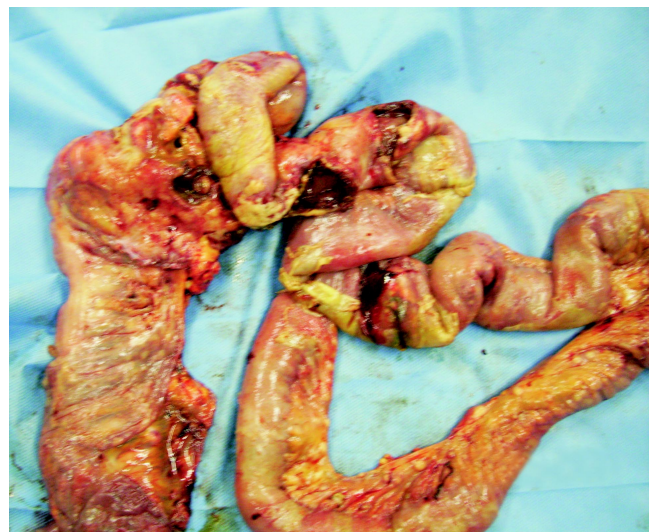

FIGURA 1. Múltiples perforaciones en íleon terminal y ciego secundarias a tuberculosis intestinal masiva.

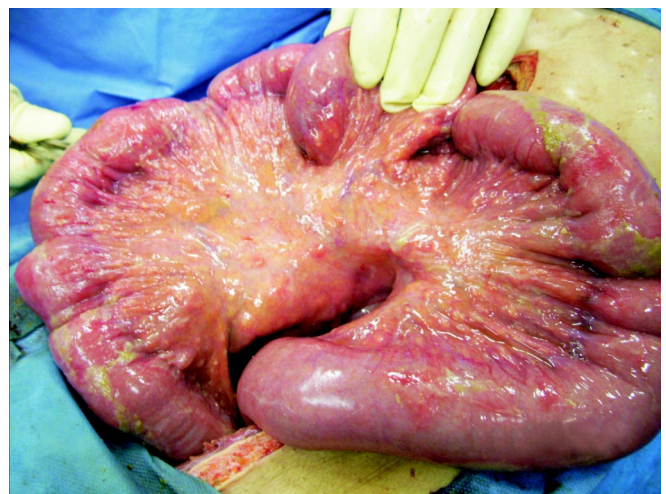


FIGURA 2. Múltiples lesiones nodulares caseosas en el mesenterio y la pared intestinal.

La presentación más frecuente de la tuberculosis es la manifestación pulmonar pero, debido a la creciente prevalencia de estados de inmunosupresión –como la infección por VIH, las terapias inmunosupresoras, las enfermedades renales crónicas y la desnutrición–, a la aparición de cepas resistentes y al aumento de inmigrantes procedentes de áreas de riesgo, se ha presentado un aumento en el compromiso extrapulmonar ⁽³⁻¹³⁾.

La Organización Mundial de la Salud (OMS) estimó en el 2005 que en el mundo se presentan anualmente 8,8 millones de casos nuevos de tuberculosis y que hasta ese momento 26 millones de personas habían recibido tratamiento acortado directamente observado ⁽⁴⁾. Además, a nivel mundial se estima que 13 millones de personas presentan infección concomitante de tuberculosis y VIH/sida, y en Colombia, según los datos de SIVIGILA 2006, la proporción de pacientes con estas dos enfermedades es cercana a 9% ⁽⁴⁾.

En los pacientes no infectados por el VIH, la tuberculosis extrapulmonar constituye 10% a 15% de los casos, mientras que, en los pacientes con VIH, esta cifra se eleva a más de 50% ^(3,14,15). En presencia de VIH, esta enfermedad es rápidamente progresiva y presenta mayor gravedad; sin embargo, los pacientes positivos para VIH se manejan con la misma línea de medicamentos que los negativos, variando en estos dos grupos el tiempo de tratamiento ⁽¹⁶⁻¹⁸⁾.

La afectación extrapulmonar ocurre, en orden de frecuencia, en el sistema linfático, el genitourinario, el óseo y el articular, y de forma miliar o diseminada, en las meninges y el abdomen ^(3,18,19).

La tuberculosis abdominal es una rara manifestación de la forma extrapulmonar y representa del 3% al 16% de los casos ^(14,15). La tuberculosis compromete el abdomen como enfermedad primaria por la reactivación de un foco latente adquirido en algún lugar en el pasado o como una enfermedad secundaria cuando la propagación de la infección al abdomen se da por la ingestión del esputo infectado (a partir de la infección pulmonar) o de alimentos contaminados, por vía hematogena o por la propagación de una infección de órganos adyacentes (por ejemplo, ovario) ^(2,3,5,10,13,15,18,20-22). En la tuberculosis abdominal el compromiso intestinal representa 18% a 78% de los casos, seguida por el compromiso linfático (42,1%), el peritoneal (22,8%), el de órganos sólidos (19,3%), el de mesenterio

y el de las vías urinarias ubicadas en cavidad abdominal ^(1,7,14-17,19,23).

El proceso patológico inicial en la afectación gastrointestinal, después de la ingestión de esputo infectado, se inicia con la formación de tubérculos epitelioides localizados en el tejido linfático de la submucosa ⁽²⁴⁾. Después de 2 a 4 semanas, la necrosis con caseificación ocasiona un desprendimiento de la mucosa suprayacente, lo que origina una úlcera mucosa. Posteriormente, el proceso continúa extendiéndose, se unen las úlceras y existe una extensión por vía linfática a los ganglios mesentéricos adyacentes. Esta participación de los ganglios regionales adyacentes es una característica patológica bien reconocida en la tuberculosis gastrointestinal ⁽²⁴⁾.

La tuberculosis en el sistema gastrointestinal puede presentarse en el esófago. Esta forma es rara, ya que corresponde tan sólo al 0,2% de los casos de tuberculosis abdominal ⁽¹⁸⁾ y ocurre principalmente por extensión de la enfermedad desde los ganglios linfáticos adyacentes. El paciente usualmente presenta fiebre, disfagia, odinofagia y una úlcera ubicada generalmente en el esófago medio.

Por otro lado, la tuberculosis gastroduodenal corresponde solamente al 1% de los casos de tuberculosis abdominal ⁽¹⁸⁾. Esta entidad puede simular una úlcera péptica de corta evolución que no responde a la terapia antisecretora o, también, un carcinoma gástrico. En la mayoría de los casos hay síntomas de obstrucción duodenal que se deben a la compresión extrínseca por los ganglios linfáticos comprometidos por la tuberculosis, más que por una lesión duodenal intrínseca.

En el tubo digestivo, la zona más afectada es el intestino delgado, más específicamente, la región ileocecal, que se encuentra involucrada en 75% a 90% de los pacientes ^(1-3,6,9,12,16-20,24,25). Las razones de esta localización son la estasis relativa del contenido intestinal, el alto grado de absorción asociado a la digestión y la abundancia de tejido linfático ^(3,6,19). El compromiso aislado del colon representa el sitio siguiente más común de la tuberculosis gastrointestinal (3% a 12%); los segmentos afectados se encuentran principalmente en el colon ascendente, el transverso y el sigmoides. La tercera localización más frecuente es el yeyuno, seguida del recto ^(9,19,26).

En la tuberculosis ileocecal el paciente presenta dolor abdominal tipo cólico, aumento de los ruidos intestinales y vómito. Frecuentemente, se puede palpar una masa en el cuadrante inferior derecho del abdomen. La mayor complicación de la tuberculosis en esta zona es la obstrucción debida al estrechamiento de la luz intestinal, ya sea por tuberculosis de presentación hiperplásica, estenosis o adherencias⁽¹⁸⁾. La mala absorción es una complicación común; se ha postulado que es causada por un crecimiento bacteriano exagerado que produce estancamiento del flujo, degradación de las sales biliares, disminución de la superficie de absorción debido a la ulceración, y compromiso de los vasos y los ganglios linfáticos⁽¹⁸⁾. La tuberculosis del colon es rara, incluso en presencia de enfermedad pulmonar extensa, y corresponde al 9,2% de todos los casos de tuberculosis abdominal; puede ocurrir con compromiso corto o extenso de un segmento usualmente contiguo al compromiso ileocecal^(18,27-29).

Microscópicamente, las lesiones intestinales tuberculosas se clasifican por el tipo de lesión que causan en la mucosa intestinal. La ulceración de la mucosa es la forma más común de presentación –más frecuente en íleon, yeyuno y estómago– y se manifiesta por adelgazamiento de la pared intestinal con tuberosidades en la serosa y linfadenomegalias regionales. La forma hiperplásica es la segunda en frecuencia y en ella se presenta una reacción fibroblástica de la submucosa y la subserosa que adelgaza la pared y produce inflamación del mesenterio y los ganglios linfáticos adyacentes, lo que da origen a una masa. Existe un tercer tipo que es la forma úlcero-hiperplásica, más frecuentemente observada en la región ileocecal, que se manifiesta con fibrosis y pequeñas estenosis simples o múltiples que pueden distribuirse a lo largo de todo el intestino^(3,9,10,13,22). Todas estas lesiones descritas son visibles mediante endoscopia.

Las complicaciones frecuentemente asociadas a la tuberculosis intestinal incluyen perforación, formación de fístulas, estenosis, obstrucción y sangrado^(2,22,23). La obstrucción intestinal es una de las complicaciones más frecuentes que ameritan cirugía de urgencia; puede ser secundaria a estenosis inflamatorias o al crecimiento de pólipos hiperplásicos, lo cual se da en 20% a 60% de los casos; también, puede ser causada por engrosamiento de la pared intestinal, fibrosis o por acodamiento secundario a adherencias⁽¹³⁾.

Una de las complicaciones más temidas es la perforación que, si bien puede representar la progresión natural de la enfermedad, se ha informado que también puede ocurrir durante la terapia para la tuberculosis, entre 2 y 4 meses después de su inicio, por un proceso llamado deterioro paradójico⁽³⁰⁾. Consiste en el empeoramiento clínico o radiológico de las lesiones tuberculosas ya existentes o el desarrollo de nuevas lesiones que no se pueden atribuir al desarrollo normal de la enfermedad, en un paciente que mejora inicialmente con la terapia antituberculosa. Como la patogenia de este proceso, se ha sugerido que una reducción de la respuesta inflamatoria producida por el tratamiento antituberculoso resulta en el deterioro de los procesos de cicatrización. Sin embargo, antes de aceptar el diagnóstico de respuesta paradójica, se debe excluir la respuesta inadecuada al tratamiento antituberculoso secundaria a la resistencia a los medicamentos o falta de cumplimiento del mismo⁽³⁰⁾. También, existen reportes en la literatura de perforación intestinal por infección por micobacterias no tuberculosas⁽³¹⁾.

Las perforaciones pueden ser solitarias o múltiples y se producen en 1% a 15% de los casos del intestino delgado, por lo general, en el íleon distal^(26,30). Por el contrario, la perforación del colon de etiología tuberculosa es infrecuente, con pocos reportes en la literatura⁽²⁶⁾. La rareza de esta entidad se puede atribuir a la lentitud de la progresión de esta enfermedad, que permite el sellado del proceso de respuesta inflamatoria desde la cavidad peritoneal.

Existen enfermedades concomitantes asociadas a la tuberculosis abdominal que pueden ayudar a sospechar este diagnóstico, tales como la cirrosis hepática y la insuficiencia renal crónica terminal, que causan estados de inmunosupresión y se han encontrado en varios pacientes con diagnóstico de la enfermedad^(1,12,14). Asimismo, se ha mencionado que el tabaquismo aumenta el riesgo de sufrir infección tuberculosa intraabdominal⁽¹⁴⁾.

El diagnóstico de la tuberculosis abdominal y, específicamente, la variedad gastrointestinal, es difícil por sus manifestaciones clínicas inespecíficas y la gran variedad de hallazgos obtenidos con las técnicas diagnósticas. Por lo anterior, en primer lugar, se recomienda analizar la presentación clínica y tener un alto índice de sospecha, seguido de una evaluación

radiológica; el último paso implica técnicas invasoras para la obtención de muestras de tejidos, que suelen ser necesarios para la confirmación del diagnóstico.

Las manifestaciones clínicas son extremadamente variadas: puede presentarse de forma aguda, crónica o crónica reagudizada, con una duración promedio de 4,7 meses, según varios autores ⁽³⁾. Algunas de estas características clínicas incluyen síntomas como dolor abdominal inespecífico (61%-93%), fiebre (36%-77%), pérdida de peso (47%-57%), distensión abdominal (47%), sudoración nocturna (48%), ascitis (35%-62%), anorexia (38%), diarrea (12%-28%), vómito (28%-36%), estreñimiento (31%), fatiga (38%) y linfadenopatías ^(1-3,8,10,14,15,20,32).

Debe tenerse en cuenta como diagnóstico diferencial cuando se presenten síntomas agudos de abdomen, como en el caso presentado arriba, que ingresó por la exacerbación del cuadro clínico de dolor abdominal y gran parte de los síntomas mencionados. Otros hallazgos clínicos frecuentes son la presencia de masa, que puede encontrarse en la mitad de los pacientes, y cuadro clínico de obstrucción intestinal.

Los hallazgos de laboratorio, aunque no son constantes y no se encuentra establecido un rango diagnóstico, han presentado anormalidades en diferentes reportes de la literatura. Se puede observar leucocitosis, elevación de reactantes de fase aguda y anemia leve que se ha reportado hasta en 60% de los casos ^(3,5,6,13); además, puede haber elevación de ciertos marcadores tumorales (CA-125 y CA19-9).

Los hallazgos radiológicos son fundamentales. Las técnicas usadas con mayor frecuencia son: radiografía simple de abdomen, estudios con bario, ecografía abdominal y tomografía computadorizada (TC). Las placas simples de abdomen habitualmente son inespecíficas, pero pueden ser determinantes en los casos de perforación, como el presentado acá; algunas alteraciones que se encuentran son: dilatación de asas del intestino delgado, ascitis y ganglios calcificados ⁽¹⁹⁾. En ultrasonido, el hallazgo más relevante es ascitis en un poco más de la mitad de los pacientes, engrosamiento mesentérico mayor de 15 mm y linfadenopatías ⁽¹⁹⁾.

Debido al mayor compromiso patológico que se presenta a nivel de la válvula ileocecal y sus zonas adyacentes, la apariencia radiográfica de la válvula se

considera un importante indicador de la presencia de infección por tuberculosis ⁽²⁴⁾. Los estudios con bario permiten una correcta valoración del patrón mucoso y las ulceraciones; los hallazgos en este tipo de estudio han revelado engrosamiento de los pliegues, espasticidad, contornos irregulares y ulceraciones superficiales que comprometen el ciego y el íleon terminal. El signo de Fleischner, que consiste en el engrosamiento de los labios de válvula ileocecal o la apertura amplia persistente de la válvula, asociado a un íleon terminal estrecho, se ha descrito como un signo característico en los estudios con bario ⁽²⁴⁾.

La TC es una ayuda diagnóstica conveniente y coherente, pero no definitiva. La TC demuestra alteraciones en 60% a 90% de los pacientes. Los hallazgos más comunes son el engrosamiento de la pared ileocecal y el aumento de tamaño de la válvula ileocecal ⁽¹⁹⁾. De la misma manera, es un buen método radiológico para determinar la localización del proceso inflamatorio ⁽²⁴⁾. Otros hallazgos comunes en la TC incluyen engrosamiento intestinal (25%-66%), ascitis (40%-79%), linfadenopatías (35%-48%), engrosamiento del mesenterio (29%), engrosamiento del peritoneo, líquido libre sugestivo de perforación y formación de colecciones o abscesos ^(1,14,15,19).

Cuando la inflamación es leve, la TC sólo muestra un ligero y simétrico engrosamiento de la pared y pequeños ganglios regionales ⁽²⁴⁾. Estos cambios pueden ser sugestivos principalmente de enfermedad de Crohn, tuberculosis o linfoma ileocecal. Cuando el proceso patológico es grave y avanzado, surgen nuevas anormalidades; se presenta un engrosamiento de la válvula ileocecal y de la pared medial del ciego adyacente. El engrosamiento de la pared y los ganglios linfáticos adyacentes forman una masa de tejidos blandos centrada en la válvula ileocecal, que compromete el íleon terminal ⁽²⁴⁾. Estos hallazgos son sugestivos de enfermedad de Crohn, pero inusuales en linfoma ileocecal o carcinoma cecal. En estos casos, un estudio de colon por enema con bario contribuye a un diagnóstico correcto, muestra los cambios inflamatorios a nivel ileocecal y excluye malignidad ⁽²⁴⁾. En los estudios realizados por Balthazar *et al.* se encontró que no se presentan diferencias radiológicas entre los pacientes con sida y aquéllos que no tienen sida, excepto para el grado de compromiso ⁽²⁴⁾. Como grupo, los pacientes con sida presentaron un mayor engrosamiento de la pared ileal y cecal y adenopatías regionales más grandes.

El compromiso pulmonar concomitante se observa en 69% a 81% de los casos ⁽¹⁴⁾. Por lo tanto, una radiografía de tórax puede ser importante para demostrar tuberculosis pulmonar concomitante y ampliar el diagnóstico. Sin embargo, una radiografía de tórax normal no excluye el diagnóstico de tuberculosis intestinal. En el caso de nuestro paciente, los hallazgos de la radiografía de tórax eran demostrativos de tuberculosis apical bilateral, lo que ayudó a orientar el diagnóstico.

El diagnóstico definitivo debe establecerse en todos los casos por medios bacteriológicos, histológicos o ambos. Los estudios invasivos utilizados para llegar al diagnóstico de tuberculosis intestinal incluyen la laparotomía exploratoria, la laparoscopia y las técnicas endoscópicas con toma de biopsia, entre los que se encuentran la colonoscopia y la endoscopia de vías digestivas altas. Como ya se mencionó, en estas últimas se revelan lesiones ulceradas, hiperplásicas o ulcero-hiperplásicas ⁽²⁰⁾. Sin embargo, las dos principales técnicas usadas en estudios anteriores han sido la colonoscopia y la laparoscopia, pero hacen falta estudios que evalúan la efectividad de una sobre la otra.

Entre los principales hallazgos en la colonoscopia, se encuentran: deformación del ciego (91%), irregularidad de la válvula ileocecal (80%), ulceraciones en la mucosa del colon (70%-80%), nódulos en la mucosa (31%-56%), estenosis en el colon (17%), lesiones polipoides (14%) y bandas fibrosas (7%) ^(15,19,20). Este método cuenta con la ventaja de permitir tomar biopsias que pueden ayudar a establecer completamente el diagnóstico.

En cuanto a la laparoscopia, algunos la han recomendado como el método ideal y de elección para lograr el diagnóstico definitivo cuando se sospecha tuberculosis abdominal ^(1,14), ya que permite la adquisición de suficiente tejido para examen histológico y microbiológico. En la laparotomía exploratoria los hallazgos quirúrgicos más notables citados en la literatura son: perforación del íleon terminal, linfadenopatías, estenosis del íleon, compromiso difuso del peritoneo parietal y visceral, ascitis y engrosamiento epiploico ⁽¹⁵⁾, que son concordantes con los hallazgos quirúrgicos de la laparotomía practicada al paciente presentado. Se ha encontrado que el rendimiento diagnóstico de los especímenes quirúrgicos es de 100%, de las biopsias

obtenidas por colonoscopia, de 83%, de las biopsias de vísceras, epiplón o ganglios linfáticos obtenidas mediante guía imaginológica, de 50% y de las biopsias obtenidas por endoscopia digestiva alta, de 40% ⁽¹⁵⁾.

El análisis histológico de biopsias de la mucosa a menudo revela presencia de granulomas sin caseificación (68%), granulomas con caseificación (25%) y, en una pequeña proporción (7%), el único hallazgo es un infiltrado inflamatorio crónico sin granulomas definidos, lo cual no lleva al diagnóstico definitivo ^(2,15).

El diagnóstico de la tuberculosis abdominal puede ser: 1) diagnóstico definitivo, evidencia histológica y microbiológica de *M. tuberculosis*, la presencia de granulomas con necrosis caseosa, o el éxito en el cultivo de *M. tuberculosis* a partir de los tejidos de muestra, o la presencia de tuberculosis demostrada en otro sitio con los hallazgos típicos y granulomas; o 2) diagnóstico clínico, características clínicas y radiológicas de tuberculosis abdominal y la respuesta a los medicamentos antituberculosos en ausencia de un diagnóstico definitivo ^(1,14,15).

El diagnóstico diferencial debe realizarse con entidades como enfermedad de Crohn, linfoma, amebiasis, adenocarcinoma, apendicitis, colitis, perforación por salmonela, procesos inflamatorios crónicos no tuberculosos, linfosarcoma, carcinomatosis e histoplasmosis, por lo que es importante un estudio clínico y paraclínico completo que ayude a diferenciar esta entidad que, como puede observarse, puede simular una gran cantidad de enfermedades. Es importante mencionar que el diagnóstico diferencial con la enfermedad de Crohn es fundamental, ya que los corticoides y los inmunosupresores pueden mejorar ésta y ser fatales en la tuberculosis ^(6,9-11,32).

La terapia antituberculosa está indicada en todos los casos de tuberculosis activa, incluso cuando no ha sido demostrada pero es el diagnóstico más probable. El manejo adecuado, como el soporte nutricional por vía intravenosa, el drenaje percutáneo de colecciones abdominales y el tratamiento antituberculoso empírico, puede llegar a resolver la presentación aguda, evitando así la cirugía. Todos los pacientes deben recibir la terapia convencional durante, al menos, seis meses, incluyendo un esquema inicial de dos meses de rifampicina, isoniazida, pirazinamida y etambutol. Sin embargo,

muchos expertos recomiendan extender el tratamiento hasta 12 ó 18 meses ⁽¹⁸⁾.

Como tratamiento, la cirugía está indicada sólo para las complicaciones, es decir, cuando el paciente manifiesta signos y síntomas de urgencias quirúrgicas como peritonitis o abdomen agudo (15%), obstrucción (66%) y perforación (17%) ^(3,5,25,32). La razón de que la cirugía sólo esté indicada en las complicaciones es que muchos pacientes se complican después de la cirugía, pues suelen ser enfermos crónicos y desnutridos, lo que los hace pobres candidatos quirúrgicos.

El tratamiento de elección para la perforación intestinal por tuberculosis es la resección del segmento intestinal afectado, seguida de la restauración de la continuidad intestinal. El cierre primario de la lesión no se recomienda, ya que se asocia con una gran incidencia de fugas y la formación de fístulas. Las resecciones segmentarias con tratamiento médico adyuvante para la tuberculosis, son preferibles a las resecciones radicales ^(1,2,30).

Merece, entonces, una especial mención el paciente con VIH/sida que se presenta al departamento de urgencias con abdomen agudo. Un estudio realizado durante 20 meses y publicado en 2005, logró identificar 13 pacientes con estas características, de los cuales ninguno se encontraba en terapia antirretroviral ⁽³³⁾. Todos fueron sometidos a laparotomías de emergencia, encontrándose ulceración y necrosis de la región ileocecal en 10 pacientes (íleo-tiflitis). En 7 pacientes, fue posible llegar al diagnóstico de enteritis tuberculosa por medio de los estudios histopatológicos; sólo en 3 se observaron bacilos ácido-alcohol resistentes directamente. En otro paciente se observaron inclusiones endoteliales que sugerían infección por citomegalovirus. Siete pacientes fallecieron durante esa misma hospitalización. Los autores concluyeron que el abdomen agudo en el contexto de VIH/sida se caracteriza por íleo-tiflitis, probable etiología tuberculosa y muy alta mortalidad ⁽³³⁾. Además, otro estudio realizado en Francia y publicado en 1992 presenta la experiencia con 104 pacientes infectados con VIH a quienes se les realizó una laparotomía; en los pacientes operados de emergencia la mortalidad varió entre 24% y 66% ⁽³⁴⁾.

Durante la presentación de este caso en el Congreso Nacional Avances en Cirugía de 2009 en Medellín, causó discusión el hecho de haber realizado la restauración del tubo digestivo durante el mismo acto operatorio,

abogando a favor de una cirugía de control de daños. Estos planteamientos son válidos, lo cual no excluye que existan alternativas. La cirugía de control de daños busca controlar la fuente de infección en un tiempo quirúrgico mínimo, lo que permite el traslado del paciente a la unidad de cuidados intensivos donde será reanimado.

Bien ha hecho el profesor J. F. Patiño en escribir en un reciente editorial de la *Revista Colombiana de Cirugía* ⁽³⁶⁾ que, en muchas ocasiones, a pesar de la medicina basada en la evidencia, el cirujano sólo dispone de su conocimiento, experiencia e intuición. En el presente caso se pudieron realizar todos los procedimientos que el paciente requería, sin aumentar significativamente el tiempo quirúrgico, gracias a la experiencia del cirujano y la utilización de suturas mecánicas.

En una revisión reciente realizada por Sanabria *et al.* no se encontraron estudios comparativos sobre las técnicas de anastomosis en cirugía de emergencia por enfermedad traumática y no traumática. Sin embargo, se pudieron identificar estudios que favorecían la sutura mecánica para la realización de anastomosis íleon-colon, debido a la menor presentación de dehiscencia al compararse con la sutura manual (OR=0,34; IC_{95%} 0,14-0,82) ⁽³⁵⁾. Consideramos, entonces, que no debe causar extrañeza el resultado final obtenido en este caso, ya que el paciente presentaba un compromiso sistémico importante, secundario al proceso inflamatorio intraabdominal y a la infección concomitante por tuberculosis y VIH.

El pronóstico de la tuberculosis abdominal depende del momento en que se haga el diagnóstico y del tratamiento oportuno, ya que 90% de los pacientes con tuberculosis abdominal sin complicaciones responden al tratamiento médico y, de esta forma, se evita la cirugía ⁽¹⁹⁾. La mortalidad debida a la tuberculosis intestinal osciló entre 5% y 50% en varias series ^(1,3,11,14,15). La edad avanzada, el retraso en iniciar el tratamiento y la cirrosis subyacente, se han asociado con mayores tasas de mortalidad ^(11,15).

En el caso de perforación intestinal la mortalidad es alta, con cifras que van desde 25% a 100%, con una mortalidad operatoria de 7% ^(13,19,28,30). Los factores de riesgo vinculados con el aumento de la morbilidad y la mortalidad en tuberculosis abdominal, incluyen cirugía tardía, la presencia de múltiples perforaciones, cierre primario de las perforaciones, fugas en la zona operada,

tratamiento con esteroides, cirrosis hepática subyacente, mala nutrición y otros estados de inmunosupresión, como la infección por VIH^(14,30). En cuanto a la cirugía, una posible razón para el aumento de la mortalidad en los pacientes operados puede ser la presentación tardía, así como las enfermedades concomitantes y las complicaciones presentes, como desnutrición, perforación y sepsis^(15,30).

Conclusiones

Aunque el diagnóstico de la tuberculosis abdominal es difícil por la gran cantidad de diagnósticos que con-

uerdan con el mismo cuadro clínico y la poca frecuencia de esta entidad, es importante tenerlo en cuenta como causa de abdomen agudo, especialmente en pacientes con historia de inmunosupresión y/o que hayan tenido algún hallazgo de tuberculosis. Hay que tener en cuenta que el abdomen agudo en casos de VIH se encuentra frecuentemente asociado con íleo-tiflitis (inflamación crónica necrosante, especialmente en la región ileocecal), probable tuberculosis intestinal y alta mortalidad, por lo cual el diagnóstico temprano y el tratamiento oportuno son las medidas más eficaces para disminuir las complicaciones por esta enfermedad en este tipo de pacientes.

Perforation of the terminal ileum and cecum caused by tuberculosis in an HIV positive patient

Abstract

Tuberculosis is one of the most prevalent infectious diseases, most frequent in its pulmonary presentation. However, due to the increase in HIV infection, the population getting older, the increase in the use of immunosuppressive drugs, immigration from endemic areas, and the appearance of resistant strains of M. tuberculosis, there has been a rise in the rate of extrapulmonary presentations. Among the extrapulmonary presentations, abdominal and gastrointestinal tuberculosis are rare and usually present with nonspecific symptoms, and diagnosis is then achieved through imaging and invasive methods that allow tissue sampling.

Perforation as a complication of intestinal tuberculosis is even less frequent. We report the case of a 51-year-old HIV-positive male patient with intestinal tuberculosis who developed perforation of the terminal ileum and cecum resulting in his death.

Key words: *Mycobacterium tuberculosis; tuberculosis, gastrointestinal; HIV infections; intestinal perforation; peritonitis.*

Referencias

1. Tan KK, Chen K, Sim R. The spectrum of abdominal tuberculosis in a developed country: A single institution's experience over 7 years. *J Gastrointest Surg.* 2009;13:142-7.
2. Heinrich S, Hetzer FH, Bauerfeind P, Jochum W, Demartines N, Clavien PA. Retroperitoneal perforation of the colon caused by colonic tuberculosis: Report of a case. *Dis Colon Rectum.* 2004;47:2211-4.
3. Ortiz GJ, Reyes SMP, Sánchez LR, Basurto KEOP. Tuberculosis gastrointestinal. *Cir Gen.* 2002;24:66-71.
4. Castiblanco CA, Polo CL. Tuberculosis en Colombia: análisis de la situación epidemiológica, año 2006. *Infectio.* 2008;12:159-73.
5. Ruiz JL, García RA, Rodríguez JC, García D, Gómez M. Tuberculosis intestinal perforada en paciente inmunocompetente. *Rev Esp Enferm Dig (Madrid).* 2006;98:789-90.
6. Martínez P, López M, Martínez R, Martínez JG, Martín MM, Castilla MM. Tuberculosis intestinal. Un reto diagnóstico. *Gastroenterol Hepatol.* 2003;26:351-4.
7. Panzuto F, D'Amato A, Laghi A, Cadau G, D'Ambra G, Aguzzi D, *et al.* Abdominal tuberculosis with pancreatic involvement: a case report. *Dig Liver Dis.* 2003;35:283-7.
8. Machado N, Grant CS, Scrimgeour E. Abdominal tuberculosis –experience of a University hospital in Oman. *Acta Trop.* 2001;80:187-90.

9. Gulati MS, Sarma D, Paul SB. Ct appearances in abdominal tuberculosis. A pictorial essay. *Clin Imaging*. 1999;23:51-9.
10. Yılmaz T, Sever A, Gür S, Killi RM, Elmas N. CT findings of abdominal tuberculosis in 12 patients. *Comput Med Imaging Graph*. 2002;26:321-5.
11. Bouma BJ, Tytgat KM, Schipper HG, Kager PA. Be aware of abdominal tuberculosis. *Neth J Med*. 1997;51:119-22.
12. Benítez ER, Portilla VH, Salinas M, Flórez JP, Gonzáles AF, Bazán AF. Perforación intestinal múltiple y sepsis abdominal secundaria a tuberculosis intestinal en una paciente posoperada de trasplante renal. *Rev Hosp Jua Mex*. 2006;73:56-9.
13. Aguilar CR. Oclusión intestinal secundaria a tuberculosis. Comunicación de un caso y revisión de la bibliografía. *Med Int Mex*. 2009;25:169-72.
14. Chen HL, Wu MS, Chang WH, Shih SC, Chi H, Bair MJ. Abdominal tuberculosis in Southeastern Taiwan: 20 years of experience. *J Formos Med Assoc*. 2009;108:195-201.
15. Khan R, Abid S, Jafri W, Abbas Z, Hameed K, Ahmad Z. Diagnostic dilemma of abdominal tuberculosis in non-HIV patients: An ongoing challenge for physicians. *World J Gastroenterol*. 2006;12:6371-5.
16. Kapoor VK. Abdominal tuberculosis. *Medicine*. 2003;31:112-4.
17. Kapoor VK. Abdominal tuberculosis. *Medicine*. 2007;35:257-60.
18. Sharma MP, Bhatia V. Abdominal tuberculosis. *Indian J Med Res*. 2004;120:305-15.
19. Martínez JL, Blanco R. Tuberculosis gastrointestinal. *Rev Gastroenterol Mex*. 2004;69:162-5.
20. Lazarus AA, Thilager B. Abdominal tuberculosis. *Disease a month*. 2007;53:32-8.
21. Elizondo JL, Pérez A, Barenque A, Rodríguez GS, Lázaro N, Balcázar R, *et al.* Abdomen agudo por perforación de íleon secundario a tuberculosis intestinal. *Rev Hosp Jua Mex*. 2003;70:30-3.
22. Torre-Martínez G, Garza-Álvarez R. Sangrado digestivo bajo masivo por tuberculosis en íleon. Presentación de un caso clínico. *Rev Sanid Milit Mex*. 2006;60:116-8.
23. Polat KY, Aydinli B, Yılmaz O, Aslan S, Gursan N, Ozturk G, *et al.* Intestinal tuberculosis and secondary liver abscess. *Mt Sinai J Med*. 2006;73:887-90.
24. Balthazar EJ, Gordon R, Hulnick D. Ileocecal tuberculosis: CT and radiologic evaluation. *AJR Am J Roentgenol*. 1990;154:499-503.
25. Jacob JT, Mehta AK, Leonard MK. acute forms of tuberculosis in adults. *Am J Med*. 2009;122:12-7.
26. Gupta NM, Motup T, Joshi K. Isolated colonic tuberculous perforation as a rare cause of peritonitis: Report of a case. *Surg Today*. 1999;29:273-5.
27. Cömert FB, Cömert M, Külah C, Taçcilar O, Numanoğlu G, Aydemir S. Colonic tuberculosis mimicking tumor perforation: A case report and review of the literature. *Dig Dis Sci*. 2006;51:1039-42.
28. Villanueva-Sáenz E, Martínez-Hernández P, Álvarez-Tostado F, Fernández J, Valdés M. Colonic tuberculosis. *Dig Dis Sci*. 2002;47:2045-8.
29. Pereira JM, Madureira AJ, Vieira A, Ramos I. Abdominal tuberculosis: Imaging features. *Eur J Radiol*. 2005;55:173-80.
30. Leung VK, Chu W, Lee VH, Chau TN, Law ST, Lam SH. Tuberculous intestinal perforation during anti-tuberculous treatment. *Hong Kong Med J*. 2006;12:313-5.
31. Kawana M, Starr RS, Tashima KT, Treaba DO, Flanigan TP. Spontaneous perforation of the terminal ileum in an AIDS patient on highly active antiretroviral therapy with disseminated non-tuberculous mycobacterial infection. *Int J Infect Dis*. 2008;12:603-6.
32. Otero-Cruz H, Peralta Y, Peña EM, De los Santos L. Tuberculosis intestinal. *Archivos Dominicanos de Pediatría*. 1991;27:25-8.
33. Smit SJA, Du Toit RS. The acute AIDS abdomen - a prospective clinical and pathological study. *S Afr J Surg*. 2005;43:88.
34. Johanet H, Saliou C, Marmuse JP, Benhamou G. Laparotomy in HIV-infected patients. Indications, results apropos of 104 operated patients. *Ann Chir*. 1992;46:335-40.
35. Sanabria AE, Vega NV, Domínguez LC, Osorio C. Anastomosis intestinal: ¿manual o mecánica? ¿en un plano o en dos planos? *Rev Colomb Cir*. 2010;25:97-103.
36. Patiño JF. Sobre la "medicina basada en la evidencia" en cirugía. *Rev Colomb Cir*. 2010;25:66-9.

Correspondencia:
 LUIS FELIPE TAPIAS-VARGAS, MD
 Correo electrónico: ftapias@gmail.com
 Bucaramanga