

Colecistectomía por laparoscopia de puerto único a través de un guante quirúrgico

MICHAEL WILLIAM PARRA¹, FABIÁN E. PUENTES-MANOSALVA², JOSÉ MAURICIO SUÁREZ³

Palabras clave: colecistectomía laparoscópica; cirugía asistida por vídeo; SILC; sistema de retracción de heridas Alexis®

Resumen

Introducción. La cirugía por laparoscopia se enfoca hacia el desarrollo de técnicas cada vez menos invasivas. Actualmente, es posible introducir a la cavidad abdominal múltiples instrumentos a través de un mismo puerto, y la colecistectomía transumbilical apunta a una cirugía que no deje cicatrices visibles.

Materiales y métodos. Se describe una modificación de la técnica laparoscópica de puerto único para el manejo microinvasivo de la vesícula biliar,

utilizando un guante quirúrgico. Se practicó una colecistectomía laparoscópica de puerto único, utilizando instrumentos básicos de laparoscopia más un separador sencillo (Alexis; Applied Medical, Rancho Santa Margarita, CA) y un guante quirúrgico.

Resultados. Se practicó de forma exitosa una colecistectomía por laparoscopia por puerto único en una paciente de 40 años de edad. La paciente padecía de cólico biliar de varios meses de evolución y acudió al servicio de urgencias por un episodio agudo de colecistitis. Se confirmó el diagnóstico mediante ecografía hepatobiliar. La cirugía se practicó en 50 minutos y no hubo ninguna complicación intraoperatoria o posoperatoria.

Discusión. La colecistectomía por laparoscopia de puerto único utilizando un guante quirúrgico, es una técnica segura, asequible y de bajos costos para la práctica de cirugía mínimamente invasiva, especialmente en países en desarrollo.

Introducción

Generalmente, se utilizan de tres a cuatro puertos de acceso para la cirugía por laparoscopia de la vesícula biliar. Estos puertos de acceso requieren pequeñas incisiones que oscilan entre 5 y 12 mm⁽¹⁻⁵⁾. La cirugía laparoscópica por herida o por incisión única, conocida en la literatura como cirugía LESS (*Laparo-*

- 1 Director de Investigación en Trauma y Cuidados Intensivos; director, Consorcio Internacional de Trauma y Cuidado Intensivo; profesor de Cirugía General y Trauma, Departamento de Trauma y Cirugía Microinvasiva, Hospital Broward General, Centro de Trauma de Nivel I, NOVA Southeastern School of Medicine, Fort Lauderdale, Florida, USA
- 2 Especialista en Cirugía General, Universidad Nacional de Colombia; miembro, Consorcio Internacional de Trauma y Cuidado Intensivo; especialista adscrito, Unión de Cirujanos UT, Manizales, Colombia.
- 3 Coordinador de operaciones, International Trauma Critical Care Improvement Project; secretario ejecutivo, Asociación Colombiana de Trauma; Departamento de Urgencias, Clínica Los Rosales, Pereira, Colombia.

Fecha de Recibido: 19 de octubre de 2010
Fecha de aprobación: 18 de enero de 2011

Endoscopic Single-Site surgery), se ha implementado en el manejo quirúrgico de las enfermedades del apéndice y la vesícula, y para procedimientos urológicos y ginecológicos.

La filosofía, o el objetivo quirúrgico básico, de esta técnica es minimizar la morbilidad y mejorar al máximo los resultados estéticos. Su ventaja primordial es la limitación de los puertos de acceso por medio de una sola incisión a través del ombligo. La cicatriz se esconde dentro del mismo ombligo, convirtiéndose así en un procedimiento básicamente sin huellas ⁽⁶⁻¹³⁾.

Presentación del caso

Se trata de una mujer de 40 años de edad que ingresó al servicio de urgencias con un cuadro clínico típico de colecistitis aguda. Como antecedentes médicos de importancia, se destacaba que había padecido de cólico biliar por varios meses antes de este episodio. Se confirmó el diagnóstico mediante una ecografía hepatobiliar, en la que se encontraron cálculos biliares con engrosamiento de la pared y líquido inflamatorio

alrededor de la vesícula. No se evidenció dilatación de los conductos biliares intrahepáticos o extrahepáticos; además, se solicitaron pruebas de función hepática, las cuales fueron reportadas dentro de límites normales.

Antes del procedimiento, la paciente cumplió con los protocolos establecidos en la institución para el consentimiento informado y la resolución de dudas.

Descripción del procedimiento quirúrgico

La paciente fue colocada en posición de litotomía dorsal y el cirujano se ubicó a su lado izquierdo. Se hizo una incisión vertical de 2 cm en el pliegue umbilical, según la técnica abierta de Hasson (figura 1). Por la incisión umbilical, se introdujo un separador Alexis® (Applied Medical, Rancho Santa Margarita, CA) de tamaño mediano (figura 2).

El separador Alexis® consiste de un anillo proximal y otro distal, conectados entre sí por una malla plástica transparente. Una vez puesto el separador, éste aumentó de forma circular el diámetro de la incisión umbilical (figura 3).

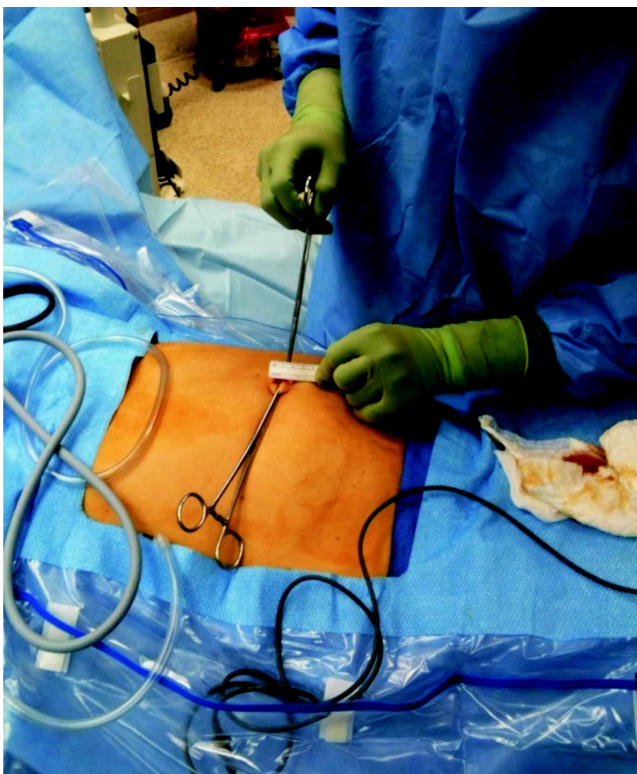

FIGURA 1. Incisión umbilical de 2 cm.

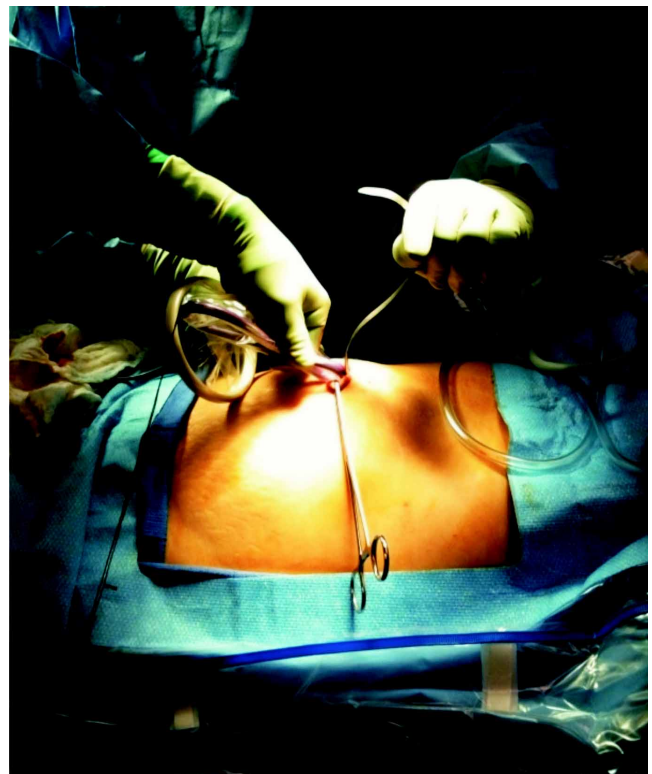


FIGURA 2. Colocación del separador Alexis®.

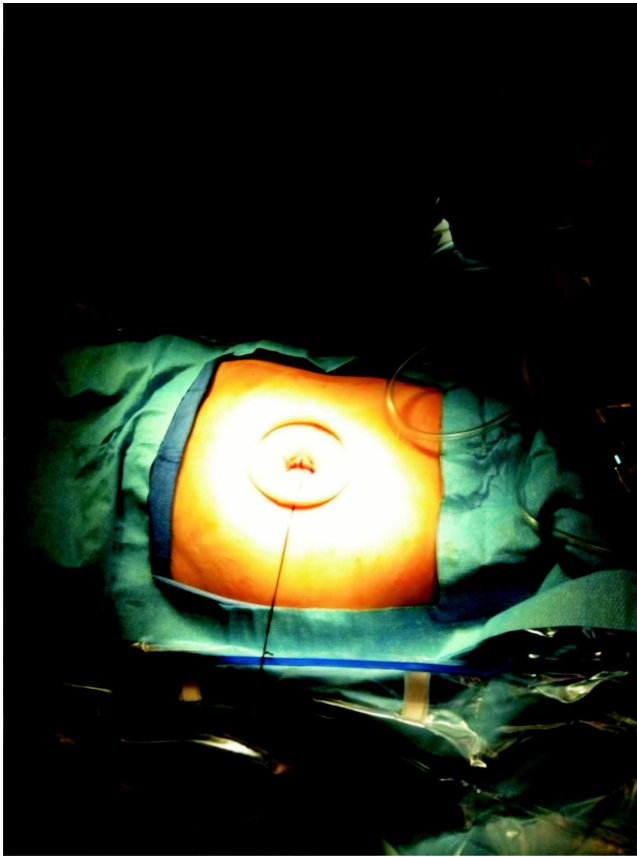

FIGURA 3. Separador Alexis® en posición.

Se pusieron dos trocares de 5 mm cada uno, en el dedo pulgar y en el dedo meñique de un guante número 6 (sin talco), y se fijaron con cauchos elásticos. Un tercer trocar de 12 mm se puso en el dedo índice del guante y se fijó de forma similar (figura 4). Se insertó el guante alrededor del anillo externo del separador (figura 5).

Dado el carácter elástico del guante, se logra un cierre hermético sobre el anillo y se mantiene el neumoperitoneo sin presencia de escapes (figura 6). Los dedos del guante funcionan como puertos de acceso múltiple para los instrumentos básicos y para la cámara de video de laparoscopia.

La vesícula biliar se retrajo contra la pared abdominal utilizando dos suturas de prolono 2-0. El resto de la cirugía se llevó a cabo de forma muy similar a la técnica de tres o cuatro puertos (figura 7). La vesícula biliar se extrajo al final a través de la incisión umbilical con facilidad debido al diámetro

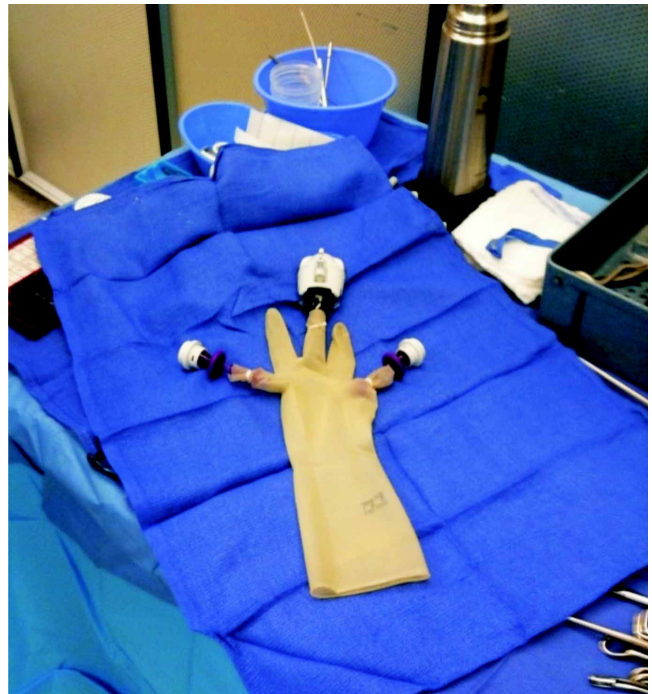


FIGURA 4. Guante quirúrgico con dos trocares de 5 mm y uno de 12 mm.

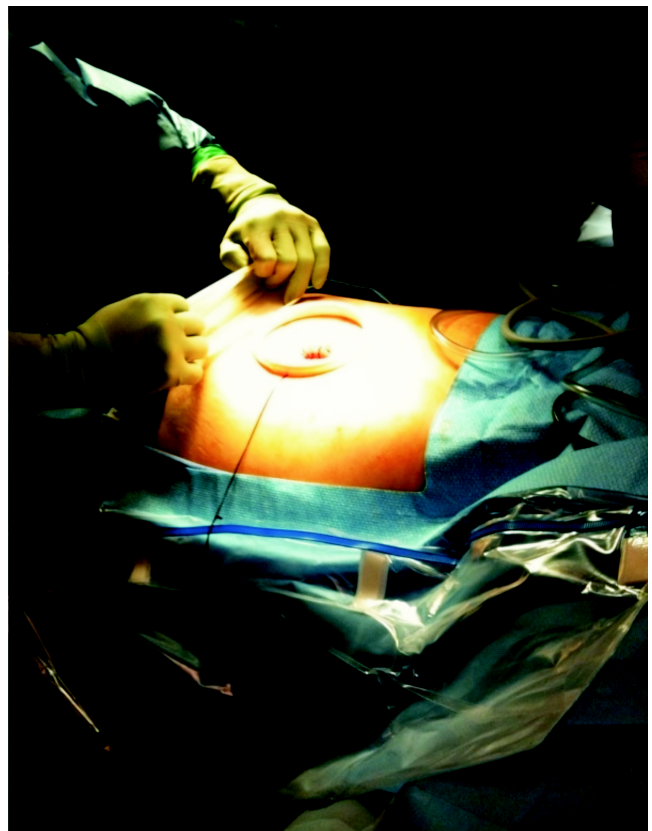

FIGURA 5. Colocación del guante quirúrgico sobre el separador Alexis®.

de la incisión otorgado por el separador Alexis®. La fascia umbilical se cerró con *vycril* 0 y la piel, con *monocryl* 4-0.

El tiempo quirúrgico total fue de 50 minutos y no hubo complicaciones intraoperatorias o posoperatorias. Se requirió hospitalización según el protocolo de la institución hasta cumplir 24 horas y, posteriormente, se dio de alta. Se hizo seguimiento hasta los seis meses después de la cirugía, sin novedades de importancia.

Discusión

La cirugía por laparoscopia de puerto único fue creada por los ginecólogos hace 40 años para la ligadura de trompas ⁽¹⁴⁾. Actualmente, esta técnica se está extendiendo a las demás especialidades quirúrgicas. La cirugía laparoscópica por puerto único se define como una cirugía endoscópica a través de un orificio natural (*Embryonic-Natural Orifice Transluminal*

Endoscopic Surgery, E-NOTES) ⁽⁶⁻¹³⁾. La cirugía de puerto único puede ser practicada por cualquier cirujano que esté familiarizado con las técnicas de laparoscopia general y conlleva la salvedad de poder agregar más puertos de acceso, según el caso o si el cirujano lo considera necesario.

Muchos de los cirujanos que practican cirugía mínimamente invasiva siguen en la búsqueda de una reducción en la morbilidad por la incisión y el mejoramiento del resultado cosmético por la reducción del número de puertos de acceso y el tamaño de cada uno de ellos. La plataforma de puerto único consiste en un separador Alexis® y un guante quirúrgico. Existen varios beneficios con este diseño:

1. el separador se coloca con la técnica abierta de Hasson, con lo cual se evitan las posibles complicaciones al utilizar la aguja de Veres;

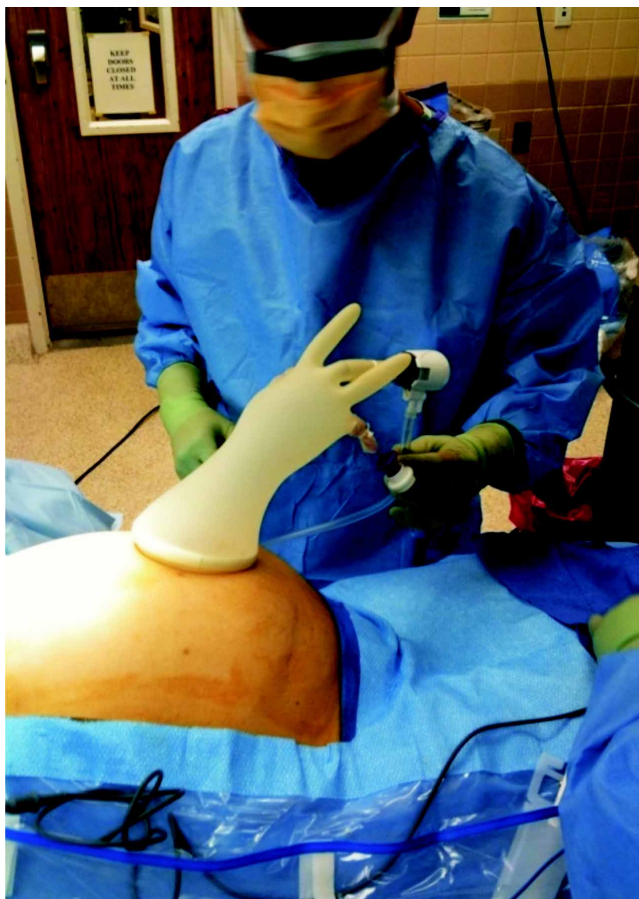

FIGURA 6. Insuflación del neumoperitoneo.

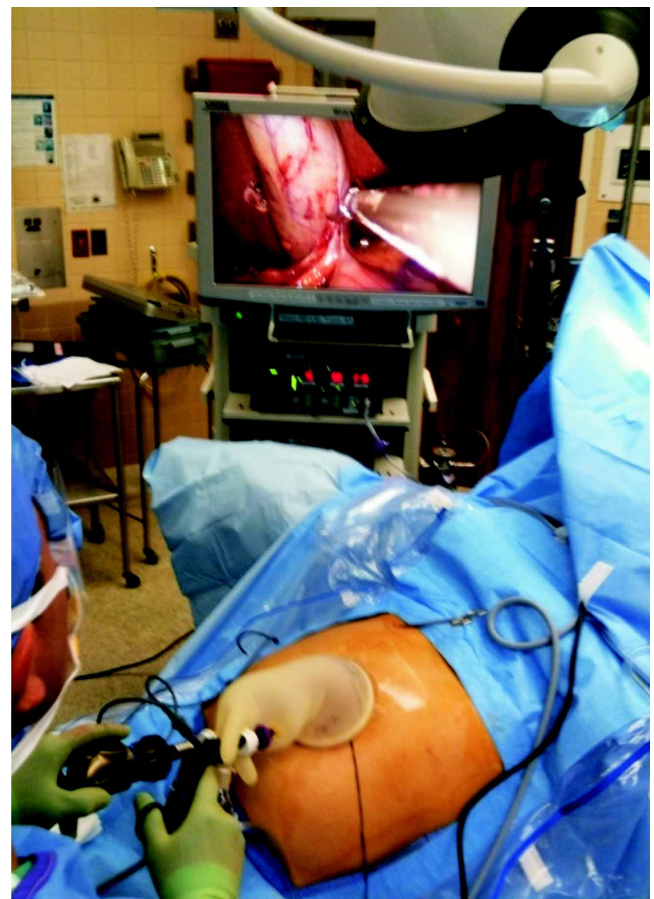


FIGURA 7. Colecistectomía por laparoscopia de puerto único con guante quirúrgico.

2. la extracción de la vesícula a través del ombligo es más sencilla, debido al diámetro que ofrece el separador, y
3. el resultado cosmético es mejor.

Recientemente, se han introducido varios aparatos diseñados específicamente para la práctica de la cirugía laparoscópica por puerto único (Gelpoint, Applied Medical, Rancho Santa Margarita, CA; SILS Port, Covidien, Mansfield, MA), pero estos instrumentos son costosos y poco asequibles en los países en desarrollo.

Este caso describe el uso seguro y efectivo de un separador y un guante quirúrgico en la realización de una colecistectomía por laparoscopia de puerto único.

El sistema es de bajo costo adicional (US\$ 80) comparado con el de la colecistectomía laparoscópica tradicional* y permite, además, un acceso y maniobrabilidad de instrumentos muy semejantes a los que están acostumbrados muchos cirujanos de laparoscopia.

Este reporte presenta nuestra experiencia inicial con esta técnica que, al final, ofrece una colecistectomía sin cicatriz aparente y de bajo costo.

* Basado en el Manual de Tarifas ISS 2001 para el paquete de colecistectomía por laparoscopia y adicionándole el valor del separador Alexis (aproximadamente, US\$ 80 en enero de 2011, según comunicación personal con el laboratorio fabricante en Colombia).

Single site cholecystectomy utilizing a surgical glove

Abstract

Introduction: *Contemporary focus in laparoscopic surgery has been the development of less invasive techniques. With recent advancements in this area, it is currently possible to introduce several instruments via one single transumbilical incision.*

Materials and Methods: *We describe a technique in which a laparoscopic cholecystectomy is performed via a single transumbilical incision with the novel use of a wound retractor (Alexis®; Applied Medical, Rancho Santa Margarita, CA) and a surgical glove.*

Results: *We successfully performed a single site laparoscopic cholecystectomy in a 40 year old female who presented with an episode of acute cholecystitis. The patient had a history of biliary colic for several months prior to admission. The diagnosis of acute cholecystitis was confirmed by ultrasound. The procedure took 50 minutes and there were no intra or post operative complications.*

Discussion: *Single site laparoscopic cholecystectomy using a surgical glove is a safe, easily accessible and economical technique that can be applied especially in developing countries in which comparable but much more expensive ports of access are not obtainable.*

Key words: *cholecystectomy, laparoscopic; video-assisted Surgery; NOTES; SILC; Alexis wound retractor system.*

Referencias

1. Kim TJ, Lee YY, Kim MJ, Kim CJ, Kang H, Choi CH, Lee JW, Kim BG, Bae DS. Single port access laparoscopic adnexal surgery. *J Minim Invasive Gynecol.* 2009;16:612-5.
2. Lazarte HJ, Alercia AM, Petrone JW, Figueroa R, Márquez ME. Nuevo instrumental para cirugía laparoscópica: experiencia en colecistectomía por un solo puerto. *Rev Argent Cir.* 2009;96:110-5.
3. Zamora F, Pérez M, Noya J, Andrade A, González D. Colecistectomía laparoscópica con un solo puerto umbilical, sin huella: reporte de 3 casos en Venezuela. *Revista Venezolana de Cirugía.* 2008;61:171-6.
4. Arias F, Elisa N. Apendicectomía y colecistectomía invisibles: cirugía totalmente laparoscópica por un puerto umbilical (OPUS). *Rev Chilena de Cirugía.* 2009;61:181-6.
5. Hayashi M, Asakuma M, Komeda K, Miyamoto Y, Hirokawa F, Tanigawa N. Effectiveness of a surgical glove port for single port surgery. *World J Surg.* 2010 10:2487-9.
6. Yi SW, Park HM, Lee SS, Park SM, Lee HM, Sohn WS. Two-port laparoscopic adnexal surgery with a multichannel port using a wound retractor: Is it safe and minimally scarring? *J Laparoendosc Adv Surg Tech A.* 2009;19:781-6.

7. Hong TH, You YK, Lee KH. Transumbilical single-port laparoscopic cholecystectomy: Scar less cholecystectomy. *Surg Endosc.* 2009;23:1393-7.
8. Hong TH, Kim HL, Lee YS, Kim JJ, Lee KH, You YK, Oh SJ, Park SM. Transumbilical single-port laparoscopic appendectomy (TUSPLA): Scar less intracorporeal appendectomy. *J Laparoendosc Adv Surg Tech A.* 2009;19:75-8.
9. Kim HJ, Lee JI, Lee YS, Lee IK, Park JH, Lee SK, Kang WK, Cho HM, You YK, Oh ST. Single-port transumbilical laparoscopic appendectomy: 43 consecutive cases. *Surg Endosc.* 2010;11:2765-9.
10. Jeon HG, Jeong W, Oh CK, Lorenzo EI, Ham WS, Rha KH, Han WK. Initial experience with 50 laparoendoscopic single site surgeries using a homemade, single port device at a single center. *J Urol.* 2010;183:1866-71.
11. Yi SW, Park HM, Lee SS, Park SM, Lee HM, Sohn WS. Two-port total laparoscopic hysterectomy with a multichannel port. *J Laparoendosc Adv Surg Tech A.* 2009;19:223-8.
12. Tai HC, Lin CD, Wu CC, Tsai YC, Yang SS. Homemade transumbilical port: An alternative access for laparoendoscopic single-site surgery (LESS). *Surg Endosc.* 2010;24:705-8.
13. Wen KC, Lin KY, Chen Y, Lin YF, Wen KS, Uen YH. Feasibility of single-port laparoscopic cholecystectomy using a homemade laparoscopic port: A clinical report of 50 cases. *Surg Endosc.* 2010; PMID: 20725743.
14. Wheelless CR Jr, Thompson BH. Laparoscopic sterilization: Review of 3600 cases. *Obstet Gynecol.* 1973;42:751-8.

Correspondencia:

FABIÁN E. PUENTES-MANOSALVA, MD

Correo electrónico: puentesf@hotmail.com

Manizales, Colombia