



# Lipoma Gástrico

## Presentación de 1 Caso

G. PAEZ, MD, SCC.

**Palabras claves:** Lipoma gástrico, Obstrucción pilórica, Ulceración de la mucosa gástrica, Antrectomía.

*El lipoma gástrico es un raro tumor de las vías digestivas, que se presenta más frecuentemente en el colon y el ciego. En el estómago su localización es antral y casi siempre único. Los síntomas en general corresponden a sus complicaciones. En el paciente que se presenta existía una franca ulceración que ocasionaba obstrucción intermitente. La endoscopia lo sospechó y evidenció la ulceración, y la tomografía hizo el diagnóstico preoperatorio. Los estudios radiológicos convencionales en la actualidad han sido desplazados por la ecografía y la tomografía, métodos usados en el estudio del caso presentado. Se practicó resección del tumor mediante gastrectomía parcial, tipo antrectomía.*

### INTRODUCCION

Los lipomas son tumores benignos de frecuente aparición en diferentes localizaciones del organismo pero muy rara vez en el estómago.

Constituye únicamente el 3% de todos los tumores benignos del estómago (1), siendo el leiomioma el más frecuente (2). Su casuística sólo se presenta en aisladas publicaciones con informe de casos únicos como el presente.

Histológicamente los lipomas gástricos son similares a los encontrados en otras partes del organismo. En ocasiones suelen asociarse a lipomas localizados en otros sitios. Algunos autores los consideran como desorden autosómico dominante caracterizado por lipomas subcutáneos múltiples que podrían desarrollarse en el tracto gastrointestinal, siendo el más frecuente el localizado en el colon (3). Su localización se hace en la grasa submucosa del estómago y el 75% de los casos se ubica en el antro, siendo casi siempre únicos (4). La mucosa subyacente puede estar frecuentemente erosionada. No se ha descrito su malignización.

En general, son asintomáticos y su diagnóstico es casual pero fácilmente pueden complicarse y presentar síntomas. Cuando están localizados cerca del píloro o del cardias pueden presentar fenómenos obstructivos; o cuando por su tamaño, causan diversos trastornos dispépticos o sensación de pesantez epigástrica.

Se ha descrito hemorragia que puede ser masiva y obliga a practicar cirugía de urgencia (1, 5-7). Fácilmente pueden ulcerarse y causar síntomas propios de esta lesión. Se han publicado invaginaciones al duodeno de los localizados cerca del píloro (8).

La radiología como procedimiento diagnóstico ha perdido valor. Con la endoscopia se sospecha, pero la biopsia tomada superficialmente en la mucosa rara vez hace el diagnóstico histológico por la localización submucosa del lipoma. Se ha usado la ecografía, que tiene valor diagnóstico (9), y la ultrasonografía endoscópica (10). El examen arteriográfico puede evidenciar hipervascularización.

Indudablemente el método diagnóstico más valioso es la tomografía que demuestra con facilidad los lipomas y que por su densidad específica, logra hacerlo en forma precisa (3, 11). Además, identifica el compromiso, el tamaño y la localización con exactitud, lo que sirve de guía para la selección del tratamiento adecuado (7, 12).

El tratamiento consiste en la resección. Con el advenimiento de la cirugía endoscópica o laparoscópica, la lesión, si no es de gran tamaño, puede ser tratada por alguno de estos métodos (6, 10). Cuando el volumen del lipoma es muy grande o cuando existen complicaciones, la cirugía tendrá que ser abierta con la resección del lipoma o de la zona de implantación, según el grado de compromiso.

En el presente artículo se presenta 1 caso sospechado por endoscopia y diagnosticado preoperatoriamente por TAC.

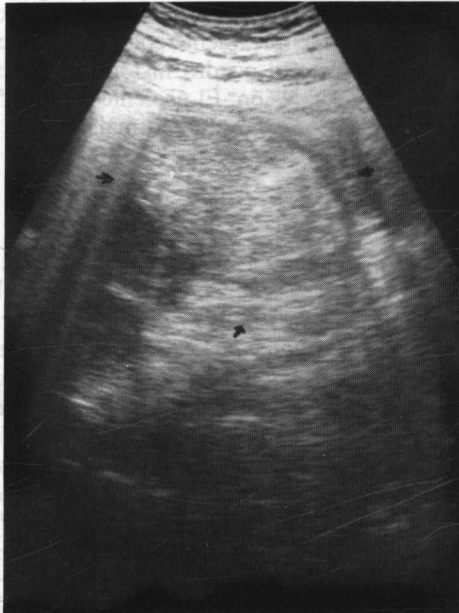
### Caso clínico

Se trata de un paciente del sexo masculino, con 51 años de edad, de raza blanca, quien consultó por pérdida de peso, astenia y anorexia.

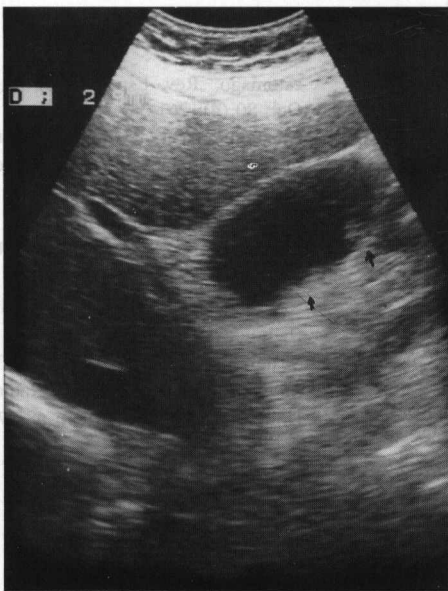*Doctor Guillermo Páez Roa, Cirujano Consultor, Clínica Palermo, Bogotá, D. C., Colombia.*

Al examen, únicamente se palpaba moderado empastamiento en la región epigástrica.

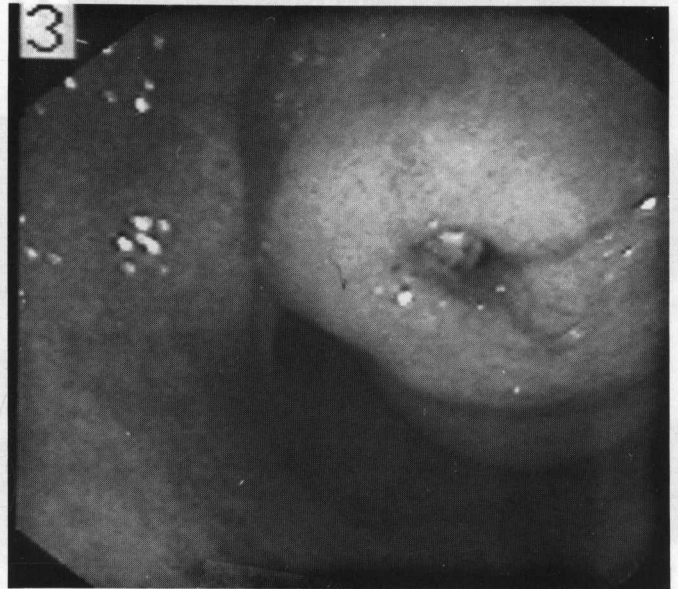
Un estudio ecográfico del abdomen superior demostraba masa en el epigastrio, medial al lóbulo izquierdo del hígado y al arco duodenal, aparentemente anterior al páncreas, con medidas de 46 x 45 x 60 mm (Fig. 1). Además demostró un pólipo en la vesícula biliar (Fig. 2).



**Fig. 1.** Ecografía en donde se aprecia una masa de localización medial al arco duodenal y anterior al páncreas.



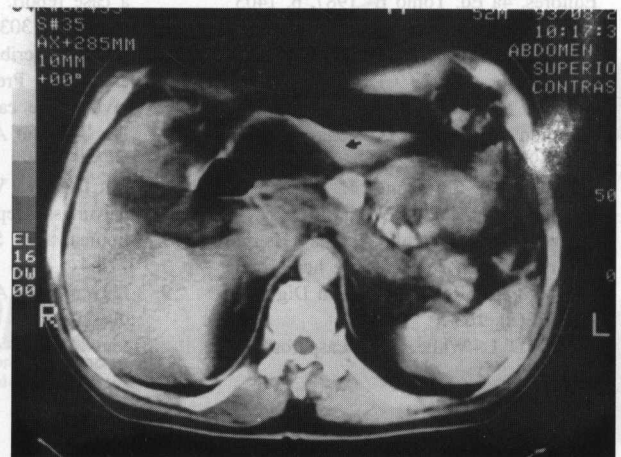
**Fig. 2.** Imagen ecográfica de la vesícula biliar donde se evidencian los bordes irregulares y la presencia de imagen pequeña por posible pólipo. Colesterosis?



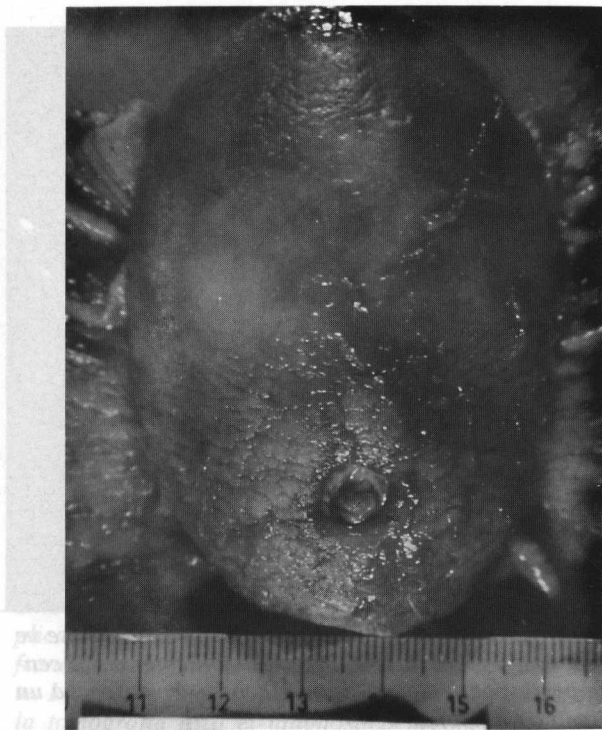**Fig. 3.** Imagen endoscópica del antro gástrico donde se ve una gran masa elevada con imagen umbilicada en el centro que corresponde a una lesión ulcerosa. Se sospecha un leiomioma o un lipoma.

En la endoscopia se evidenció lesión antral con submucosa elevada y ulcerada en el centro, de 8 cm de diámetro. Se sospechó por su aspecto, un leiomioma o un lipoma gástrico (Fig. 3). La biopsia tomada no precisó el tipo de tumor pues por su localización submucosa no alcanzó a tomarlo. Únicamente se diagnosticó la lesión ulcerosa activa con presencia de *Helicobacter pylori*.

Se complementó el estudio mediante una tomografía con contraste donde se apreció la presencia del tumor localizado en el antro gástrico con densidad propia de lipoma (Fig. 4).



**Fig. 4.** Tomografía con medio de contraste. Se aprecia imagen en el estómago que ocupa la zona antral. No hay compromiso de órganos vecinos. Su densidad corresponde a tejido graso.



**Fig. 5.** Se aprecia la lesión resecada en la que se observa claramente la presencia del lipoma y la zona ulcerada de la pared gástrica en la región antral.

El paciente fue llevado a cirugía con los diagnósticos de lipoma gástrico y pólipo vesicular. Se encontró la masa descrita en los estudios practicados, localizada en el antro muy cerca del píloro con consistencia de lipoma. Se prac-

tico gastrectomía parcial con resección del antro, zona de localización del tumor (Fig. 4), Se hizo reconstrucción tipo Bilroth I. Adicionalmente se practicó colecistectomía.

La localización lo hacía intermitentemente obstructivo y explicaba los síntomas y la pérdida de peso.

El diagnóstico histopatológico fue: "Lipoma submucoso del estómago con ulceración focal". Medía 8.5 x 4.5 x 4 cm. En la zona del lipoma la pared muscular está adelgazada. En la vesícula biliar se evidencia colesterosis tanto macro como microscópicamente con formaciones polipoides hasta de 0.6 cm. El cuadro histológico es el comúnmente hallado en esa lesión. El paciente salió al 5º día del postoperatorio y su evolución fue normal.

### ABSTRACT

*Gastric lipoma is a rare tumor of the digestive tract, with preferential localization in the colon and cecum. When present in the stomach, it tends to occupy the antrum, being almost always a solitary lesion. Symptoms generally correspond to complications. Our patient, a 51 year old male, had frank ulceration resulting in intermittent outlet obstruction. Preoperative diagnosis was suspected in the endoscopic examination, which demonstrated the ulceration, and was corroborated by computed tomography. Conventional diagnostic studies have been generally replaced by echography and CT, which were the diagnostic methods utilized in our patient, who underwent surgical treatment consisting of partial gastric resection (antrectomy).*

### REFERENCIAS

1. Bockus H L: Gastroenterología- Salvat Editores, 4a Ed. Tomo II- 1987, p. 1403
2. Laufer I: Double contrast gastrointestinal radiology. W. B. Saunders Co., 1979 p. 212
3. Lacy A M et al: Laparoscopic assisted resection of a gastric lipoma. Surg Endosc 1995; 9: 995-7
4. Margulis A, Burhenne J: Alimentary Tract Roengenology 1993, p. 561
5. Pérez-Cabañas I et al: Lipoma Gástrico una causa poco frecuente de hemorragia digestiva alta. Rev Esp Enferm Dig 1990 sep; 78 (3): 163-5
6. Fowler D L, White S A: Lasparoscopic resection of a submucosal gastric lipoma: a case report. J Laparoendosc-Surg 1991 oct; 1 (5): 303-6
7. Alcalde-Escribano J M et al: Lipoma del estómago. Presentación de un caso y revisión de casos reportados en España. Rev Esp Enf Apar Dig 1989 nov; 76 (5): 482-4
8. Lin F, Setya V, Signor W: Gastroduodenal intussusception secondary to a gastric lipoma. Am Surg 1992 Dec; 58 (12): 772-4
9. López-Cano A et al: Lipoma Gástrico diagnosticado mediante ecografía transcutánea con llenado líquido del estómago. Rev Esp Enferm Dig 1991 Oct; 80 (4): 261-3
10. Nakamura S et al: Endoscopic removal of gastric lipoma: diagnostic value of endoscopic ultrasonography. Am J Gastroenterol 1991; 86 (5): 619-21
11. Heiken J P, Forde K A, Palmer R: Computed tomography as a definitive method for diagnosing gastrointestinal lipomas. Radiology 1982; 142: 409-14
12. Scatarige J C, DiSantis D J: CT of the Stomach and Doudenum. Radiol Clin North Am 1989 Jul; 27 (4): 687-706