



Guías de Manejo del Trauma Facial y Urgencias en Otorrinolaringología

M. I. PAZ, MD; C. P. GONZALEZ, MD.

*La Revista CIRUGIA ha abierto la sección GUIAS DE MANEJO, con el propósito de publicar aquellas que se hallen actualizadas en nuestro medio con relación a los estados patológicos médico-quirúrgicos más frecuentes.

Todos los centros universitarios y hospitalarios que estén interesados en participar en esta actividad docente dentro de la educación médica continuada, podrán hacerlo mediante la remisión de su colaboración a la Revista CIRUGIA, calle 100 N° 14-63, Of. 502, Santafé de Bogotá, D.C.

TRATAMIENTO INICIAL DEL PACIENTE CON TRAUMA FACIAL

1. Restablecimiento de la vía aérea

- a. Los pacientes con trauma maxilofacial deben permanecer en posición semisentada, para obtener un adecuado drenaje de secreciones, sangre y saliva.
- b. Descartar cuerpos extraños en la vía aérea (prótesis dentales, alimentos, dientes, etc).
- c. Cuando se ha producido una fractura bilateral de la mandíbula (inestable), se debe vigilar que la lengua no se desplace hacia atrás, lo cual produce obstrucción de la vía aérea.
- d. Debe aspirarse la cavidad oral cuando se observe sangrado masivo (es la primera causa de obstrucción de la vía aérea).
- e. Si se observa edema del paladar blando como causa de obstrucción de la vía a aérea, es necesario realizar intubación orotraqueal.
- f. La intubación orotraqueal está indicada en los casos donde, en nivel del cuello, se presenten: edema severo de los tejidos blandos, hematoma expansivo o enfisema subcutáneo progresivo.
- g. No intentar intubación nasotraqueal cuando se sospeche fractura del tercio medio de la cara.
- h. La traqueostomía **no es un procedimiento de emergencia**; es un procedimiento de urgencia y se realiza en la sala de operaciones. En caso de emer-

gencia, para un paciente con obstrucción de la vía aérea superior, se debe realizar una **cricotiroidotomía**. (Para realizar la cricotiroidotomía se necesita un bisturí, una pinza de Kelly y un tubo endotraqueal de calibre pequeño, idealmente 5 ó 6).

2. Manejo de la ventilación

Luego de tener una vía aérea permeable, se debe garantizar una adecuada ventilación del paciente. Es importante recordar que el cerebro es muy sensible a la hipoxia y que ésta es producida por una ventilación inadecuada.

Si a pesar de estar seguros de que el paciente tiene la vía aérea garantizada, éste continúa hipóxico, se debe descartar compromiso pulmonar (hemoneumotórax, contusión pulmonar severa) o inestabilidad de la caja torácica (en pacientes con fracturas costales múltiples).

Teniendo los diagnósticos anteriores, podrán tomarse las medidas pertinentes tales como el drenaje de colecciones líquidas o de aire en nivel del tórax o la ventilación asistida a través de un respirador de volumen.

3. Manejo de la circulación y control de la hemorragia

- a. El sangrado por heridas de la cara, generalmente cede a la compresión; si de esta manera no mejora, se intenta ligar el vaso comprometido (es importante recordar al intentar ligar un vaso de la cara, que las estructuras vasculares de esta zona están circundadas por nervios); si es imposible y el sangrado es masivo (lo cual es

Doctoras: María Isabel Paz Escobar, R-II de Otorrinolaringología; Claudia Patricia González Figueroa, Otorrinolaringóloga, Universidad del Valle, Cali, Colombia.

poco frecuente), es necesario ligar la arteria carótida externa.

b. La hemorragia nasal (epistaxis) plantea las siguientes alternativas:

- Generalmente cede espontáneamente con compresión de las alas nasales si es proveniente del plexo de Kiesselbach.
- Cuando no cede con lo anotado, se realiza taponamiento **anterior** (bien efectuado controla el 95% de las epistaxis).
- Si persiste el sangrado, se debe realizar taponamiento **anterior y posterior**.
- Si a pesar de todo lo anterior persiste el sangrado, se realiza **ligadura de la arteria carótida externa** (probablemente el sangrado es por lesión de la arteria maxilar interna, rama de la arteria carótida externa).

4. Evaluación otorrinolaringológica

a. *Historia clínica*

- A qué hora ocurrió el accidente
- Mecanismo del trauma (contundente, cortocontundente, punzante, accidente de tránsito, cortante, arma de fuego, etc).
- Otras lesiones concomitantes (trauma craneoencefálico, fracturas de las extremidades, etc).
- Antecedentes personales (fracturas previas, uso de prótesis dentales, alteraciones previas en la oclusión dental, diabetes, hipertensión, etc).

b. *Examen físico*

Previo valoración general del paciente, se realiza el examen físico en el área maxilofacial y del cuello, de arriba hacia abajo, así:

- Región frontal: depresiones, hematomas heridas, etc.
- Arco supraorbitario: escalones óseos, depresiones, etc.
- Ojos: asimetría en la línea interpupilar, movimientos extraoculares alterados, edema palpebral, alteraciones visuales, etc.
- Rebordes infraorbitarios: depresiones, escalones óseos, hipoestesia facial del lado comprometido, edema, equimosis, etc.
- Regiones malares: asimetría, depresiones, escalones óseos, etc.
- Cóndilos: a la apertura oral se observa exclusión condilar anormal, limitación a la apertura oral, dolor a la palpación de la región condilar, mordida abierta cruzada,
- Tercio medio de la cara: movilidad tipo Lefort I, II y III.
- Cavidad oral: hematoma en el piso de la boca, heridas de la lengua, escalones interdentes (indican fractura mandibular), pérdida de piezas dentales, etc.
- Mandíbula: a la palpación bimanual de la mandíbula hay movilidad de fragmentos óseos y segmentos dentoalveolares.

- Oídos: lesiones del pabellón auricular, laceraciones y heridas del canal auditivo externo, otorragia u otorragia.
- Cuello: hematomas, enfisema subcutáneo, heridas, palpación de los cartílagos tiroideos y cricoides, etc.

5. Importante para tener en cuenta

- Solicitar las radiografías específicas para el área afectada, de acuerdo con el examen físico (lateral de cráneo, Cadwell, Watters, AP y oblicuas de mandíbula, Town invertida, etc).
- Si se ha realizado TAC cerebral y se sospecha fractura del seno frontal, no tomar rayos X del cráneo.
- En pacientes con fracturas faciales, utilizar antibiótico endovenoso desde su ingreso, teniendo en cuenta las pautas de manejo que se dan a continuación.
- Cuando el paciente con fractura mandibular posee prótesis dental previa y con el trauma ésta se parte, no desmenuarla (sirve para la fijación intermaxilar).
- Las fracturas dentoalveolares son tratadas por odontología o en su defecto por el servicio de trauma maxilofacial.

TRAUMA DEL SENO FRONTAL

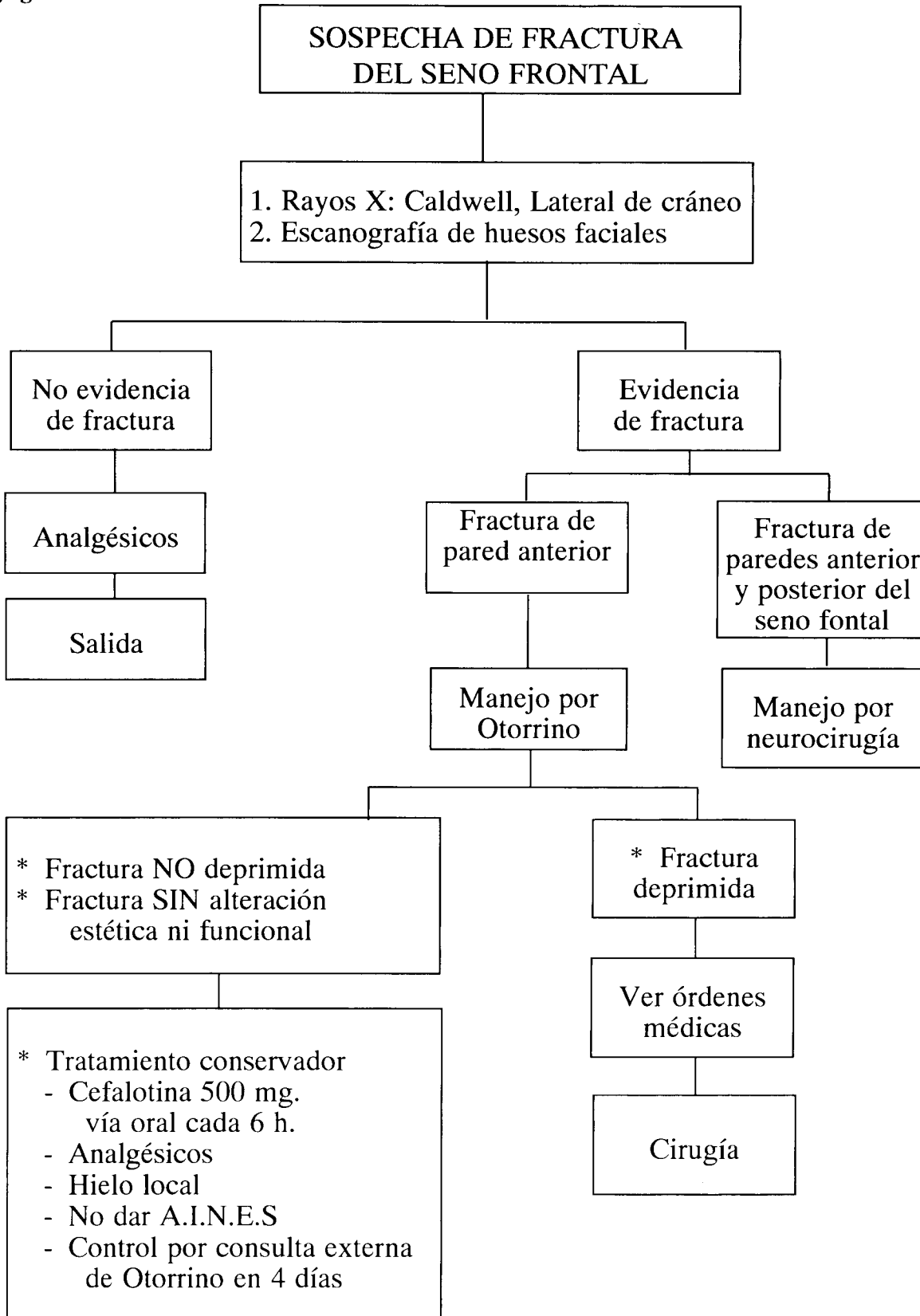
Signos y síntomas

- Dolor
- Crepitación
- Edema
- Asimetría/depresión
- Equimosis
- Solución de continuidad

Ordenes médicas

1. Posición semisentada.
2. Dieta común
3. Reposo relativo en cama
4. Control de signos vitales cada 4 horas.
5. Hielo local si hay edema o hematoma sin herida.
6. Exámenes de laboratorio: Hemoglobina-hematocrito
Tiempo de protrombina
PTT
Hemoclasificación
7. Rayos X Cadwell + Lateral de cráneo. (Si neurocirugía pide TAC cerebral, solicitar ventana ósea para seno frontal y no ordenar rayos X).
8. Líquidos endovenosos para mantenimiento de vena.
9. Cefalosporina de primera generación. (Diluir 1 g en 10 mL de agua destilada y pasar por vía endovenosa lenta cada 6 horas).
10. Dipirona magnésica, ampollas de 2 g, para aplicar 1 amp. i.m. c/12 h., según dolor.
11. Valoración por ORL de turno (Flujograma N° 1).

Flujograma N°. 1.



TRAUMA DE LOS REBORDES ORBITARIOS Y DEL PISO O EL TECHO DE LA ORBITA

Signos y síntomas

- Edema y equimosis bipalpebral (uni o bilateral)
- Dolor a la palpación de los rebordes orbitarios.
- Asimetría en la línea interpupilar.
- Limitación de los movimientos extraoculares.
- Alteraciones visuales: diplopía.
- Inyección conjuntival.
- Escalones óseos en los rebordes orbitarios.
- Crepitación (enfisema subcutáneo por ruptura de las células etmoidales y del seno maxilar).

Ordenes médicas

1. Posición semisentada.
2. Dieta blanda.
3. Reposo relativo en cama.
4. Control de signos vitales cada 4 horas.
5. Hielo local a tolerancia del paciente.
6. Exámenes de laboratorio: Hemoglobina-hematocrito.
Tiempo de protrombina.
PTT
Hemoclasificación
7. Rayos X Cadwell + Rayos X Walters.
8. Líquidos endovenosos para mantenimiento de vena.
9. Cefalosporina de primera generación. (Diluir 1g/ en 10 mL de agua destilada y pasar v.v. lenta cada 6 h).
10. Diprofona magnésica (Aplicar 1 amp. x 2 g vía i.m. cada 12 h, según dolor).
11. Valoración por ORL de turno (Flujograma N° 2).

Signos y síntomas

- Epistaxis que cede espontáneamente postrauma
- Edema del tercio medio de la cara; /deformidad nasal (laterorrinia).
- Dolor y movilización de la pirámide ósea nasal a la palpación.
- Heridas con exposición de cartílagos nasales y/o pérdida de sustancia.
- Obstrucción nasal (**Importante** descartar hematoma septal o luxofractura del tabique nasal).

Ordenes médicas

1. Dieta blanda a tolerancia.
2. Exámenes de laboratorio: hemoglobina-hematocrito, PTT y T. de P.
3. Si presenta hematoma septal o epistaxis activa: valoración **urgente!** por ORL de turno.

4. Si no hay evidencia de hematoma, la conducta es:
 - Hielo local.
 - Analgésicos (**No dar aines**)
 - Citar a control a ORL en 5 días con los siguientes materiales:
 - a. Clorhidrato de Oximetazolina (1 frasco).
 - b. Tetraciclina ungüento **tópico** (1 tubo).
 - c. Lidocaína jalea (1 tubo).
 - d. Micropore color piel de media pulgada (1 rollo).
5. **No tomar rayos X de huesos propios nasales de rutina.**
Recordar que el diagnóstico es clínico a excepción de:
 - Fractura de huesos propios en niños
 - Problemas legales
6. Llamar siempre a ORL de turno Flujogramas N^{os}. 3 y 4).

FRACTURAS MALARES Y DEL ARCO ZIGOMÁTICO

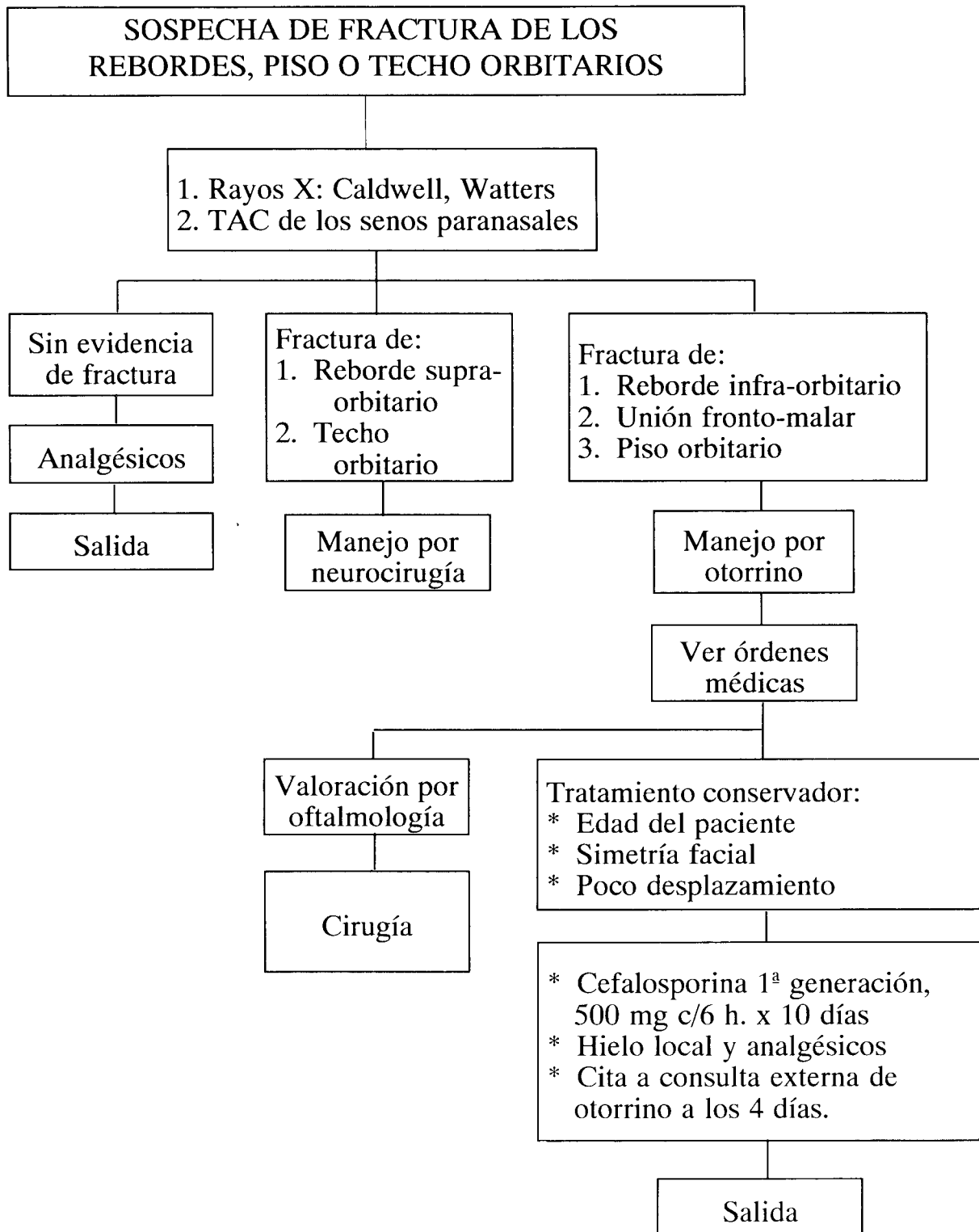
Signos y síntomas

- Asimetría de eminencias malares, dolor local.
- Enoftalmos e hipoftalmos. Diplopía. Alteración en movimientos extraoculares.
- Alteración en la sensibilidad en el área inervada por el nervio infraorbitario (hipoestesia).
- Edema facial en la región malar afectada.
- Escalón óseo en los rebordes orbitarios y en la región malar afectada.
- Enfisema subcutáneo (compromiso de la pared anterior del seno maxilar).
- Opacidad de seno (s) maxilar (es) en los rayos X de Watters.
- Dificultad para la apertura oral. Trismus.
- Roce del complejo sigomático malar con el proceso coronoides.

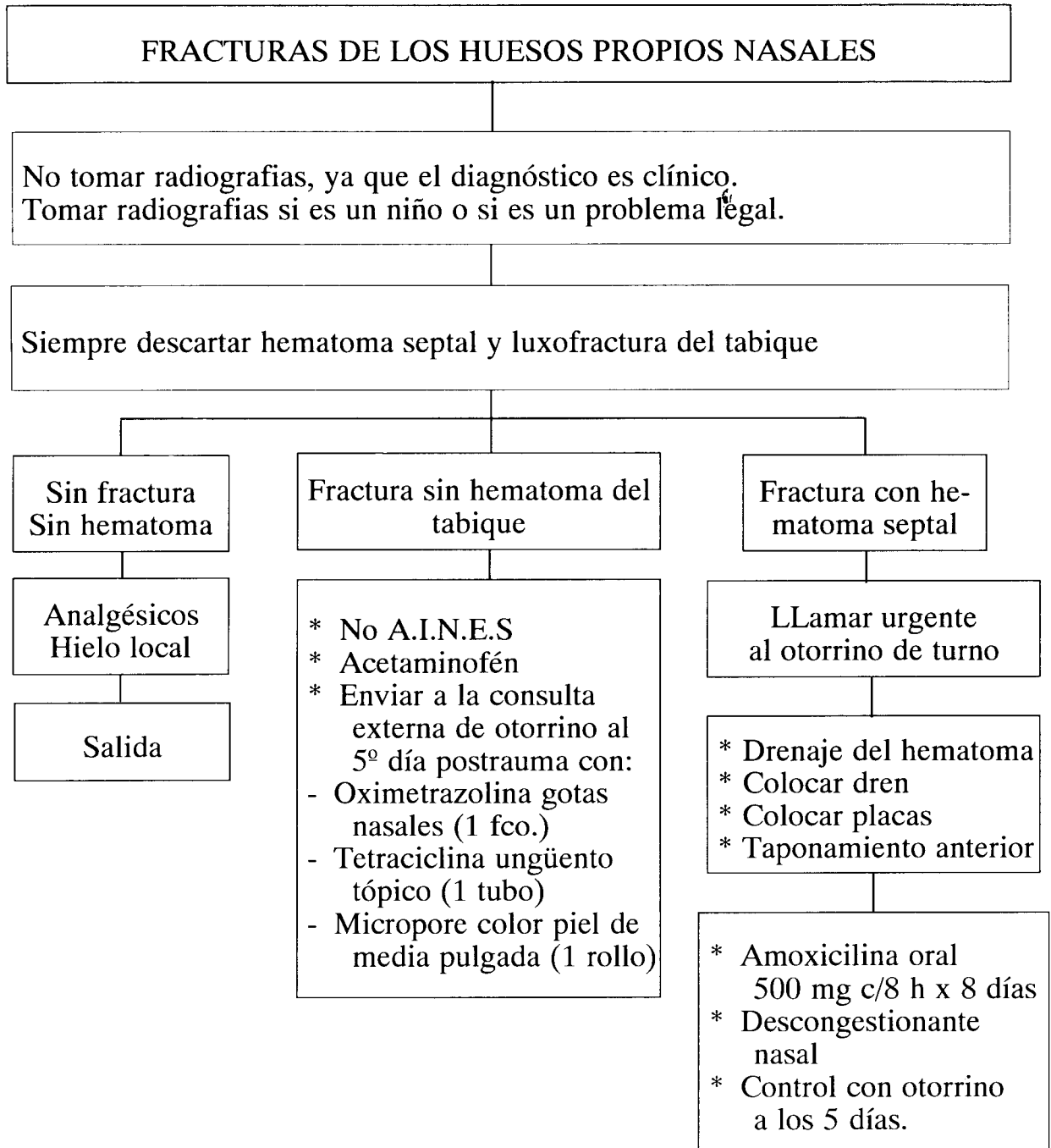
Ordenes médicas

1. Posición semisentada.
2. Dieta,blanda a tolerancia.
3. Reposo relativo en cama.
4. Control de signos vitales cada 4 h.
5. Hielo local.
6. Ordenes de laboratorio: hemoglobina-hematocrito, tiempo de protrombina, PTT, hemoclasificación.
7. Rayos X Watters + rayos X de arcos zigomáticos si se sospecha fractura.
8. Líquidos endovenosos para mantenimiento de vena.
9. Cefalosporina de 1a. generación (Diluir 1 g en 10 mL de agua destilada y aplicar vía lenta cada 6 h).

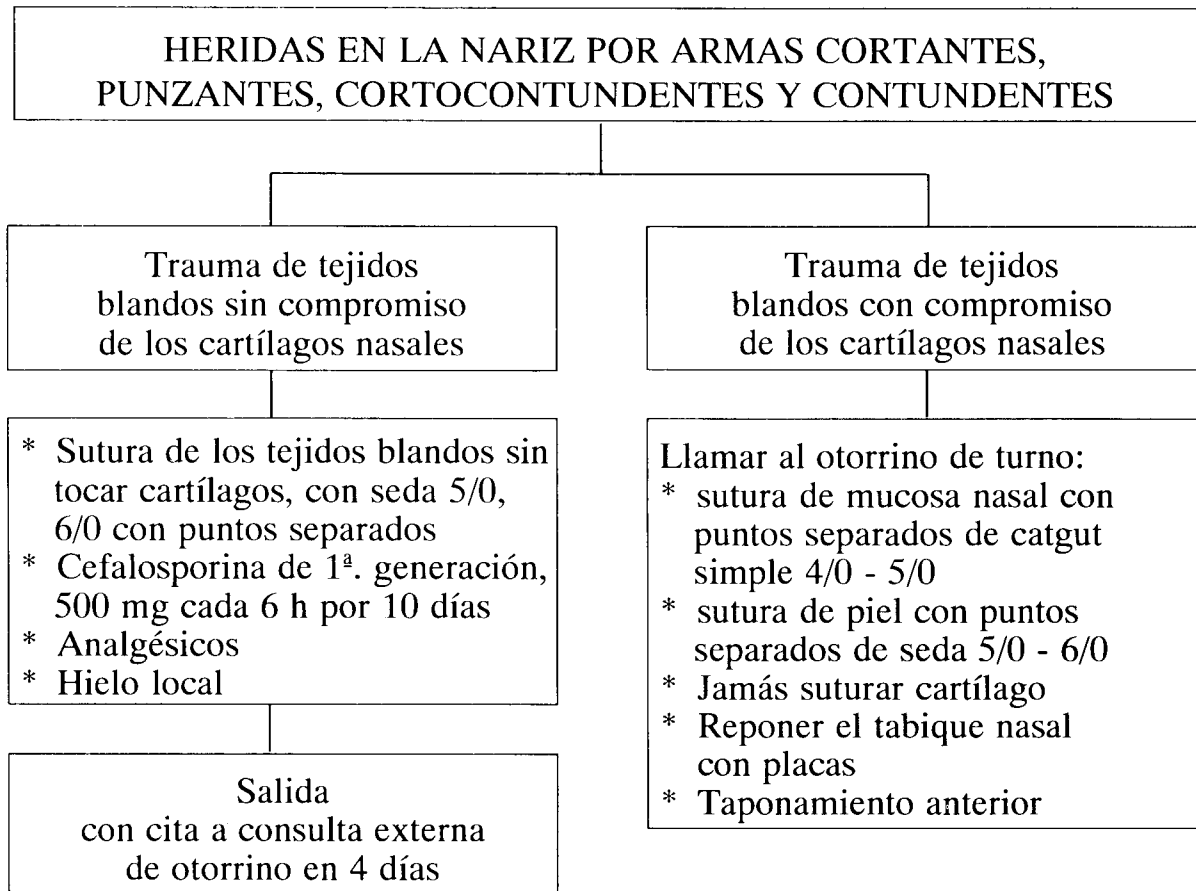
Flujograma Nº. 2.



Flujograma Nº 3.



Flujograma N° 4.



10. Dipirona magnésica. Aplicar 1 amp. x 2 g vía i.m. c/12 h. según dolor).

11. Valoración por ORL de turno (Flujograma N° 5).

FRACTURAS DEL TERCIO MEDIO DE LA CARA (LEFFORT)

Signos y síntomas

- Edema
- Equimosis
- Mala oclusión dental
- Movilidad del tercio medio de la cara, Tipo Leffort I, II o III. (El Leffort III se asocia con trauma craneoencefálico severo y *glasgow* bajo).

Ordenes médicas

1. Posición semisentada (Leffort I y II).
2. Dieta líquida (Leffort I y II).
3. Control de signos vitales cada 4 horas.
4. Ordenes de laboratorio: Hemoglobina- Hematocrito
Tiempo de protrombina
PTT
Hemoclasificación.

5. Rayos X Watters (Leffort I, II y III o TAC de huesos faciales).

6. Líquidos endovenosos para mantenimiento de vena.

7. Cefalosporina de 1a. generación (Diluir 1 g en 10 nL de agua destilada y pasar vía i.v. lenta cada 6 h).

8. Dipirona magnésica. (Aplicar 1 amp. i.v. x 2 g vía i.m. c/12 h, según dolor).

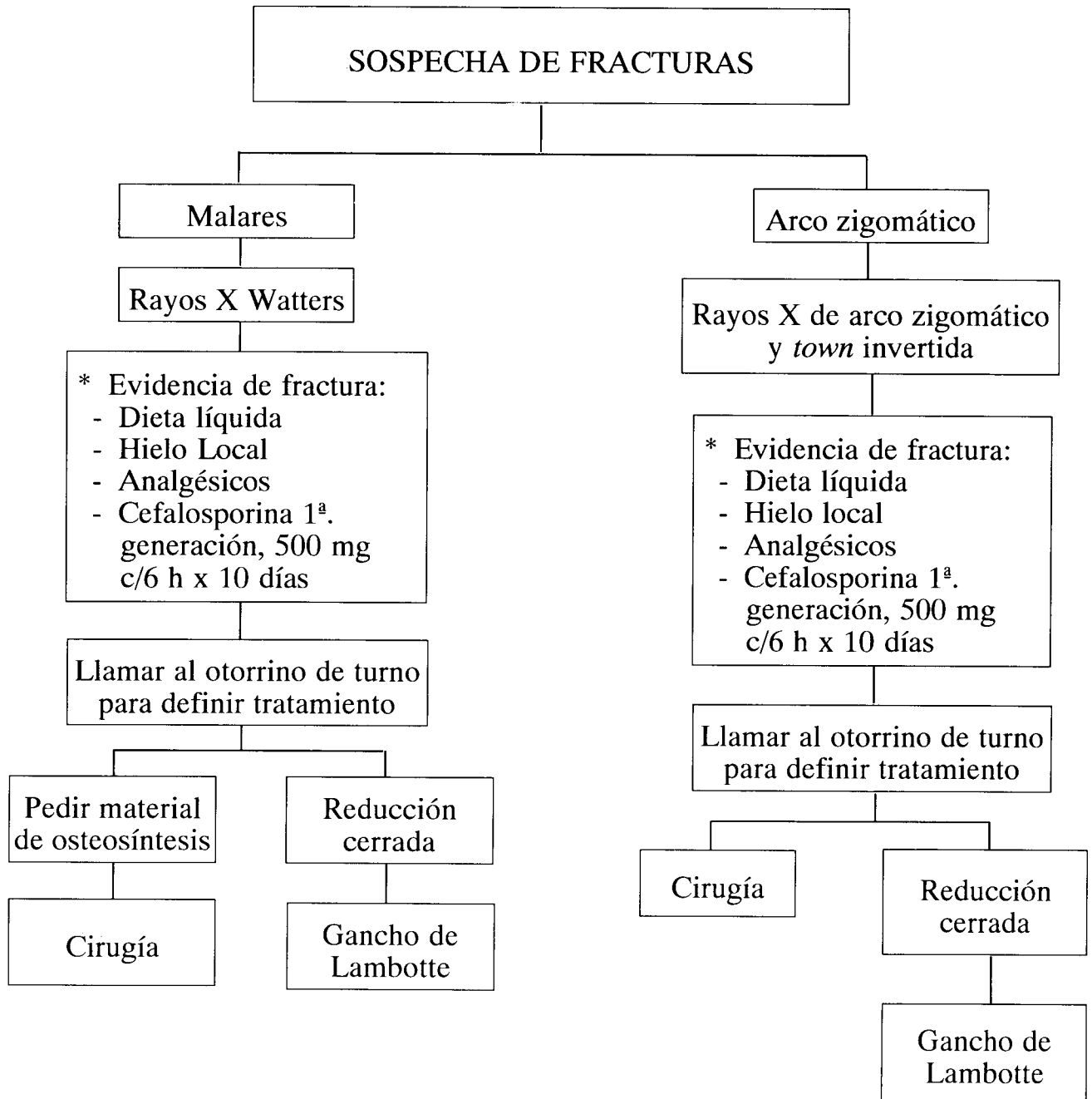
9. Valoración por el ORL de turno (Flujograma N° 6).

FRACTURAS DE LA MANDIBULA

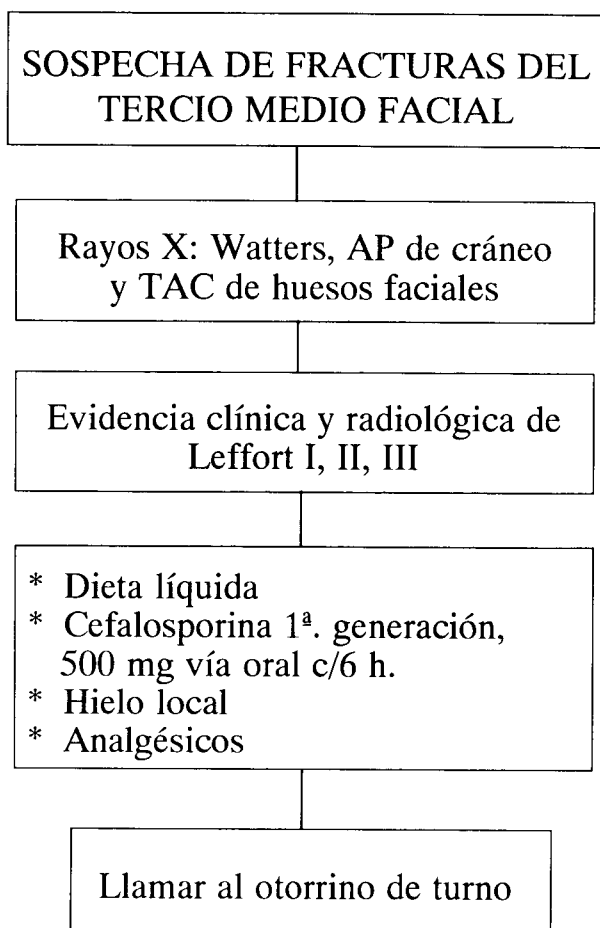
Signos y síntomas

- Edema, dolor, equimosis.
- Mala oclusión dental.
- Mordida cruzada.
- Escalones interdentarios.
- Laceraciones de las mucosas orales.
- Hematoma del piso de la boca.
- Movilidad de fragmentos óseos mandibulares a la palpación bimanual.
- Evaluación de la dentadura (Desdentado parcial o totalmente, prótesis dentales previas).

Flujograma N°. 5.



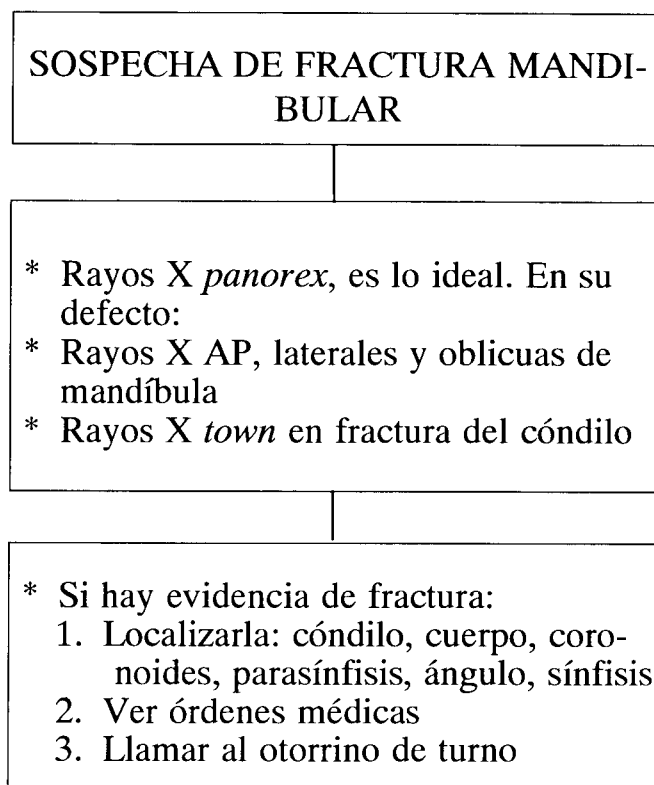
Flujograma N°. 6.



Ordenes médicas

1. Posición semisentada.
2. Dieta líquida estricta.
3. Reposo relativo en cama.
4. Control de signos vitales cada 4 horas.
5. Agua oxigenada (Diluir 5 mL de agua oxigenada en 5 mL de solución salina y hacer enjuagues orales cada 4 horas. (No deglutir la mezcla).
6. Realizar cepillado dental diario, 4 veces por día.
7. Exámenes de laboratorio: Hemoglobina-hematocrito
Tiempo de protrombina
PTT.
8. Cefalosporina de 1a. generación (Diluir 1 g en 10 mL de agua destilada y aplicar vía lenta cada 6 horas).
9. Dipirona magnésica. (Aplicar 1 amp. x g vía i.m. c/12 h, según/dolor).
10. Valoración por el ORL de turno (Flujograma N° 7).

Flujograma N°. 7.



OTORRAGIA Y HEMOTIMPANO EN TRAUMA CRANEOENCEFALICO

Generalmente estas entidades se observan en casos de trauma craneoencefálico severo, donde hay fractura de la base del cráneo o del peñasco del temporal.

Por esta razón el manejo por ORL puede ser diferido y consiste en evaluar la pérdida de audición secundaria al trauma.

Signos y síntomas

- Sensación de oído lleno.
- Hiipoacusia.
- Otaglia.
- Tintineo (*Tinnitus*).
- Otorragia.

Ordenes médicas en la otorragia

- Posición semisentada
- Reposo absoluto
- No hacer otoscopia
- Si hay sangrado activo que no cede, taponar el canal auditivo externo con hiladillo impregnado con terramicina

- No dar antibióticos sistémicos
- No aplicar gotas óticas
- Cuidados del oído

Ordenes médicas del hemotímpano

- Se debe realizar otoscopia para hacer el diagnóstico
- Reposo relativo
- Amoxicilina, capsulas por 500 mg. (Tomar 1 cápsula cada 8 horas por 10 días).

Flujograma N°. 8.

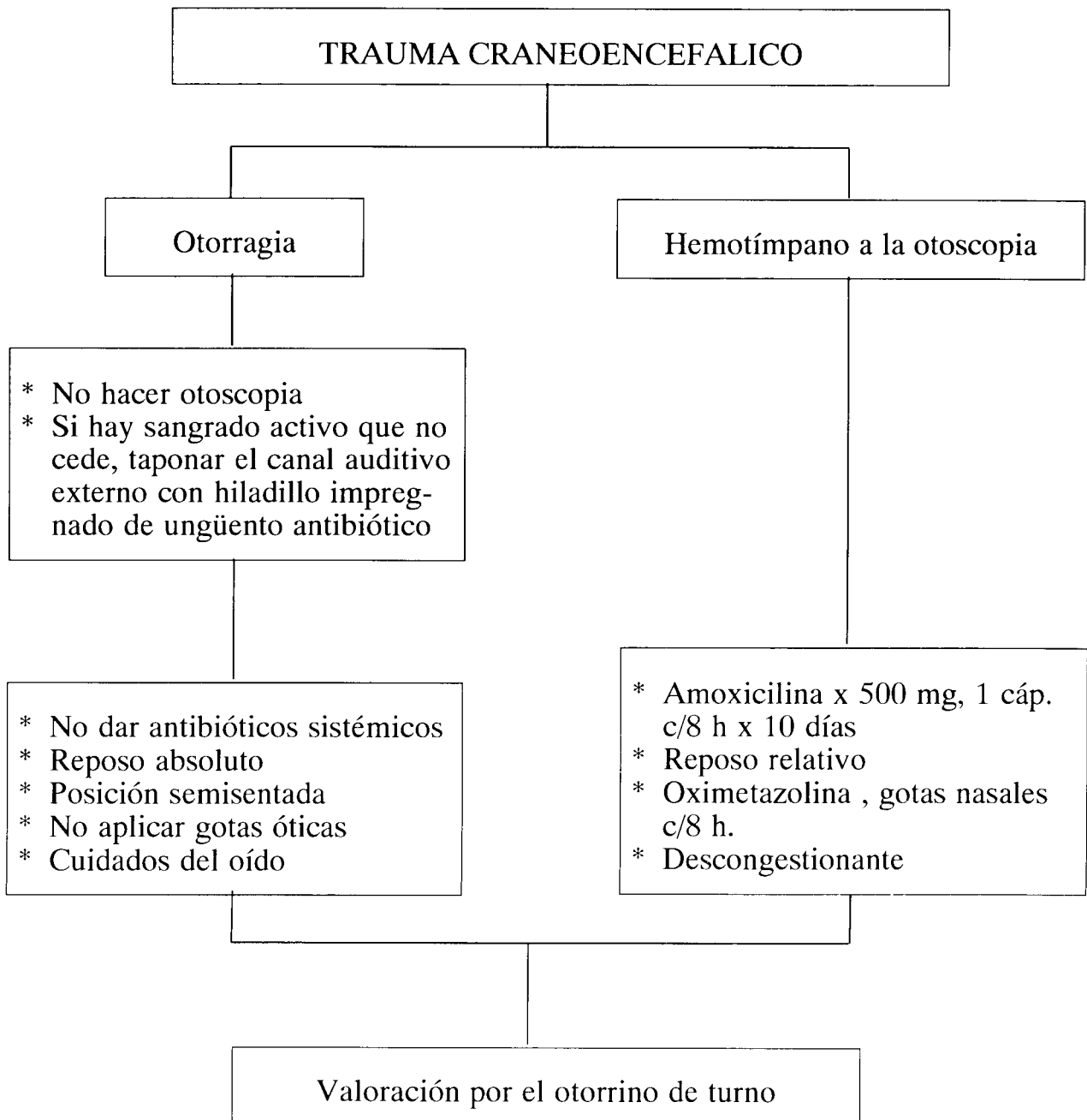
- Descongestionante sistémico (Flujograma N° 8).

HERIDAS EN EL CONDUCTO AUDITIVO EXTERNO

Etiología

Las heridas del conducto auditivo externo pueden ser causadas por:

- proyectil de arma de fuego (efecto cavitacional)



- arma cortante
- arma corto-contundente (machete)
- arma contundente (piedra)
- Otros (explosiones, quemaduras, pinzas, fracturas impactadas del cóndilo).

Síntomas

- Otagia
- Hipoacusia
- Otorragia.

Signos

- Laceraciones del conducto a la otoscopia
- Sangrado proveniente de las laceraciones
- Soluciones de continuidad que comprometen las paredes del conducto y causan estenosis secundarias, que impiden la realización de la otoscopia.

Tratamiento

1. Mayores de 18 años: Ciprofloxacina, 1 tableta x 400 mg vía oral cada 12 h, por 14 días.
2. Menores de 18 años: Sulbactam-ampicilina: a) con más de 30 kg, 1 tableta x 375 mg v.o., cada 8 h por 14 días. b) Con menos de 30 kg, suspensión por 250 mg, 50 mg/kg/día dividido en 3 dosis x 14 días.
3. Llamar al ORL de turno para colocar hiladillo impregnado con tetraciclina unguento tópico, para evitar la estenosis del conducto. Esta se retira a los 8 días y se realiza otoscopia de control. También puede realizarse sutura, de acuerdo con las necesidades.

HERIDAS DEL PABELLON AURICULAR

La etiología es la misma de las heridas del conducto auditivo externo.

Signos

- Laceraciones y sangrado
- Exposición del cartílago
- Solución de continuidad con o sin pérdida de sustancia
- Secreción serosa
- Lesión con más de 48 horas de ocurrido el trauma: membranas purulentas;/necrosis del cartílago
- Hematomas del pabellón auricular

Tratamiento

Bien sea que se trate de la avulsión de un fragmento o de gran parte del pabellón auricular o de laceraciones y exposición del cartílago, se debe:

- Cubrir el área con una compresa húmeda con solución salina
- Iniciar quinolona o sulbactam + ampicilina, según la edad

- Llamar urgente al otorrino de turno para que lleve a cabo la remodelación y reconstrucción del pabellón auricular, según el caso.

Nunca se debe suturar cartílago !!! (Flujograma N° 9)

CUERPOS EXTRAÑOS EN LA NARIZ

Síntomas

- Rinorrea unilateral que progresivamente se torna purulenta y fétida
- Epistaxis unilateral recurrente
- Dolor durante semanas.

Diagnóstico

- Aplicar 6 gotas de clorhidrato de oximetazolina en cada fosa nasal
- Realizar rinoscopia anterior.

Una vez se confirma el diagnóstico, llamar al otorrino de turno para el tratamiento.

Tratamiento

- Extracción con cureta nasal por el otorrino de turno.
- Amoxicilina oral (dosis según la edad) cada 8 horas por 14 días.
- Suero fisiológico nasal: 4 gotas en cada fosa cada 6 horas por 4 días.

CUERPOS EXTRAÑOS EN EL OIDO

Síntomas

- Sensación de oído lleno
- Dolor intenso que se aumenta al masticar
- Hipoacusia si el objeto ocluye por completo el canal auditivo externo
- Otorrea purulenta si el cuerpo extraño causa dermatitis
- Puede ser asintomático.

Diagnóstico

- La otoscopia demuestra el cuerpo extraño en el canal auditivo externo.

Una vez se confirma el diagnóstico llamar al otorrino de turno para el tratamiento.

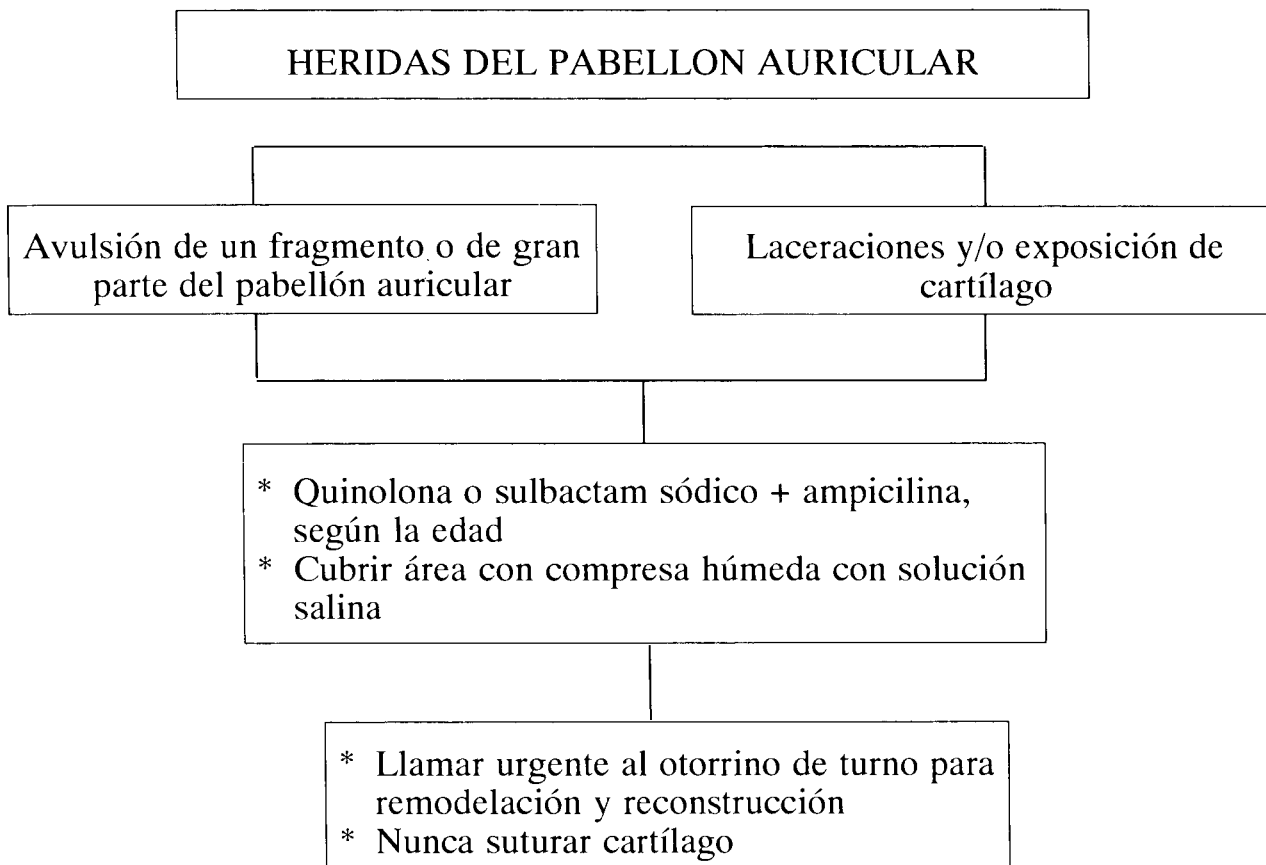
Tratamiento

Extracción del cuerpo extraño con cureta de cerumen o pinza de caja, según el tipo de cuerpo extraño (vegetal, animal o inanimado), procedimiento que siempre debe ser realizado por el otorrino de turno.

Importante

Si el conducto auditivo externo se encuentra lacerado por intentos de extracción previos, ordenar:

Flujograma N°. 9.



1. Aplicar gotas óticas que contengan antibiótico por 4 días.
2. Amoxicilina sistémica por 10 días (según hallazgos).
3. El otorrino debe extraer el cuerpo extraño una vez haya cedido el edema del canal auditivo externo.
4. En niños, el otorrino debe extraer el cuerpo extraño bajo anestesia general.

CUERPOS EXTRAÑOS EN LA FARINGE

Síntomas

- Sensación de cuerpo extraño al deglutir
- Sialorrea
- Disfagia
- Odinofagia.

Diagnóstico

- El otorrino de turno realiza la laringoscopia
 - a) Indirecta: con espejo laríngeo
 - b) Directa: con endoscopio rígido.

Tratamiento

Extracción del cuerpo extraño por el médico general o por el otorrino de turno, según la complejidad del caso.

PARALISIS FACIAL PERIFERICA

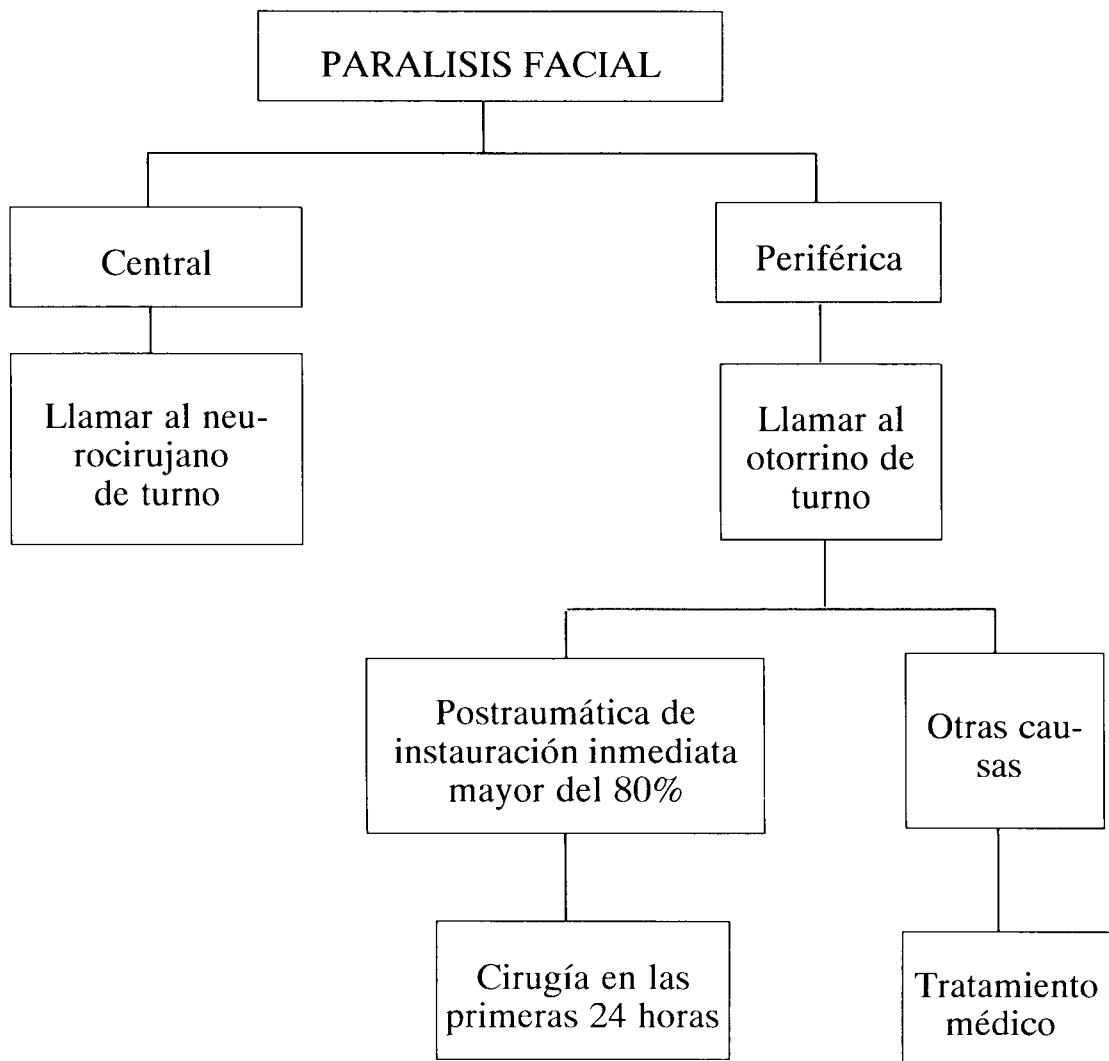
Funciones del nervio facial

El nervio facial es mixto con cuatro funciones por desarrollar:

1. Motora
2. Sensorial
3. Sensitiva
4. Secretora

Por sus características anatómicas, este nervio se origina en el puente en su núcleo motor con dos porciones: una superior que envía fibras a la frente y al orbicular de los ojos y otra inferior que inerva la parte inferior de la cara y el músculo platisma del cuello. De aquí que en las parálisis de origen central solamente estará comprometido el movi-

Flujograma N°. 10.



miento de la parte inferior de la cara, mientras que en las parálisis periféricas el compromiso es de toda la mitad de la cara afectada.

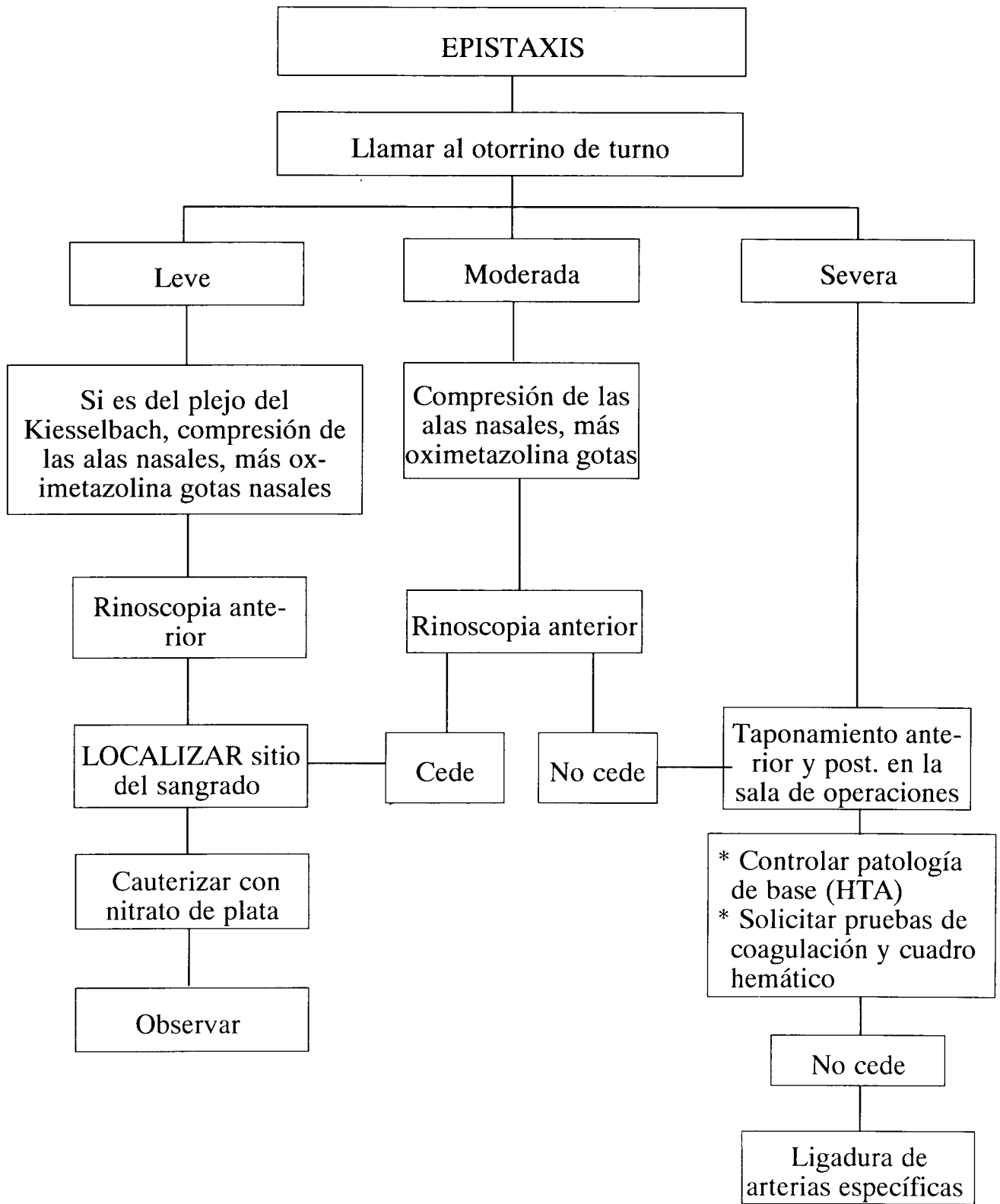
Etiología

- Desconocida (es la más frecuente).
- Postraumática: a) mediata (se instaura inmediatamente con el trauma)
b) tardía (se instaura tardíamente después de 24 horas del trauma).
- Infecciosa: a) bacteriana
b) viral.
- Otras causas (meningitis, absceso cerebral, tumores cerebrales, sífilis, etc).
- Congénita.

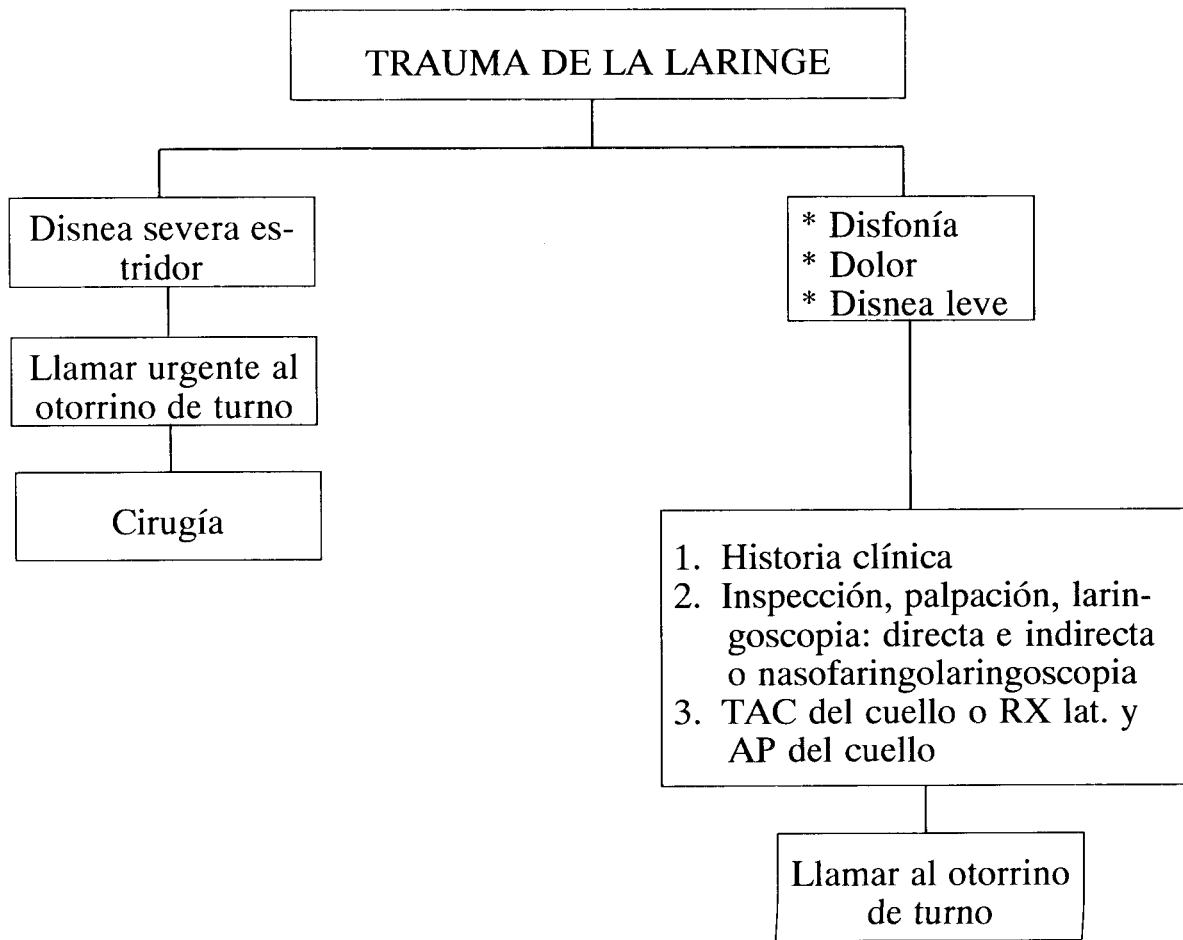
Síntomas

- La parálisis puede desarrollarse en el transcurso de pocas horas
- Inicialmente puede presentarse dolor en la región mastoidea
- Puede acompañarse de alteraciones auditivas (hipoacusia, hiperacusia)
- Según la etiología, puede presentarse fiebre
- Si es postraumática tardía puede presentarse en el transcurso de 1 a 10 días. Se asocia con fracturas del cráneo (especialmente con las transversas o longitudinales) del hueso temporal.
- En el trauma de la región parotídea generalmente se afectan las ramas del nervio facial
- Las parálisis faciales infecciosas virales son causadas en el 60% de los casos por herpes zóster (Síndrome de

Flujograma N°. 11.



Flujograma Nº. 12.



Ramsay Hunt) y se observan vesículas características en el oído

- Otros virus causantes de parálisis facial son: coxsackie, rubéola, mononucleosis.

Signos diagnósticos

- Parálisis de un lado de la cara
- Incapacidad para cerrar un ojo
- Desviación de la comisura labial hacia un lado
- Ausencia del surco nasogeniano del lado comprometido

Una vez se hace el diagnóstico, llamar al otorrino de turno para su evaluación y tratamiento.

1. Test muscular
2. Topodiagnóstico (Test de Schirmer, impedanciometría y gustometría).

Tratamiento

1. Esteroides sistémicos (pacientes jóvenes sin antecedente de diabetes ni enfermedad cardíaca o hipertensiva)

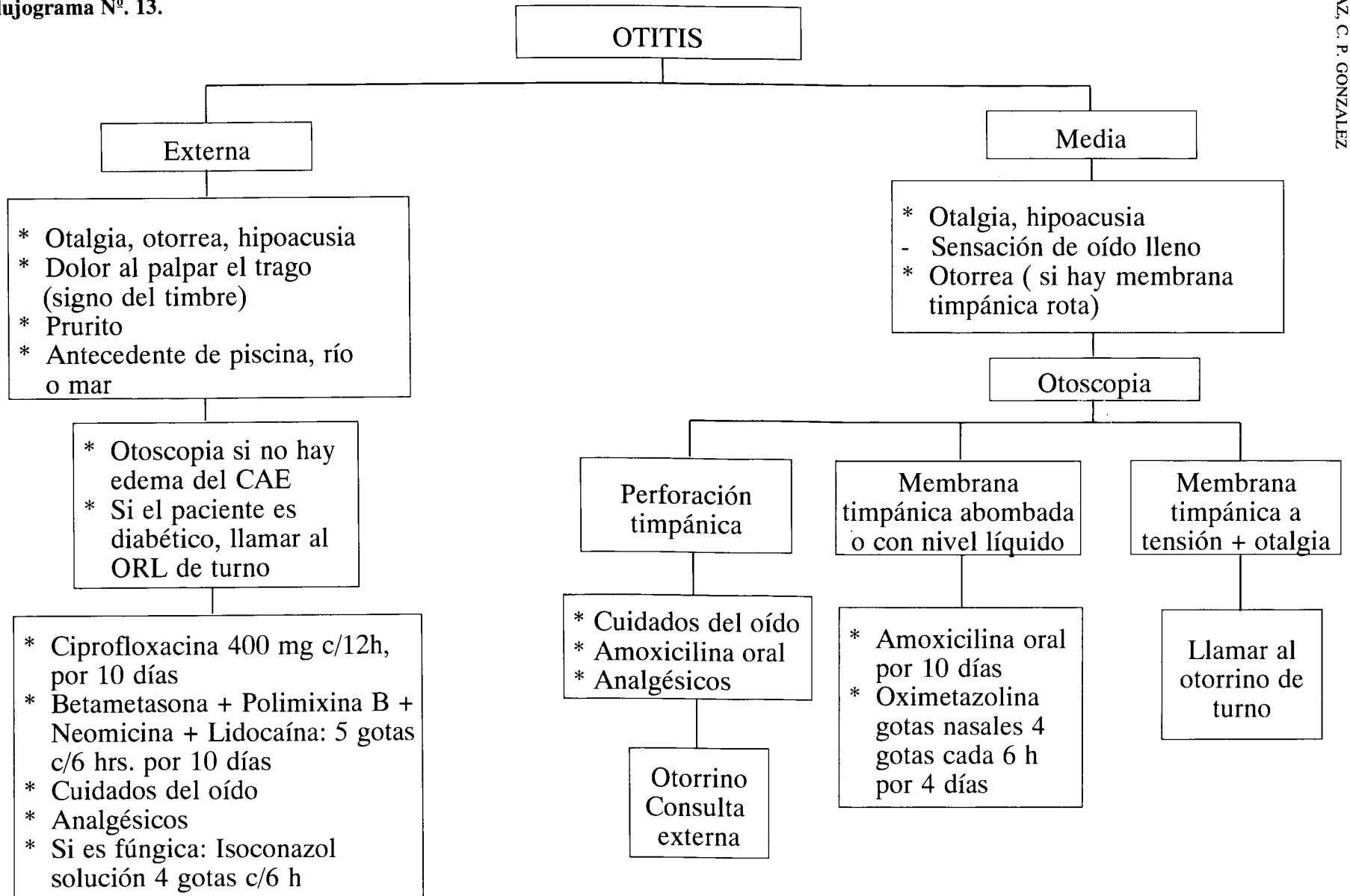
2. Antiácidos
3. Lágrimas naturales durante el día, una gota cada hora, en el ojo afectado
4. Terapia física
5. Cierre del ojo afectado durante la noche con un trozo de micropore, aplicando previamente tetraciclina ungüento oftálmico (Flujograma Nº 10).

EPISTAXIS

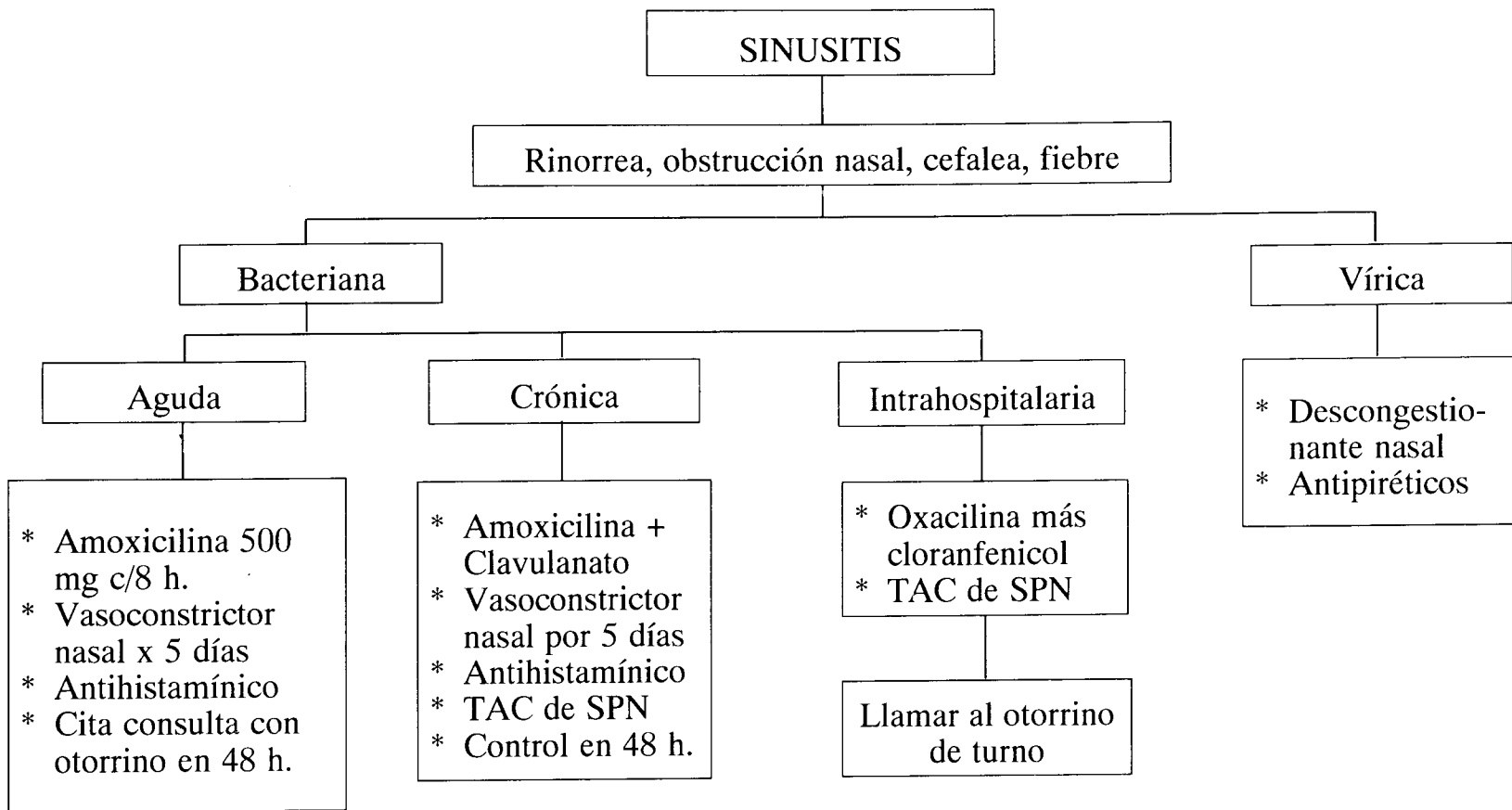
Etiología

- Trauma mecánico del plejo de Kiesselbach (niños)
- Idiopática
- Rinitis y perforación septal
- Poliposis nasal
- Tumores
- Angiofibroma nasofaríngeo
- Infecciones

Flujograma Nº. 13.



Flujograma N°. 14.



- Alteraciones hematológicas.

Síntomas

- Sangrado uni o bilateral
- Propensión a la recurrencia en algunas semanas o meses
- No hay dolor
- En casos tumorales, el sangrado es severo y hay sensación de obstrucción
- En mayores de 60 años la causa más frecuente es la hipertensión arterial no controlada.

Inmediatamente llegue el paciente al servicio de urgencias, llamar al otorrino de turno para evaluación y manejo del caso.

Diagnóstico

1. En epistaxis leves se realiza rinoscopia anterior para localizar el punto de sangrado y cauterizarlo con nitrato de plata. Además, se realiza rinoscopia posterior o se mira la orofaringe buscando escurrimiento posterior.
2. En sangrados masivos se realiza directamente el taponamiento bien sea anterior o anterior y posterior, según criterio del otorrino de turno (Flujograma N° 11)

TRAUMA DE LA FARINGE

Etiología

1. Trauma externo:
 - Accidentes de tránsito o deportivos
 - proyectiles por arma de fuego
 - Armas cortantes, contundentes, cortocontundentes, punzantes
 - Ahorcamiento.

2. Lesiones de su superficie interna:

- Sustancias cáusticas
- Cuerpos extraños
- Agentes físicos o químicos.

Síntomas cardinales

- Dolor
- Disfonía
- Disnea
- Enfisema subcutáneo.

Llamar al otorrino de turno en el momento que ingrese el paciente con signos de trauma laríngeo, independiente de si presenta o no signos de dificultad respiratoria.

Medidas diagnósticas

Se realizan en los casos en que no existen síntomas que indiquen compromiso de la vida del paciente:

- Historia clínica
- Inspección, palpación
- Laringoscopia indirecta o directa
- Nasofaringolaringoscopia
- Si se encuentra uno de los síntomas cardinales: tomar TAC del cuello.
- El otorrino debe tener especial atención a la apariencia del esqueleto cartilaginoso y descartar fracturas de los cartílagos cricoides o tiroides y dislocación del cartílago aritenoides. Igualmente debe valorar los tejidos blandos, edema y formación de hematomas (Flujograma N° 12)


En los casos de otitis o sinusitis, secundarias o no a un trauma, pueden seguirse las pautas trazadas en los Flujogramas N°s. 13 y 14.

REFERENCIAS

1. Allin C C III, Osbon D B: Maxilofacial Trauma. Philadelphia, Lea and Febiger, 1988
2. Arnold W J, Friedman I, H. H. Naumann H H: Diseases of head and neck. Thieme, Stuttgart, 1987
3. Atkin J P: Current Utilization of Tracheotomy as a therapeutic measure. A Review of the literature and an analysis of 526 cases. Laryngoscope 1960; 70: 1672-90
4. Ballenger J J: Diseases of the Nose, Throat, Ear, Head and Neck. 14th Edition. Lea and Febiger, Philadelphia 1991
5. Becker D P, Gudeman S K: Textbook of head and neck injury. Philadelphia W. B. Saunders, 1989
6. Committee of Trauma of the American College of Surgeons: Early care of injured patient. Philadelphia, W. B. Saunders, 1976
7. Converse J M: Kazanian and Converse's Surgical Treatment of Facial Injuries, 3ra. edition. Baltimore, Williams and Wilkins, 1974
8. Converse J M: Reconstructive Plastic Surgery. Vols 1, 2 and 3. Philadelphia, W. B. Saunders, 1964
9. Conley J: Salivary Glands and the Facial Nerve. Thieme, Stuttgart, 1975
10. Cummings C W, Sessions D G, Weymuller E A, Wood P: Atlas of Laryngeal Surgery. St. Louis, CV Mosby, 1984
11. García-Gómez J: Fundamentos de Otorrinolaringología y patología Cérvicofacial. Bogotá, Salvat Editores Colombiana S.A., 1989
12. Holt G R, Mattox D E, Gates G A: Decision making in Otolaryngology. Decker, Philadelphia, Mosby St. Louis 1984
13. Killey H C: Fracture of the middle third of the facial Skeleton. 2nd ed, Bristol, England, J Wright, 1971
14. Komisar A: Nasal Obstruction due to benign and malignant neoplasms. Otolaryngol Clin North Am 1989; 22: 413
15. Kurukiff D B: Nasal Obstruction and nasal septal perforations. Otolaryngol Clin North Am 1989; 22: 333
16. Lucente F E, Sobol S M: Essentials of otolaryngology. Raven Press, New York 1983

17. Mathog R: Atlas of Craniofacial Trauma. W. B. Saunders Company 1992
18. Mc.Auliffe G W, Goodell H, Wolff H G : In: J. Balantine, J. Groves: Diseases of the Ear, Nose and Throat, 4th Edition, London, Butterwoths, 1979
19. May M: The facial Nerve. Thieme, Siturgart, 1986
20. Myers E N, Stool S E, Jhonson J T: Tracheotomy. New York. Churchill Livingstone, 1985
21. Morgan B D G, Madan D K, Bergerot J P C: Fractures of the middle third of the face. A review of 300 cases. Br J Plast Surg 1972; 25: 147-51
22. Paparella M, Shumrick D A: Otolaryngology. 3rd Edition Saunders, Philadelphia 1990
23. Iuestone C D: Pediatric Otolaryngology. Philadelphia, Saunders, 1995
24. Shulman A, Aran J M, Tonndorf J, Feldman H, Vernon J A: Tinnitus Diagnosis. Treatment Philadelphia, Lea and Fetiger, 1991
25. Scultz R C, Oldmham R J: An Overview of facial injuries. Surg Clin North Am 1977; 57: 987-1010
26. Spoor T C, Nesi F A: Management of Ocular, Orbital and Anaxal Trauma New York, Raven Press, 1988
27. Strate R G, Boies L R: The Emergency Management of Trauma. Otolaryngol Clin North Am 1976; 9: 315
28. Tardy M E, Bull T: The fractured Nose. Facial Plastic Surgery 1992 Oct; 8 (4)
29. Thompson J N, Gibson B, Kohut R: Airway obstruction in Leffort fractures. Laryngoscope 1987; 97: 275-9
30. Valvassori G, Potter G: Radiología en ORL. Salvat Editores, S. A. 1987

Adpostal



Legamos a todo el mundo !

**CAMBIAMOS PARA SERVIRLE MEJOR
A COLOMBIA Y AL MUNDO**

ESTOS SON NUESTROS SERVICIOS

VENTA DE PRODUCTOS POR CORREO
SERVICIO DE CORREO NORMAL
CORREO INTERNACIONAL
CORREO PROMOCIONAL
CORREO CERTIFICADO
RESPUESTA PAGADA
POST EXPRESS
ENCOMIENDAS
FILATELIA
CORRA
FAX

LE ATENDEMOS EN LOS TELEFONOS
2438851 - 3410304 - 3415534
980015503
FAX 2833345