

## CONTRIBUCIONES ORIGINALES

# Angiomilipoma Renal

## Diagnóstico y Enfoque Terapéutico

G. VELASQUEZ, M.D., J. L. ARANGO, M.D., A. VELASQUEZ, M.D.

**Palabras clave:** Angiomilipoma, Esclerosis tuberosa, Ultrasonido, TAC, Embolización arterial.

*Se describen tres pacientes con angiomilipomas o hemartomas del riñón, uno de ellos asociado a esclerosis tuberosa. Se destaca la importancia del ultrasonido y más específicamente de la tomografía axial computarizada (TAC), en el diagnóstico.*

*Igualmente se revisa la terapia actual, en la que la embolización arterial juega papel predominante sobre los procedimientos quirúrgicos.*

### INTRODUCCION

La diferenciación del angiomilipoma del riñón y el hipernefoma era imposible hace algunos años. El diagnóstico preoperatorio puede establecerse hoy con certeza, mediante el ultrasonido y más específicamente con la tomografía axial computarizada (1). Presentamos tres pacientes con este tipo de tumor, uno de ellos con nefrectomía previa, con el diagnóstico erróneo de hipernefroma. Se revisan las características de la entidad, su asociación con la esclerosis tuberosa y su enfoque terapéutico actual.

### HALLAZGOS CLINICOS

#### Caso No. 1.

Un médico de 48 años de edad es sometido a un chequeo rutinario de ejecutivos; la ecografía abdominal informa litiasis vesicular y masa sólida renal. Para aclarar la etiología de ésta se practica una tomografía axial computarizada (TAC), la cual confirma la presencia de una vesícula biliar pequeña con cálculos y define la masa renal derecha con zonas de baja atenuación y densidad grasa, con discreta captación periférica (Figs. 1 y 2). La tumoración se identifica confinada al riñón; el retroperitoneo es normal y en el hígado no se identifican lesiones compatibles con metástasis.

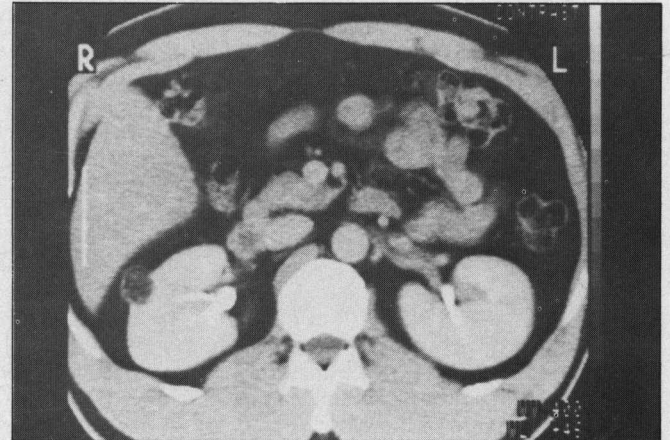
El estudio es informado como un angiomilipoma (AML) renal o hamartoma, y en el diagnóstico diferencial, por su ubicación periférica se incluye el liposarcoma capsular. El paciente es llevado a cirugía y la biopsia por congelación es informada como sarcoma maligno, por lo cual se realiza

*Doctores: Guillermo Velásquez, Radiólogo, Hospital Universitario San Vicente de Paúl; Jorge Luis Arango, Nefrólogo, Hospital Universitario San Vicente de Paúl; Alvaro Velásquez, Director del Grupo de Trasplantes de la Facultad de Medicina de la Universidad de Antioquia y del Hospital Universitario San Vicente de Paúl; Medellín - Colombia.*

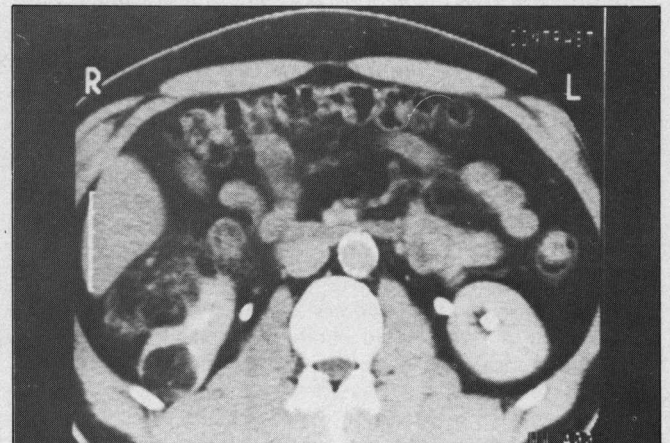
nefrectomía radical con linfadenectomía. Sin embargo, el informe definitivo de patología es el hamartoma o angiomilipoma renal.

#### Caso No. 2.

Paciente de 35 años de edad, secretaria, remitida en consulta al hospital; siete años antes le fue extirpado el riñón dere-



**Fig. 1.** Una pequeña masa de baja atenuación se aprecia en la periferia del riñón derecho, proyectándose por fuera de la corteza (flecha).



**Fig. 2.** Hacia la parte inferior del riñón derecho la masa se presenta de mayor tamaño, con áreas de baja atenuación y coeficiente grasa, alternando con zonas densas. Nótese la multiplicidad de las lesiones.

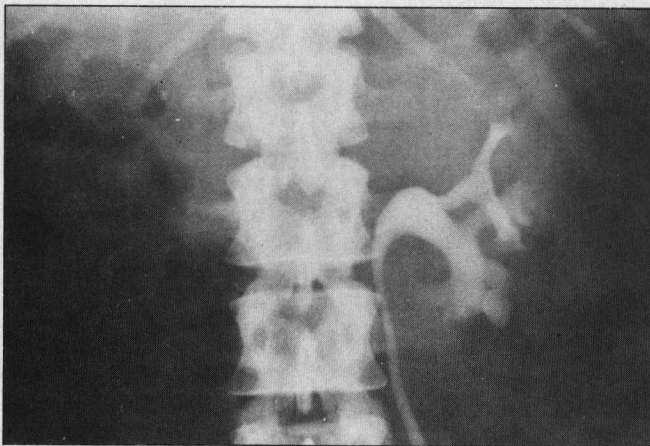


Fig. 3. La urografía demuestra ausencia del riñón derecho y función y morfología muy aceptables del riñón izquierdo.

cho por presentar masa sólida. Actualmente ha sufrido episodios de hematuria. La urografía excretora revela ausencia renal derecha y riñón izquierdo con función normal y distorsión moderada de sus cálices (Fig. 3). Un estudio de TAC muestra gran masa renal izquierda con zonas de baja atenuación compatibles con grasa (Fig. 4) y áreas de captación del medio de contraste. La escanografía cerebral mostró calcificaciones características de la esclerosis tuberosa, pero la paciente no presentaba adenomas sebáceos faciales, convulsiones, retraso mental u otros estigmas de la entidad (Fig. 5). En el momento del examen la función renal era normal y no existía hematuria, por lo cual se dió de alta con instrucciones y manejo de su entidad posiblemente mediante embolización subselectiva en el caso de presentar sangrado importante.

Caso No. 3.

Una paciente de 39 años presenta sintomatología inespecífica con dolores cólicos abdominales de ubicación en el hipocóndrio y flanco derechos. Todos los exámenes de laboratorio son informados normales. Una ecografía evidencia una masa renal derecha con ecos intensos y brillantes, sospechosa de tumor sólido. Es remitida para TAC, pues se observa un tumor con coeficientes de baja atenuación, características del AML renal. De acuerdo con el médico tratante la paciente se controlará con ecografías periódicas, dada la naturaleza benigna de la lesión.

DISCUSION

Descrito por primera vez por Fracher en 1911, (2) el angiolipoma renal (AML) es un tumor benigno y hamartomatoso compuesto de tres elementos: grasa, músculo liso y vasos sanguíneos. Más común en mujeres, con relación de 4.5: 1, es un tumor poco frecuente del riñón cuya incidencia es mayor cuando se asocia a la esclerosis tuberosa (ET), situación en la cual puede ser múltiple y bilateral (3). La mayoría de ellos son asintomáticos siendo la hematuria el síntoma clínico más frecuente en pacientes entre los 20 y 30 años de edad. Esporádicamente se presenta en la población general sin estigmas de esclerosis tuberosa, y en éstos casos es siempre unilateral y solitario, e histológicamente es idéntico a los AML de los pacientes con ET. Representa aproximadamente un 3% de todos los tumores del riñón y en el pasado era tratado con nefrectomía radical, ya que no existía forma de diferenciarlos del carcinoma renal (1). En

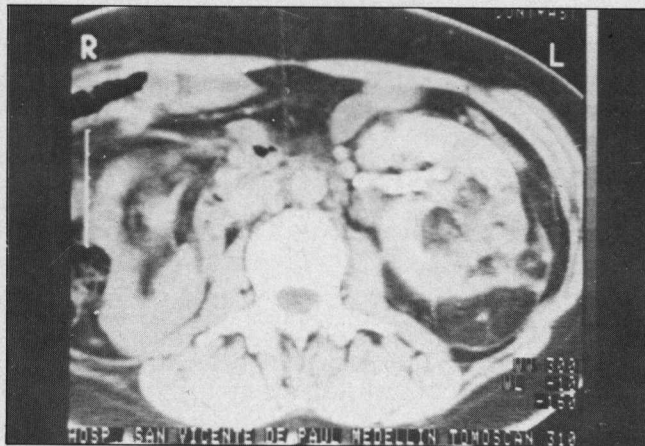


Fig. 4. La TAC con medio de contraste, evidencia riñón izquierdo muy aumentado de tamaño con zonas múltiples de baja atenuación y densidad grasa alternando con áreas de alta atenuación y captantes.

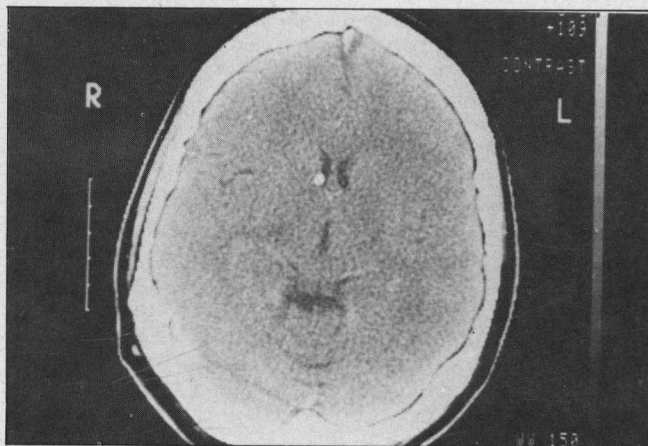


Fig. 5. La escanografía cerebral revela calcificaciones en el lóbulo frontal derecho, y adyacentes al foramen de Monro. En otros niveles se apreciaron calcificaciones subependimarias muy sugestivas de esclerosis tuberosa.

la actualidad el tratamiento puede ser más conservador ya que el ultrasonido y la TAC pueden establecer el diagnóstico exacto.

Brett y Cols. (1) informan el aspecto característico del AML con ultrasonido en 27 tumores detectados por el método en 18 pacientes asintomáticos, 12 de los cuales fueron confirmados con biopsia percutánea dirigida. El AML es el tumor más ecogénico del riñón, por su alto contenido en grasa, y aun los más pequeños pueden verse claramente contrastados en el parénquima renal, menos ecogénico. Los autores hicieron seguimiento de las lesiones las cuales no aumentaron de tamaño con el tiempo por lo cual recomiendan observación y control con ecografía. Sin embargo, el diagnóstico diferencial con otros nódulos ecogénicos como el adenocarcinoma, el liposarcoma capsular, el linfoma, entre los malignos, y los tumores benignos, como el oncocitoma, el lipoma, el hemangioma, los infartos y la lipomatosis del seno renal, hacen necesario que se establezcan otras técnicas complementarias para establecer la etiología verdadera.

De estas técnicas la mejor y no invasiva es la TAC ya que el hecho de que se descubran densidades grasas dentro del tu-

mor es muy característico y permite establecer el diagnóstico preciso (4-6). En algunas situaciones, por la mezcla de los otros elementos constituyentes del tumor, la densidad aunque baja puede no llegar a los límites grasos: esto también se observa en los casos en los cuales ha habido hemorragia reciente.

El hallazgo de grasa dentro de estas lesiones, característico del AML, descarta totalmente la posibilidad de hipernefroma, pues en este tumor nunca se identifica grasa (1, 4, 7). En niños sí debe tenerse cuidado pues el tumor de Wilms puede tener zonas de tejido adiposo (4). Cuando los tumores son menores de 2 cm., la medición de la densidad puede ser inadecuada debido a efectos de volumen parcial y pueden confundirse con quistes simples. Quizás el único problema lo constituyen los AML periféricos que no es posible diferenciarlos de un liposarcoma retroperitoneal que afecte la cápsula y, por vecindad, el riñón. Liposarcomas originados en el riñón mismo no han sido informados (6).

La esclerosis tuberosa fue descrita por Von Recklinghausen en 1862, pero su nombre fue propuesto por Bourneville en 1880, al estudiar el cadáver de un niño de 5 años, retrasado mental y con convulsiones, cuya autopsia mostró lesiones cerebrales y renales. La asociación del angiomiolipoma del riñón con la esclerosis tuberosa es clásica. En 1932 se encontraba tan alta, hasta en un 80% (8) pero informes recientes han descendido esta frecuencia a un 50% y hasta un 20% (9); En los 18 pacientes estudiados por Brett no se encontró ningún caso con esclerosis tuberosa (1). Los pacientes con ET tienen usualmente en los riñones tumores múltiples, pequeños y asintomáticos, mientras los pacientes sin ET presentan tumores únicos, grandes y sintomáticos (6). No siempre los pacientes con esta entidad presentan manifestaciones clínicas de la misma. De hecho un 70% presenta retardo mental, un 70% convulsiones y un 30% adenomas sebáceos. Nuestra paciente a pesar de presentar compromiso cerebral por ET, clínicamente era totalmente asintomática.

Distinguir clínicamente el hipernefroma del angiomiolipoma es imposible. Ambos pueden presentar la triada clásica de masa en el flanco, dolor y hematuria. La urografía es inespecífica y la angiografía que en el pasado se preconizaba como el método para diferenciarlos, realmente no da claves específicas entre el uno y el otro. El signo clínico más frecuente es el dolor en el flanco, secundario a hemorragia, y se halla presente en el 90% de los pacientes sintomáticos; una masa palpable se identifica en el 50% de los pacientes

y en el 25% existe hematuria. Menos del 2% de los pacientes presentan falla renal secundaria a remplazos del parénquima por el tumor cuando este es bilateral. La asociación de AML y carcinoma del riñón es bastante rara.

Dadas estas consideraciones y ante lo acertado del diagnóstico por ecografía y TAC, el paciente con AML debe ser tratado conservadoramente, y en lo posible, evitar la resección quirúrgica. La complicación más temida, la hemorragia, puede ser detectada fácilmente con la angiografía selectiva, y embolizada a través del catéter. La embolización terapéutica del AML ha sido informada en 12 pacientes hasta el año 1986 (3, 10, 11) con resultados excelentes, y sólo un paciente tuvo que ser llevado a cirugía. El material más recomendable en la actualidad es el alcohol absoluto, pues además de la rapidez de su acción, produce infarto total y definitivo del tejido afectado pudiendo ser empleado aun en presencia de aneurismas dentro de la masa (3). Se recomienda embolizar las partes más vascularizadas del tumor y respetar los nódulos pequeños. Constituye un procedimiento menos invasivo que la cirugía y puede ser repetido cuantas veces sea necesario. Los AML asintomáticos no requieren terapia y se recomienda su observación periódica mediante la ecografía (1).

El paciente con ET o sospechoso de presentar masa sólida renal en su esquema diagnóstico deberá ser sometido a ecografía, o mejor a TAC, las que, al encontrar las densidades características de grasa, permiten establecer el diagnóstico inequívoco de AML. Sólo aquellos casos con hematuria severa deben ser sometidos a angiografía diagnóstica y embolización terapéutica del área sangrante. La cirugía ha sido relegada a un segundo plano en el paciente con AML renal.

#### ABSTRACT

*The differential diagnosis of renal angiomyolipoma (hamartoma) is presented emphasizing the usefulness of ultrasound and computerized axial tomography. The ability of this method in detecting fat densities within tumor, makes it the primary tool to establish the precise diagnosis since in the past it was not possible to differentiate a renal angiomyolipoma from a hypernephroma.*

*Renal angiography with selective embolization of the affected branches is the current therapy.*

*Surgery is not the first choice in the treatment of bleeding AML of the Kidney.*

#### BIBLIOGRAFIA

- Bret, M.; Breta, G.; Gaillard, D.; Plauchu, H.; Labadie, M.; Lapray, J.; Roullaud, Y.; Cooperberg, P.: Small Asymptomatic Angiomyolipomas of the Kidney. *Radiology* 1985; 154: 7-10.
- Jardin, A.; Richard F.; Le Due, A.; Chatelaim, C.; Le Guillou, M. Fourcade, R.; Camey, M. And Kuss, R.: Diagnosis and treatment of Renal Angiomyolipoma (Based on 15 cases) *Eur. Urol.* 6: 69-82 (1980).
- Earthman, W.; Mazer, J. M.; Winfield, A, C: Angiomyolipomas. IM Tuberous Sclerosis: Subselective Embolotherapy with alcohol, with long term follow up study. *Radiology* 1986; 160: 437-441.
- Lee, J.K.; Sagel, S.S.; Stanley, R.J. *Computed body tomography.* Raven Press 1983 pp. 359-362.
- Greenberg, M. *Essentials of body computed tomography,* W.B. Saunders. 1983. p.p. 306-309.
- Haaga, J.R.; Alfidi R.J. *Computed Tomography of the Whole body.* C.V. Mosby 1983, p.p. 733-734.
- Hansen, G.C.; Hoffman, R.B. Sample, W.F.; Becker, R. *Computed Tomography diagnosis of renal angiomyolipoma* *Radiology* 1978; 128: 789-791.
- Critchpey, M.; Earl C.J.C. Tuberous Sclerosis and allied conditions. *Brain* 1932; 55:311-346.
- Hadju S; Foote Fw Jr. Angiomyolipoma of the Kidney; report of 27 cases and review of the literature. *J. Urol.* 1969; 102: 396-401.
- Bagley, D. Appell, R. Pingoud, E. McGuire, E: Renal Angiomyolipoma *Urology*, Jan, 1980 Vol XV, No. 1.
- Lingeman, J.E. Donohye, J., Madura, J.A. Selke, F. Angiomyolipoma: Emerging concepts in management. *Urology*, Dec. 1982 Vol. XX No. 6.