

NOVEDADES

Experiencia con Trasplante Cardíaco en el Centro Cardiovascular Colombiano, Clínica Santa María

ALBERTO VILLEGAS H. Y COLABORADORES

Palabras clave: Miocardiopatías, Trasplante cardíaco, Rechazo, Inmunosupresión, Sepsis postoperatoria, Trabajo multidisciplinario e Interinstitucional.

Se presenta la experiencia con los primeros 4 pacientes sometidos a trasplante cardíaco en Colombia y se hace una revisión somera de la historia, indicaciones y manejo de la inmunosupresión y de las infecciones (citomegalovirus y aspergilosis pulmonar) que fueron causa de la muerte del segundo paciente y que son consecuencia directa del tratamiento inmunosupresor, que inicialmente es intenso para evitar el rechazo. El cuarto paciente murió en forma sorpresiva al 9o. día post operatorio, posiblemente por efecto neurotóxico asociado a la administración de ciclosporina. Los otros dos pacientes con 10 y 2 meses de trasplantados, están en perfectas condiciones. El primero goza de vida activa y utiliza la ciclosporina A y prednisona, como régimen inmunosupresivo. El tercero toma ciclosporina A, azatioprina y prednisona y se encuentra en un proceso normal de recuperación y rehabilitación.

INTRODUCCION:

El trasplante cardíaco ha hecho posible el tratamiento definitivo de algunas enfermedades cardíacas, especialmente en pacientes afectados de miocardiopatías primarias y también algunas secundarias.

El éxito de esta forma de tratamiento se debe tanto a los progresos de la técnica quirúrgica como a los de la inmunología y del trasplante renal, donde se desarrollaron los conocimientos básicos sobre el manejo de la inmunosupresión y sus consecuencias en el paciente trasplantado. Carrel y Guthrie fueron los primeros que informaron sobre este procedimiento en 1905 (1) al practicar exitosamente el trasplante heterotópico en el perro. El próximo intento fue hecho por Mann y sus colaboradores en la Clínica Mayo en 1933 (2), quienes trasplantaron el corazón a los vasos del cuello, e hicieron observaciones valiosas en relación con la frecuencia cardíaca y el electrocardiograma, que fueron sorprendentemente normales. Esta técnica también ha servido de base para las observaciones farmacológicas, la respuesta fisiológica al esfuerzo (3), el estudio del rechazo agudo y la inmunosupresión.

Entre 1946 y 1955, Deemikhov, un cirujano de la URSS, hizo experimentación extensa sobre trasplante de corazón en el tórax en posición ortotópica (4).

Doctor Alberto Villegas Hernández, Director General y Jefe de Cirujanos del Centro Cardiovascular Colombiano-Clínica Santa María, Medellín; Grupo de Cardiólogos, Cirujanos y Anestesiólogos del mismo Centro Cardiovascular; Grupo de Trasplantes del Hospital Universitario de San Vicente de Paúl y de la Universidad de Antioquia, Medellín, Colombia.

En 1951, Marcus y sus colegas (5) sugirieron que el reemplazo del corazón podría ser algún día utilizado para prolongar la vida en lo que ellos llamaron "Un sueño fantástico". En 1960 Lower y Shumway (6) publicaron los experimentos de reemplazo del corazón en forma ortotópica en animales. Este estudio dio solución definitiva a los problemas de la técnica quirúrgica que desde entonces permanece como la técnica estándar para este procedimiento. Utilizando la inmunosupresión derivada de las experiencias con trasplante renal en 1965, los mismos autores (7) informaron la sobrevida a largo plazo, de perros con trasplante ortotópico. El trasplante cardíaco en el humano empezó en 1964, cuando el doctor Hardy (8) implantó un corazón de chimpancé a un paciente moribundo con insuficiencia cardíaca; infortunadamente había una gran desproporción de tamaño, y el corazón del donante fue demasiado pequeño para sostener la circulación del paciente. En diciembre de 1967, un paciente recibió el trasplante de un donante humano, en histórica operación practicada en la ciudad del Cabo, por el grupo quirúrgico del doctor Christian Barnard (9); en el año siguiente a este suceso se practicaron 101 trasplantes cardíacos por 64 equipos en 22 países. La mayoría de los pacientes mejoraron dramáticamente, para morir poco después, por rechazo o por infección masiva como resultado de la inmunosupresión. El grupo de la Universidad de Stanford, que inició la aplicación clínica del trasplante en enero de 1968, fue uno de los pocos centros que continuó en forma constante con la investigación y la práctica del procedimiento, consiguiendo una mejoría continuada en los resultados.

Medewar fue quien primero desarrolló el concepto de inmunología aplicada al trasplante (10) observando el proceso de rechazo de injertos de piel entre conejos; también desarrolló el concepto de rechazo mediado por células (linfocitos) y por anticuerpos humorales, y sugirió a principios de la década del 50 el uso de los esteroides, recientemente descubiertos, en el tratamiento del rechazo. Basado en estos conceptos inmunológicos Merrill y sus colegas del Peter Bent Brigham Hospital en Boston (11, 12) practicaron el primer trasplante exitoso de riñón en humanos entre mellizos idénticos. En 1962 Murray y Merrill (13) informaron del trasplante renal igualmente exitoso en receptores modificados, y sus experiencias se reconocen como el principio de la terapia inmunosupresora moderna.

Calne (14, 15) demostró en 1961 que la azatioprina (Imuran) prolongaba la sobrevida de los trasplantes renales. Las experiencias posteriores han mejorado considerablemente las técnicas de inmunosupresión siendo la ciclosporina A el último avance informado (16).

La experiencia entre enero de 1968 (17) y diciembre de 1973, reveló una sobrevida a 5 años de aproximadamente

un 20%; en este momento empezó a usarse la biopsia cardíaca (18) como un método para detectar precozmente el rechazo, lo cual dio como resultado una mejoría en la supervivencia que subió al 40% entre enero de 1974 y diciembre de 1980. En este momento se introdujo la ciclosporina como agente inmunosupresor primario, lo que dio por resultado una supervivencia del 75% a cinco años. Estos hechos han marcado muy claramente la evolución del trasplante cardíaco como método terapéutico, y lo han sacado en forma definitiva de la etapa experimental, aunque todavía continúa la investigación que llevará a mejorar aún más los resultados actuales.

CASO No. 1

A.Y.O. Edad: 38 años. Estado civil: Casado. Ocupación: Albañil. Historia Clínica No. 49772.

Historia clínica de 5 años, que se inició con infarto agudo del miocardio; desde entonces continuó con múltiples episodios de angina posinfarto que lo incapacitaron para volver a trabajar, por lo cual requirió múltiples hospitalizaciones y 14 visitas al servicio de urgencias. La angina se hizo progresiva hasta llegar a mínimos esfuerzos y aun en reposo; refería, además, disnea relacionado con el esfuerzo.

Se hizo estudio hemodinámico en enero de 1983; se demostró: enfermedad coronaria severa con obstrucción total de la arteria coronaria derecha y de la arteria descendente anterior, lo mismo que de la circunfleja distal y la primera obtusa marginal, la que tenía lesiones leves en su tercio inicial. Distalmente a las obstrucciones descritas no se visualizaba el árbol vascular. Había compromiso marcado de la función ventricular, con una fracción de eyección menor del 25%. Esto hizo que se considerara al paciente como un alto riesgo quirúrgico para revascularización y se descartó este tratamiento en el momento. En noviembre de 1985, fue hospitalizado por nuevo episodio anginoso que se presentaba aun en el reposo. El electrocardiograma evidenció cicatrices de infarto previo postero inferior y de la cara antero lateral.

Se repitió el estudio angiográfico que mostró marcado compromiso de la función ventricular izquierda, con una fracción de eyección menor del 20%. (Fig. 1); persistencia de las lesiones coronarias encontradas inicialmente, pero en esta ocasión la primera obtusa marginal presentaba lesiones proximales en un porcentaje mayor del 50% (Figs. 2 y 3). Se consideró nuevamente la posibilidad quirúrgica y en este momento se recomendó el trasplante cardíaco ortotópico.

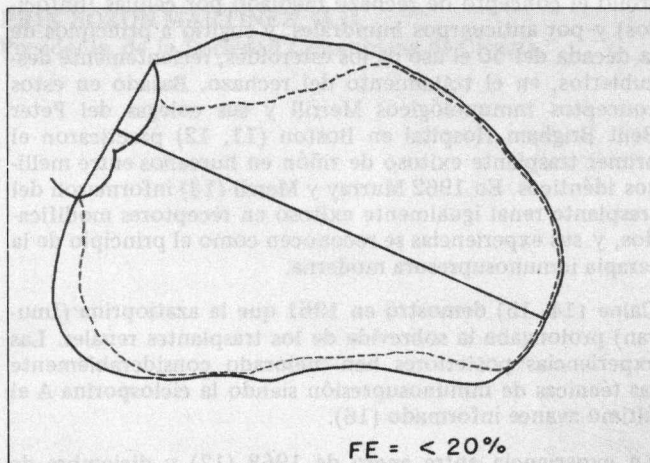


Fig. 1. Caso No. 1. Fracción de eyección < 20%.

Hechas las investigaciones clínica y de laboratorio correspondientes, en diciembre 10. de 1985, se realizó el trasplante cardíaco ortotópico, el cual se hizo sin complicaciones. El donante fue un paciente de 35 años de edad con peso aproximado de 65 kgs. El tiempo de isquemia del corazón donado fue de 110 minutos, durante los cuales se conservó en hipotermia a 4° C. El postoperatorio transcurrió en forma normal y fue extubado a las 18 horas. El paciente se estabilizó rápidamente desde el punto de vista hemodinámico. Fue seguido con controles ecocardiográficos seriados, electrocardiograma, monitoría holter, estudios hemodinámicos practicados durante las biopsias cardíacas y medición del dintel de estimulación, practicados durante el mismo procedimiento. Los estudios hemodinámicos revelaron una buena función ventricular todo el tiempo, siendo el índice cardíaco de 2,5 litros/mto/M² de superficie; con presiones normales en las cavidades derechas y en la arteria pulmonar.

El tratamiento inmunosupresor, se inició con ciclosporina A, en la dosis de 12 mg./kilo, previa a la cirugía. Posteriormente se inició la ciclosporina A por vía oral con las mismas dosis. Los esteroides se iniciaron por vía venosa en dosis de 500 mg. de solumedrol cada 8 horas durante los 3 primeros días; luego se continuó con una dosis de 1mg./kilo, la cual se disminuyó progresivamente hasta la dosis

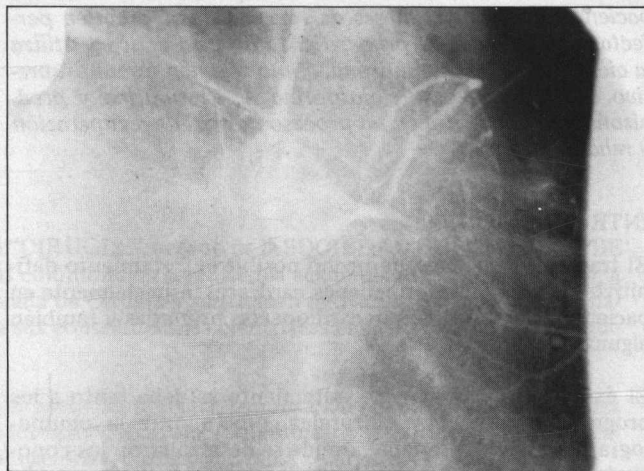


Fig. 2. Caso No. 1. Coronariografía derecha: Obstrucción total proximal.

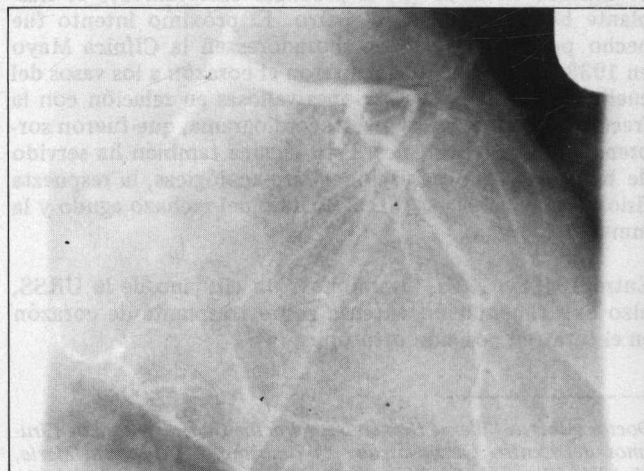


Fig. 3. Caso No. 3. Coronariografía izquierda: Obstrucción total de la coronaria anterior descendente y de la circunfleja distal.

de 0.3 mg./kilo/ día. Se realizaron biopsias cardíacas con intervalos de una semana a partir del día de la cirugía. Una biopsia practicada el día 132 mostró signos de rechazo moderado, caracterizado por la presencia de algunos focos de miocardionecrosis. El cuadro histológico se normalizó posteriormente con el tratamiento a base de esteroides orales.

El paciente fue dado de alta el día 34, con los estados hemodinámico y clínico estables, sometido a controles periódicos por la consulta de cardiología, para continuar con el programa de rehabilitación cardíaca y control por el grupo de trasplantes.

Actualmente, a los 284 días postrasplante, el paciente está en clase funcional I, trabajando tiempo completo sin limitaciones.

El tratamiento inmunosupresor se ha continuado con prednisona: 0.3 mg./kilo/día, y ciclosporina A: 8 mg./kilo/día.

CASO No. 2

F.A.A.C. Edad: 40 años. Estado Civil: Casado. Ocupación: Vendedor. Historia Clínica No. 66273.

Historia de disnea de año y medio de evolución, progresiva, de pequeños esfuerzos; ortopnea y disnea paroxística nocturna, tos seca, distensión abdominal y edema de los miembros inferiores; fumador de 5 cigarrillos al día. Al examen físico inicial se encontró disnéico, hipotenso y taquicárdico. Había dilatación yugular importante y estertores inspiratorios basales. La PMI aparecía en el 5° espacio intercostal izquierdo con línea axilar anterior; latido paraesternal izquierdo y ritmo de galope. En el abdomen se evidenció ascitis y hepatomegalia. Edema grado II de los miembros inferiores.

El diagnóstico de ingreso fue cardiomiopatía dilatada. ICC, en clase funcional IV.

El ecocardiograma mostró cardiomegalia global, hipocinesia generalizada y severa disminución de la fracción de eyección. El tratamiento inicial fue con digital, diuréticos y vasodilatadores. Sin embargo, el paciente continuó en clase funcional IV.

En mayo de 1986 se realizó cateterismo cardíaco derecho, en el que se encontró hipertensión de cavidades derechas y un índice cardíaco de 1,1 L/mto/M². Las resistencias vasculares pulmonares eran de 1,4 Wood. El cateterismo izquierdo mostró coronarias normales y severa disfunción del ventrículo izquierdo. Debido a la persistencia del paciente en clase IV funcional, a pesar del tratamiento médico, se decidió ofrecerle el trasplante cardíaco ortotópico, que se realizó el 5 de julio de 1986. El donante fue un paciente de 29 años, de aproximadamente 65 kgs. de peso. El tiempo de isquemia del corazón donado fue de 60 minutos. El estudio histológico del corazón nativo, demostró proceso inflamatorio, compatible con miocarditis viral.

La terapia inmunosupresora inicial fue con ciclosporina A oral, 12 mg./kilo, y ciclofosfamida intravenosa 4 mg./kilo preoperatorios. Solumedrol intravenoso, 500 mg. iniciales, seguido de 125 mg. cada 8 horas por 3 días y luego prednisona oral, iniciando con 1 mg./kilo/día.

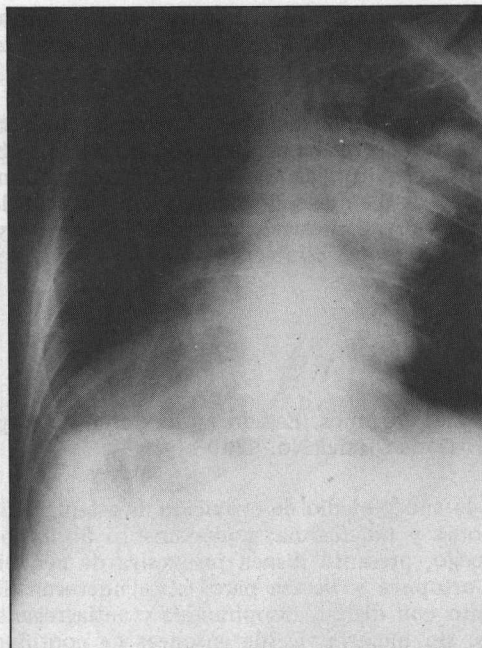


Fig. 4. Caso No. 2. RX. con lesiones nodulares infiltrativas por citomegalovirus y aspergillus.

En el postoperatorio inmediato presentó signos ecocardiográficos de hipertensión arterial pulmonar y sangrado importante que se controló administrando factores de coagulación. Se presentó bradicardia sinusal y bloqueo A-V intermitente, el que se manejó con marcapaso ventricular. Luego hizo retención de líquidos, con anasarca, disminución del flujo urinario y elevación de los nitrogenados, por lo que fue dializado en dos ocasiones. Con esta medida mejoró notablemente el estado hemodinámico y la función renal. A las 72 horas postoperatorias presentó hipoxemia severa; se consideró la posibilidad de tromboembolia pulmonar, por lo cual se inició anticoagulación con heparina. La evolución posterior fue satisfactoria, mejorando su clase funcional, y tolerando en forma adecuada la terapia de rehabilitación. El tratamiento médico se hizo con inmunosupresores, azatioprina, prednisona, ciclosporina, digital y diuréticos. El paciente salió de la unidad de cuidados intensivos a los 9 días de la intervención.

Se practicaron biopsias endocárdicas del ventrículo derecho a intervalos semanales, encontrándose rechazo moderado en el estudio realizado el día 15 del trasplante, el cual fue tratado con el incremento de la dosis de esteroides. Los controles posteriores de biopsia endocárdica del ventrículo derecho y de presiones de las cavidades derechas fueron normales, lo que estaba acorde con la buena evolución clínica del paciente.

En el día 36 postrasplante hace cuadro febril, con signos de infección sistémica y dolor en el costado derecho. Se encuentran lesiones por candida en la mucosa oral y en el pene. Además, estertores en la base pulmonar derecha. Las radiografías de tórax demuestran infiltrado parahiliar derecho e imagen nodular en el lóbulo inferior derecho. (Fig. 4). Se hizo el diagnóstico de probable infección por bacterias y/u hongos. Se solicitaron exámenes y se inició tratamiento con antibiótico. A las 24 horas el paciente presentó deterioro de su estado general y fiebre. Las lesiones pulmonares habían aumentado de tamaño. Por punción transtorácica se obtuvo material para estudio, en el que se demostró Aspergi-

llus-F. Se inició tratamiento con anfotericin B; sin embargo, no hubo respuesta clínica, y el paciente falleció a los 41 días de la operación.

El estudio post-mortem mostró el corazón en perfectas condiciones, macro y microscópicas, sin signos de rechazo y pericarditis posquirúrgica. En los pulmones había nódulos difusos hasta de 6 a 7 cms. de diámetro, que histológicamente mostraban abundantes células de citomegalovirus y aspergillosis. En los riñones también se veían lesiones histológicas de citomegalovirus.

CASO No. 3

E.A.L. Edad: 45 años. Estado Civil: Casado, Ocupación: Obrero. Historia Clínica No. 62696.

Historia de año y medio de evolución de astenia, adinamia, palpitaciones y taquicardia; se documentó fibrilación auricular. Luego, presentó disnea progresiva de pequeños esfuerzos, ortopnea y disnea paroxística nocturna. Recibió tratamiento con digital, disopiramida y antiagregantes plaquetarios, sin mejoría. Desde entonces ha continuado en clase IV funcional. El diagnóstico clínico fue el de cardiomiopatía dilatada.

Se realizó estudio hemodinámico en junio de 1986, el cual mostró miocardiopatía congestiva con severa disminución de la fracción de eyección del ventrículo izquierdo, hipocinesia generalizada severa, hipertensión arterial pulmonar importante y coronarias normales. El índice cardíaco fue de 1,4 L/mto./M², y las resistencias vasculares pulmonares: 3,92 Wood. El estudio electrofisiológico demostró fibrilación auricular tipo IV; el tiempo de conducción intraventricular, normal. La biopsia endocárdica del ventrículo derecho mostró probable miocarditis viral. El paciente continuó en clase funcional III-IV con el tratamiento médico, motivo por el cual se recomendó trasplante ortotópico, el que fue

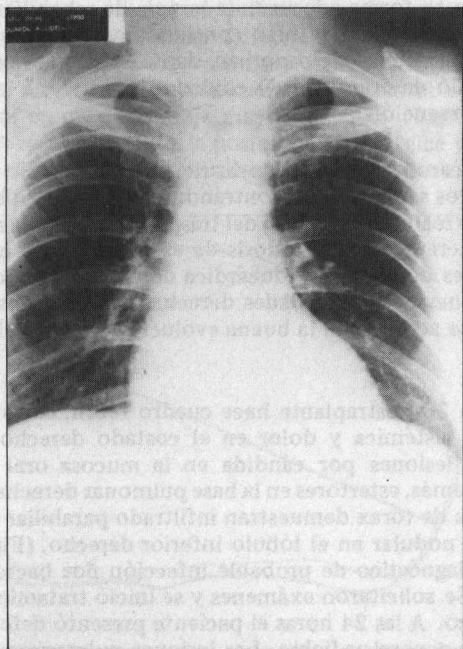


Fig. 5. Caso No. 3. RX. de tórax postoperatorio. Obsérvese la normalidad de la silueta cardíaca.

realizado el 14 de julio de 1986. El donante fue un paciente de 26 años de edad, de aproximadamente 60 kilogramos de peso, grupo sanguíneo O positivo. El tiempo de isquemia del corazón donado fue de 84 minutos, durante los cuales se conservó en hipotermia a 4°C. El postoperatorio inmediato no tuvo complicaciones, saliendo el paciente de la unidad de cuidado intensivo el día 4o.

La inmunosupresión se hizo a base de: ciclosporina, metilprednisolona, prednisona, azatioprina, antibióticos profilácticos y diuréticos.

La evolución clínica postoperatoria fue satisfactoria, hacia clase funcional I. Se realizó biopsia endocárdica a intervalos semanales, todas resultaron histológicamente normales. Índice cardíaco y medición del umbral de estimulación del ventrículo derecho, normales. El paciente fue dado de alta en el día 28 del postoperatorio.

Actualmente, a los 59 días del postoperatorio, se halla en excelentes condiciones, con tratamiento continuo a base de inmunosupresores. Las radiografías muestran una silueta cardíaca dentro de los límites normales. (Fig. 5).

CASO No. 4

H.A.G. Edad: 41 años. Estado Civil: Casado. Ocupación: Técnico de Servicios Administrativos. Historia Clínica No. 75329. Procedencia: Bogotá.

Historia de 9 años de palpitaciones. Hace 4 años, además de las palpitaciones, presentó mareo y disnea de medianos esfuerzos. El estudio hemodinámico de esa fecha mostró: hipocinesia generalizada del ventrículo izquierdo, con fracción de eyección del 25%. Se realizó tratamiento con digital y vasodilatadores; sin embargo, el cuadro de disnea progresó a los pequeños esfuerzos y ortopnea, síntomas que se hicieron más intensos a partir de octubre de 1985. Ha sido hospitalizado en varias ocasiones por cuadro de falla cardíaca refractaria al tratamiento médico.

Se realizó nuevo estudio hemodinámico en julio 30 de 1986, el cual demostró mala función ventricular izquierda con fracción de eyección menor del 20%; marcado aumento de la presión de final de diástole del ventrículo izquierdo: 38 mm Hg.; cuña pulmonar: 40 mm. Hg.; hipertensión pulmonar que no se modifica con oxígeno. Las resistencias vasculares pulmonares: 2 Wood; las arterias coronarias aparecían normales, y el índice cardíaco de 2.31 L/mto./M². Un nuevo ecocardiograma demostró: cardiomegalia global importante con fracción de eyección de 25%. Con el diagnóstico de miocardiopatía dilatada, el paciente continuó el tratamiento con digital, diuréticos y vasodilatadores, mejorando su clase funcional, aunque limitado por disnea de pequeños esfuerzos.

Debido a la falta de respuesta al tratamiento médico, se recomendó trasplante cardíaco ortotópico, procedimiento que se realizó el 3 de septiembre de 1986. El donante fue un paciente de 19 años con peso aproximado de 65 kg. El tiempo de isquemia fue de 90 minutos, y el corazón se conservó en hipotermia a 4°C.

La evolución inmediata fue excelente, siendo extubado a las 12 horas. Se obtuvo estabilización rápida de los parámetros hemodinámicos, respiratorios y renales. El paciente se trasladó de la unidad de cuidado intensivo el día 5o de la inter-

vención, y continuó asintomático, siguiendo en el programa de rehabilitación hasta el día nueve de la intervención. El día 8, se realizó biopsia endocárdica del ventrículo derecho la cual fue normal, sin signos de rechazo. En el día 10 del postoperatorio presentó pérdida de la conciencia precedida de inestabilidad e inquietud. Luego, apareció depresión respiratoria con hipoxemia y bradicardia, episodio del que se recuperó en forma completa. En las próximas 5 horas presentó cuatro episodios semejantes al inicial, asociados a convulsión tónica de los miembros superiores. Se demostró hipomagnesemia que fue corregida, y derrame pericárdico, sin signos clínicos o ecocardiográficos de taponamiento que, sin embargo, fue drenado. A las 8 horas del primer episodio, presentó nuevo paro cardiorrespiratorio, que no respondió a maniobras de reanimación. A la autopsia se encontró marcado edema cerebral con herniación de las amígdalas cerebelosas. El corazón estaba en perfectas condiciones. El tratamiento inmunosupresor preoperatorio fue a base de ciclofosfamida y ciclosporina A; en el postoperatorio, ciclosporina, azatioprina, solumedrol y prednisona.

COMENTARIOS:

La indicación para someter un paciente a trasplante cardíaco, la da la presencia de una enfermedad cardíaca terminal con pronóstico de vida probable menor de seis meses. El primero y el segundo de los pacientes aquí presentados estaban en clase funcional IV, el tercero y el cuarto, en clase funcional entre III y IV; el primero de ellos tenía una enfermedad coronaria terminal con función ventricular muy pobre y daño vascular difuso, no susceptible de tratamiento quirúrgico convencional. Los otros tres pacientes tenían miocardiopatía idiopática. Es bien sabido el pobre pronóstico de esta enfermedad, tal como lo demuestran los estudios de Stanford, donde un grupo de 36 pacientes seleccionados con el diagnóstico clínico de miocardiopatía idiopática fueron seguidos clínicamente para compararlos con el grupo de trasplantados. La sobrevida a un año fue del 23%, y del 4% a los 3 años; mientras que la sobrevida a 3 años del grupo trasplantado fue del 60%, lo que demuestra que el trasplante para miocardiopatías es una realidad práctica (Jamieson) (19).

La edad más apropiada para el trasplante se considera entre los 14 y los 55 años, aunque ha habido informes de trasplantes en edades menores (20). Pacientes de menos de 5 años presentan dificultades especiales, debido a problemas potenciales para la biopsia cardíaca. La edad mayor de 55 años es una contraindicación relativa, puesto que las complicaciones debido a la inmunosupresión tienden a ser más frecuentes y más severas por encima de ella (21).

La estabilidad psicológica y las probabilidades de que el paciente colabore con el tratamiento inmunosupresor, merecen las máximas consideraciones, pues la ausencia de tales factores llevaría al paciente al abandono del tratamiento, con consecuencias fatales (22).

El paciente, además, debe estar libre de infecciones; no debe ser diabético insulino dependiente, por la predisposición a las infecciones que se asocian a esta condición; no debe sufrir enfermedad ácido péptica activa, por su tendencia a exacerbarse, debido al tratamiento con los esteroides que se administran en el postoperatorio; el embolismo pulmonar reciente es un factor desfavorable, por la tendencia a la infección en las áreas infartadas favorecidas por el tratamiento inmunosupresor (23).

La enfermedad vascular pulmonar es contraindicación al trasplante ortotópico, pues el ventrículo derecho normal fa-

lla cuando es sometido a una post-carga alta; por ello no se aceptan pacientes con más de 7 unidades Wood de resistencia vascular pulmonar. Para estas situaciones se ha diseñado la técnica del trasplante heterotópico (24) en contraposición al trasplante ortotópico, que es la más favorecida y la que hemos empleado en nuestros cuatro pacientes (6). (Figs. 6, 7, 8).

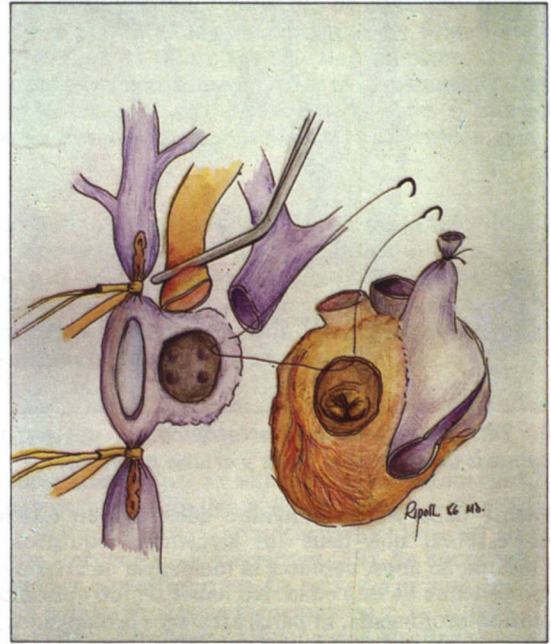


Fig. 6. Técnica del trasplante ortotópico. Izquierda: Aurícula del receptor. Derecha: Corazón del donante. Nótese el orificio de sutura de la aurícula izquierda entre la desembocadura de las venas pulmonares.




Fig. 7. Técnica del trasplante ortotópico. Sutura de las aurículas izquierdas terminada. Se inicia la sutura de la aurícula derecha del receptor a una incisión hecha en el corazón trasplantado desde el orificio de la vena cava inferior en dirección a la auriculilla.

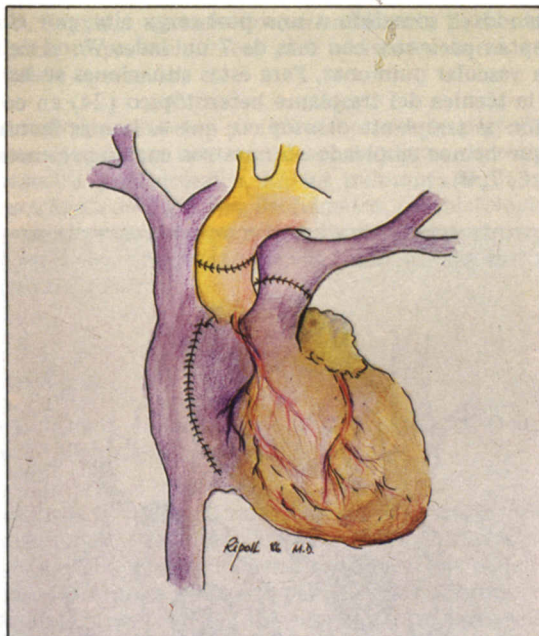


Fig. 8. Técnica del trasplante ortotópico. Anastomosis de aurículas, aorta y arteria pulmonar.

El donante debe ser un individuo declarado en estado de muerte cerebral que llene los siguientes requisitos: No tener más de 35 años, debido a la incidencia de arterioesclerosis por encima de esta edad. No haber tenido episodios de hipotensión prolongada, ni paros cardíacos prolongados, que requieran de masaje energético, por el compromiso de la función ventricular que después del trasplante puede presentarse en estos casos (25). Debe investigarse la presencia de sepsis, y si ésta se confirma, el caso se descarta. La diferencia entre el peso corporal del donante y el del receptor no será mayor de 20 kilos. Los hallazgos físicos y la historia tomada de los familiares debe ser negativa para enfermedad cardíaca. Se examinará el electrocardiograma en busca de anomalías tales como ondas Q pre-existentes y defectos de conducción, teniendo en cuenta que el traumatismo cerebral, la hipotermia y los vasopresores pueden producir cambios no específicos del segmento ST y de la onda T. Si hay sospecha de hipotensión prolongada o daño miocárdico, debe hacerse determinación de CPK y su fracción MB, la cual tendrá que ser normal. Se buscará la compatibilidad de grupos sanguíneos A B O, entre el donante y el receptor (26) y la prueba de citotoxicidad linfocítica debe ser negativa (27).

Los cuidados postoperatorios son semejantes a los de cualquier otro paciente sometido a cirugía cardíaca. La función cardíaca es ordinariamente buena; los inotrópicos y los vasodilatadores se utilizan según necesidad; la función renal debe evaluarse con cuidado, particularmente en pacientes en insuficiencia cardíaca avanzada, con compromiso de aquella, ya que pueden desarrollar insuficiencia transitoria, favorecida por la utilización de la ciclosporina (28).

El diagnóstico de rechazo en pacientes que reciben ciclosporina, sólo puede hacerse en forma confiable por medio de la biopsia cardíaca. Este procedimiento se practica cada semana, durante el primer mes y luego quincenalmente por las próximas 6 semanas. El diagnóstico de rechazo es dado por la presencia de edema, infiltrado celular y de necrosis miocítica y su tratamiento se hace a base de dosis altas iniciales de prednisona, que luego se disminuyen lentamente hasta los niveles mínimos (29), como se aprecia en el protocolo de inmunosupresión (Tabla 1).

De no ser esto efectivo se hace necesario recurrir al uso de globulina antitimocítica.

En los cuatro casos aquí presentados, sólo se han documentado dos episodios de rechazo moderado, en pacientes diferentes, que fueron tratados eficientemente con la administración de esteroides. (Ver protocolo de inmunosupresión ya citado).

INMUNOSUPRESION

La azatioprina es parte de un grupo grande de compuestos citostáticos que compiten y bloquean receptores específicos y que afectan así la síntesis del DNA y del RNA, interfiriendo en la síntesis de las proteínas. Es un antagonista de la purina, similar en estructura a la seis mercaptopurina. Puesto

Tabla 1. PROTOCOLO DE INMUNOSUPRESION

I. PREOPERATORIO

CICLOSPORINA	16 mg./kilo oral Si hay disfunción hepato renal, disminuir hasta 8 mg./kilo
AZATIOPRINA	4 mg./kg. intravenoso si el paciente no presenta neutropenia.

II. POSTOPERATORIO

SOLUMEDROL	500 mg. intravenoso al salir de la circulación extracorpórea. 125 mg. intravenosos cada 12 horas por 3 dosis.
IMURAN	2 mg./kg. oral, diarios ajustados al recuento de glóbulos blancos (no menos de 5.000 por mm ³) y de plaquetas.
PREDNISONA:	Inicia 0.8 mgrs./kg./día divididos en dos dosis. Disminuir hasta 0.2 mg./kg./día aproximadamente a las 6 semanas postoperatorias.
CICLOSPORINA	9 mg./kg./día en dos dosis divididas. La dosis se ajusta para mantener niveles séricos de 200-300 ng./ml. durante el primer mes y de ahí en adelante entre 50 y 150 ng./ml.

III. TRATAMIENTO DEL RECHAZO

RECHAZO TEMPRANO: (Tres primeros meses)

SOLUMEDROL: 1 gr. intravenoso diario por 3 días.
Si después de 2 tratamientos
persiste, añadir globulina
antitimocítica 2.5 mg./kg./día.

RECHAZO TARDIO: (Después de 3 meses postoperatorios).

PREDNISONA: 50 mg. 2 veces por día por tres
días; luego disminuir 10 mg. cada 2
días hasta alcanzar la dosis de
mantenimiento.

Si el rechazo es clínica o
histológicamente severo, usar
solumedrol.

Si hay signos clínicos de bajo débito
cardíaco, utilizar globulina
antitimocítica.

que estos agentes sólo son efectivos en células en fase de proliferación, su mayor efectividad es cuando se administran después de la exposición al antígeno (30). Todas las respuestas inmunes que requieran proliferación celular pueden ser inhibidas por la droga, incluyendo producción de anticuerpos y rechazo del injerto. En el trasplante cardíaco se utiliza en asocio con otras drogas (31, 32). Su principal efecto se produce en la médula ósea con producción de leucopenia, trombocitopenia y ocasionalmente anemia, alteraciones que desaparecen rápidamente después de la suspensión de la droga. Muy ocasionalmente puede producir disfunción hepática. Se inicia con dosis de saturación de 3 a 4 mg./kilo intravenosa antes del trasplante cardíaco. Por no conseguirse esta presentación entre nosotros, en los casos 2o y 3o iniciamos con ciclofosfamida (Endoxan) en la misma dosis, en administración intravenosa, continuándose por vía oral con azatioprina a un promedio entre 1.5 y 4.5 mg./kilo/día. El recuento total de células blancas debe mantenerse entre 3.000 y 5.000 células/mm³.

Los corticosteroides fueron introducidos en la práctica clínica del trasplante renal en el año de 1963 (33). Son los glucocorticoides los que poseen la actividad inmunosupresora; entre ellos la prednisona y la prednisolona son los que más se utilizan. Inhiben una variedad de enzimas intracelulares que deprimen la síntesis de las proteínas, R N A y D N A. Hay muerte extensa de linfocitos en la sangre, timo, ganglios linfáticos y el bazo, aunque el mecanismo de este efecto no es bien conocido. Muchas de sus acciones inmunosupresoras son atribuidas a sus propiedades antiinflamatorias. En la mayoría de las especies deprime la inmunidad mediada por las células. Se utiliza a dosis altas intravenosas iniciales que luego se continúan por vía oral con disminución gradual. Es la primera droga de elección cuando se detecta una reacción de rechazo. (Tabla 1)

La ciclosporina A (CYA) fue aislada inicialmente en la fermentación de caldo del hongo del suelo "Trichoderma polysporum" (Rafai); tiene un espectro estrecho de acción antibiótica. Su actividad inmunosupresora es la de bloquear la función de los linfocitos T con poco efecto en las células B. No deprime la médula ósea. Aunque algunos administran la ciclosporina sola (34) añadiendo esteroides solamente en caso de rechazo agudo, la mayoría la utilizan en combinación con estos últimos.

Desde su introducción en el trasplante clínico, la ciclosporina ha recibido gran acogida como agente inmunosupresor primario. Sin embargo, desde el principio de esta experiencia se evidenció la presencia de efectos colaterales severos, siendo el más común la nefrotoxicidad con tendencia al desarrollo de hipertensión (35), que puede ser refractaria al tratamiento. Sin embargo, la mayoría de los autores están de acuerdo en que la ciclosporina simplifica el manejo posttrasplante al reducir la severidad de los episodios de rechazo e infección. Además la sobrevida con CYA ha excedido a la sobrevida obtenida antes de su uso en trasplantes cardíacos. Por estas razones, en el protocolo se ha introducido la azatioprina en combinación con la CYA como un inmunosupresor suplementario que permite reducir las dosis de ésta y atenuar sus efectos indeseables conservando sus propiedades benéficas (36). Se administra por vía oral iniciando 4 a 6 horas antes de la operación en dosis de 8 a 18 mg./kg, dependiendo del compromiso de la función renal, secundaria a la insuficiencia cardíaca. También puede administrarse por vía intravenosa. Las dosis de mantenimiento son relativamente bajas, aproximadamente de 5 mg./kilo/día en

dos dosis separadas. Es esencial medir los niveles sanguíneos para mantener concentraciones adecuadas (300 a 500 ng/ml.) lo que se hace por la técnica del radio-inmunoensayo. Su acción es afectada por varias drogas, entre ellas el quetaconazol y la cimetidina que aumentan su concentración, y phenyton, rifampicina y fenobarbital, que disminuyen su concentración. Tiene efectos tóxicos sobre los túbulos proximales renales, por lo cual debe dosificarse periódicamente la úrea y la creatinina. La depuración de creatinina disminuye cuando se presentan los efectos tóxicos y deberá mantenerse por encima de 60 ml/minuto. Se han informado efectos hepatotóxicos con aumento de varias enzimas (37); para controlar lo anotado, se deben dosificar éstas a intervalos regulares lo mismo que los niveles de la bilirrubina sanguínea.

El cuarto paciente murió en forma sorpresiva a los 19 días postoperatorios, después de una evolución clínica muy satisfactoria, y el único hallazgo importante de autopsia fue el de un gran edema cerebral, lo que presumiblemente es efecto neurotóxico de la ciclosporina, probablemente asociado a la hipomagnesemia que se presentó (38).

INFECCIONES:

La inmunosupresión que se utiliza en el trasplante cardíaco es generalmente más pródiga que la que se hace para el trasplante de otros órganos, y consecuentemente se asocia con una mayor frecuencia de infecciones (39). La inmunosupresión puede ser específica o no. La mayoría es inespecífica y se obtiene con las drogas ya mencionadas y, aunque es efectiva para evitar el rechazo, ocasiona una alta incidencia de infecciones, especialmente en los primeros tres meses cuando la terapia inmunosupresiva es más intensa; sin embargo, con el tiempo la adaptación del organismo al nuevo órgano permite la reducción de la terapia con un menor riesgo de aquellas. Esto explica la más baja frecuencia de infecciones fatales después del primer año. El tracto respiratorio junto con la piel, son los sitios más comunes de infección, seguidos por el hueso y el tracto gastrointestinal. En el caso del paciente No. 2, presentó una infección por citomegalovirus (CMV) en el postoperatorio. Este virus se encuentra ampliamente esparcido y generalmente se adquiere durante la niñez y permanece latente en las células de la serie blanca de la sangre, en el tracto genital y en otros tejidos. El virus puede ser introducido en el receptor no inmune por el corazón donado, o más raramente, por las transfusiones sanguíneas. Rand (40) encontró en un grupo de pacientes, que antes del trasplante no tenían anticuerpos para CMV, una mayor incidencia de muerte por infección pulmonar, que aquellos con niveles de anticuerpos medibles. No hay droga comprobadamente efectiva en el caso de esta infección y lo único útil sería la disminución de la inmunosupresión la cual no es posible en el trasplante cardíaco (41).

Enseguida de la aparición de células características de citomegalovirus en la orina y el esputo, se presentó un infiltrado pulmonar neumónico de progreso impresionantemente rápido. La punción diagnóstica demostró la presencia de hifas y esporas características de aspergillus. Este es un hongo que se asocia con varias enfermedades pulmonares en huéspedes no comprometidos (aspergilosis broncopulmonar alérgica y micetomas), pero que generalmente no es invasiva a menos que la inmunidad esté comprometida. Además, el ataque pulmonar es causa de meningoencefalitis y abscesos cerebrales focales en el paciente trasplantado, lo cual tiende a ocurrir tempranamente (42).

La anfotericina B, es el único agente efectivo, pero infortunadamente la invasión masiva que este paciente presentó no permitió su acción oportuna.

CONCLUSIONES:

El trasplante cardíaco ha salido de su fase experimental y se ofrece como un recurso terapéutico a aquellos pacientes con enfermedad cardíaca terminal. Su práctica entre nosotros ha sido posible, gracias al trabajo conjunto multidisciplinario e interinstitucional; consideramos que no debe intentarse fuera de estas circunstancias y que el procedimiento debe emprenderse sólo por grupos con experiencia extensa en cirugía cardíaca y en inmunología de trasplantes.

ABSTRACT

The experience with the first four cases of heart transplant in Colombia is presented. The paper discusses the historical aspects of the cardiac transplantation procedure, its indications immunosuppression management, and infections complications (cytomegalovirus and pulmonary aspergilliosis) that caused the death of the second of our patients and which are direct consequence of the immunosuppression regimen. The fourth patient died suddenly on the ninth postoperative day, possibly due to neurotoxicity associated with cyclosporine administration. The other two patients are in excellent condition at 10 and 2 months after transplantation. Patient number one enjoys a very active life, taking cyclosporine and prednisone. Patient number three takes cyclosporine, azathioprin and prednisone, and is following the normal rehabilitation program.

BIBLIOGRAFIA

- CARREL A, GUTHRIE CC: The transplantation of vein and organs. *Am J Med* 1:1101, 1905.
- MAN FC, PRIESTLY JR, MARKOWITZ J, YATES WM: Transplantation of the intact mammalian heart. *Arch Surg* 26:219, 1933.
- COOPER, D.K.C. Experimental development of cardiac transplantation. *Br. Med., J.*, 4: 174, 1968.
- DEMIKHOV, V.P.: Experimental transplantation of vital organs. Citado por Cooper D.K.C. y Ranza R.P. Heart transplantation M.T.P. Press Limited, 1984.
- MARCUS E., WONG S.N.T. LISADA A.A.: Homologous heart transplantation of the heart in dogs *Surgical Forum* 2:212, 1951.
- LOWER, R.R. y SHUMWAY, N.E.: Studies on ortotopic transplantation of the canine heart, *Surg. Forum*, 11, 18:1960.
- LOWER R.R., DONG E. Jr. and SHUMWAY N.E.: Long term survival of cardiac homografts surgery 58:110, 1965.
- HARDY, J.D. CHAVEZ, C.M., KURRUS, F.E., NEELY, W.A., WEBB, W. R. ERASLAN, S., TURNER, M.D. FABIAN, L.W. and LABECKI, J.D. Heart transplantation in man: developmental studies and report of case. *J. Am. Med. Assoc.*, 118: 1132, 1964.
- BARNARD C.N.: Heart transplantation an experimental review and preliminary research. *Sout Africa Medical J.* 41:1260, 1967.
- MEDAWAR PB: The behavior and fate of skin autografts and skin homografts in rabbits. *J. Anat* 78: 176, 1964.
- MERRILL JP, MURRAY JE, HARRISON JH: Successful homotransplantation on the human kidney between identical twins. *JAMA.* 160:227, 1956.
- MURRAY JE, MERRIL JP, HARRISON JH: Renal homotransplantation in identical twins, *Surg Forum* 6:432, 1955.
- MURRAY JE, MERRIL JP, DAMMIN GJ, DEALY JB Jr, ALEXANDER GW, HARRISON JH: Kidney transplantation in modified recipients. *Ann Surg* 156:337, 1962.
- CALE RY: Inhibition of the rejection of renal homografts in dogs by purine analogues. *Transplant Bull* 28:65, 1961.
- CALNE RY and MURRAY JE: Inhibition of the rejection of renal homografts in dogs by BW 57-322. *Surg Forum* 12:118, 1961.
- WHITE D.J.C., Cyclosporin A. Elsevier Biomedical Press Amsterdam New York, Oxford, 1982.
- HUNT S.A., OYER P.E., STINSON B.: Late postoperative management of cardiac transplant recipients. *Cardiovascular Reviews reports* 4:121, 1983.
- OYER R.E., STINSON E.B., BIEBER C.P., REITZ B.A., RANEY A.A. BRAUMGERTNER W.A., SHUMWAY N.E.: Diagnosis and treatment of acute cardiac allograft rejection. *Transpl. proc.* 9: 296, 1979.
- STWART W., JAMIESON S., OYER P., BIEBER C., STINSON E. SHUMWAY N.: Transplantation for cardiomyopathy: A review of the results *Heart Transplantation* 2:28, 1982.
- PENNINGTON G., SARFFIN J. SWARTZ M.: Heart transplantation in children. *Heart Transplantation.* 4:441, 1985.
- GRIEPP RB: A decade of human heart transplantation. *Transplant Proc* 11: 285, 1979.
- WATT D, FREEMAN AM III, MCGIFFIN DC, KIRKLIN Jk, McVAY R, KARP RB: Psychiatric aspects of cardiac transplantation. *Heart Transplantation* 3: 243, 1984.
- BAUMGARTNER WA, REITZ BA, OYER PE, STINSON EB, SHUMWAY NE: Cardiac homotransplantation. *Curr Probl Surg* 161:1, 1979.
- NOVITZSKY, D. COOPER, D.K.C y BARNARD C.N.: The Surgical technique of heterotopic heart transplantation. *Ann. Thorac. Surg.* 36, 479, 1983.
- GRIEPP RB, STINSON EB, CLARK DA, DONG E Jr. SHUMWAY NE: The cardiac donor. *Surg Gynecol Obstet* 133: 792, 1971.
- DAUSSET J. y RAPAPORT, F.T.: The role of blood group antigens in human histocompatibility. *Ann N.Y. Acad Sci* 129:408, 1966.
- PATEL R. y TERASAKI P.I.: Significance of the positive cross match test in kidney transplantation. *N. Engl. J. Med.* 280: 735, 1969.
- OYER P.E., STINSON E.B., JAMIESON S.W., HUNT SH, REITZ B.A., BIEBER CH. P., SCHOROEDER J.S., BILLINGHAM M, SHUMWAY N.E.: One year experience with Cyclosporin A in clinica heart transplantation. *Heart Transplantation,* 1:285, 1982.
- BILLINHAM M.E.: Diagnosis of cardiac rejection. *Heart Transplantation* 1:25, 1982.
- HERSH, E.M., CARGONE, P.P. and FREIREICH, E.J.: Recovery of immune responsiveness after drug suppression in man. *J. Lab. Clin. Med.*, 67:566, 1966.
- GELASON, R.E. and MURRAY J.E. Report from kidney transplant registry: analysis of variables in the function of human kidney transplants. *Transplantation,* 5: 360, 1967.
- KRIES, H., LACOMBE, M., NOEL, L. H., DESCAMPS J.M., CHAILLEY, J. and CROSNIER, J. Kidney graft rejection: has the need for eteroids to be re-evaluated? *Lancet* 2:1169, 1978.
- GOODWIN, W.E., KAUFMAN, J.J., MIMS, M.M., TURNER, R.D., GLASSOCK, R., GOLDMAN, R. an MAXWELL, M.M. Human renal transplantation. I. Clinical experiences with six cases of renal homotransplantation. *J. Urol.*, 89:13, 1963.
- CALNE, R.Y., R OLLES, K., WHITE, D.J.G., THIRUS, S., EVANS, D.B., HENDERSON, R., HAMILTON, D.L., BOONE, N., McMASTER, P., GIBBY, O. an WILLIAMS, R. Cyclosporin A in clinical organ grafting, *transplant. Porc.* 13:349, 1981.
- HUNT S., Complications of heart transplantation. *Heart Transplantation* 3:70, 1983.
- BOLMAN M., ELICK B., OLIVARI M., RING W.S., ARENTZEN C.: Improved Immunosuppression for heart transplantation. *Heart Transplantation* 4: 315, 1985.
- WHITE, D.J.G. (ed.): Cycloporin A. Amsterdam: Elsevier Biomedical, 1982.
- TH. VELU, L. DEBUSSCHER, P.A. STRYCKMANS.: Cyclosporin-Associated fatal convulsions. *Lancet*, 1:219, 1985.
- JAMIESON, S.W., STINSON, E.B. and SHUMWAY, N.E.: Cardiac Transplantation. In Morris, P.J. (ed.) *Tissue Transplantation.* No. 147. Edinburgh: Churchill Livingstone, 1982.
- RAND, K.H., POLLARD, R.B. and MERIGAN, T.C.: Increased pulmonary superinfections in cardiac transplant patients undergoing primary cytomegalovirus infection. *N. Engl. J. Med.* 298: 951, 1978.
- TOBIN, J.O.H.: Virus infections in the immunocompromised. IN WATERSON, A.P. (ed.) *Recent Advances in Clinical Virology.* No. 3, p. 1. Edinburgh: Churchill Livingstone, 1983.
- MERYS, J.D. and THOMAS, E.D.: Infection complication bone marrow transplantation. In RUBIN, R.H. and YOUNG, L.S. (eds.) *Clinical Approach to Infection in the Compromised Host.* p. 507. New York: Plenum, 1981.