

Rabdomiosarcoma retroperitoneal en el adulto

PATRICIA OLARTE¹, RICARDO DUARTE², ALEJANDRO LORA³

Palabras clave: rabdomiosarcoma; neoplasias retroperitoneales; procedimientos quirúrgicos operativos; quimioterapia; radioterapia.

Resumen

El rabdomiosarcoma es un tumor maligno de los tejidos blandos que representa, aproximadamente, 4 a 8 % de los tumores sólidos en los niños. Generalmente, se origina en la cabeza y el cuello, y el sistema genitourinario. El rabdomiosarcoma retroperitoneal rara vez se ha reportado en la literatura científica, y el rabdomiosarcoma embrionario de origen epiploico en los adultos es aún más raro.

Este tumor maligno de tejidos blandos es más común en los niños. El número de casos por millón de habitantes entre 1994 y 2005, fue de 8,3 (hombres) y 3,7 (mujeres); la mayoría de los casos son esporádicos.

Según el tipo histológico, son tumores embrionarios, alveolares o pleomórficos. El rabdomiosarcoma embrionario se llama así por su parecido con el músculo esquelético inmaduro y representa el 60 %

de los casos de este tumor en los pacientes menores de 20 años de edad.

El propósito de este artículo fue revisar la literatura científica y presentar un caso clínico de rabdomiosarcoma retroperitoneal en un paciente adulto de la Clínica Universitaria Colombia.

Introducción

El rabdomiosarcoma es un tumor maligno de partes blandas; en adultos (16 años o más) es poco frecuente, y representa menos de 3 % de los sarcomas de tejidos blandos¹. Hay poca información sobre la biología de la enfermedad o los factores clínico-patológicos que influyen en la supervivencia en los adultos con rabdomiosarcoma².

El rabdomiosarcoma retroperitoneal ha sido raramente reportado en la literatura científica^{3,4}. De este tipo, el epiploico de origen embrionario en adultos es aún más infrecuente. Según el tipo histológico, los tumores son embrionarios, botrioides, alveolares y pleomorfos⁵.

El rabdomiosarcoma embrionario es llamado así por su semejanza con los músculos del esqueleto inmaduro, y representa el 60 % de los casos de rabdomiosarcoma en pacientes menores de 20 años de edad².

El rabdomiosarcoma del adulto es un tumor muy maligno, con una incidencia significativa de recurrencia metastásica⁶.

¹ Médica, residente de segundo año de Cirugía General, Clínica Universitaria Colombia-Clínica Reina Sofía, Bogotá, D.C., Colombia.

² Médico internista, oncólogo clínico, Clínica Universitaria Colombia-Clínica Reina Sofía, Bogotá, D.C., Colombia.

³ Médico, cirujano general; instructor, Clínica Universitaria Colombia-Clínica Reina Sofía, Bogotá, D.C., Colombia.

Fecha de recibido: 7 de mayo de 2012

Fecha de aprobación: 23 de mayo de 2012

Discusión

El rhabdomioma es el más común de los sarcomas de tejidos blandos durante las dos primeras décadas de la vida; sin embargo, se ven relativamente pocos casos en una sola institución¹.

El rhabdomioma constituye el 50 % de los sarcomas de tejidos blandos. Este tumor representa 10 a 15 % de los tumores sólidos malignos y el 6 % de todas las neoplasias malignas en niños menores de 15 años de edad⁷. En Estados Unidos, la relación hombre-mujer es de 1,5:1, el tumor es dos veces más común en caucásicos que en afroamericanos y se diagnostican alrededor de 250 nuevos casos cada año⁸.

Se han incluido anomalías genéticas en la etiología de esta enfermedad, como la inactivación del gen *p53* supresor de tumor y, en ocasiones, la translocación de 12q13². Otros factores de riesgo conocidos incluyen la marihuana, la cocaína y la exposición materna a la radiación⁹.

El rhabdomioma surge en el mesénquima fetal primitivo, incluso en sitios que no contienen músculo esquelético. Desde el punto de vista histológico, el tumor se asemeja a los músculos estriados del feto¹⁰.

También pone de manifiesto la expresión inmunohistoquímica de la miosina, actina, desmina, mioglobina y proteína de banda Z². El tejido tumoral expresa una proteína de unión al ADN, MYOD1, lo que puede llegar a ser un marcador del rhabdomioma.

Histológicamente hay cuatro subtipos: embrionario, alveolar, botrioide y pleomorfo⁵.

El compromiso vascular de los rhabdomiomas y, en general, de los sarcomas de retroperitoneo, fue sistematizado por Hormann y Schwarzbach en 2006^{11,12}.

Las lesiones que afectan los principales vasos sanguíneos arteriales y venosos en el retroperitoneo, se definen como de tipo I¹³. Los sarcomas con un crecimiento tumoral que afectan a la aorta y otros vasos sanguíneos importantes arteriales, se definen como de tipo II. Los tumores que involucran el sistema venoso selectivo se definen como de tipo III. Los sarcomas que no muestran la enfermedad vascular, son de tipo IV^{14,15}.

La evaluación de ese tipo de enfermedades ha demostrado que el tipo III es de lejos el más común en el retroperitoneo (tipo III: el 64 % de los casos; tipo I: el 16 %; tipo II: el 20 %)^{2,16}.

El Departamento de Oncología y Radioterapia de la Universidad de Texas, *MD Anderson Cancer Center* en Houston, publicó un estudio retrospectivo sobre 82 adultos con rhabdomioma local o regional tratados entre 1960 y 1998, revisando características clínico-patológicas, métodos de tratamiento y evolución de la enfermedad. Se excluyeron los pacientes con metástasis a distancia al momento del diagnóstico¹⁷.

La edad de los pacientes osciló entre 17 y 84 años (mediana, 27 años). Entre los subtipos histológicos, se encontraron embrionarios (34 %), pleomórficos (43 %) y alveolares (23 %)². Los sitios anatómicos de origen fueron cabeza y cuello (52 %), retroperitoneo (26 %) y las extremidades (7 %)¹⁸. El tamaño del tumor fue de 5 cm o menos en 51 % de los pacientes. Las metástasis en ganglios linfáticos regionales se presentó en 33 % de los casos^{6,19}. El tratamiento consistió únicamente en radioterapia en el 11 %, en radiación y cirugía en el 18 %, en radiación y quimioterapia en el 34 %, y en las tres modalidades en el 37 %. Se realizó una mediana de seguimiento de 10,5 años, con supervivencia libre de enfermedad y supervivencia global de 41 % y 40 %, respectivamente. El factor determinante principal del control de metástasis y la supervivencia, fue el tamaño del tumor primario (de 5 cm o menor Vs. mayor de 5 cm). El control local fue satisfactorio: 10 años, tasa de 87 %¹⁸ (figura 1).

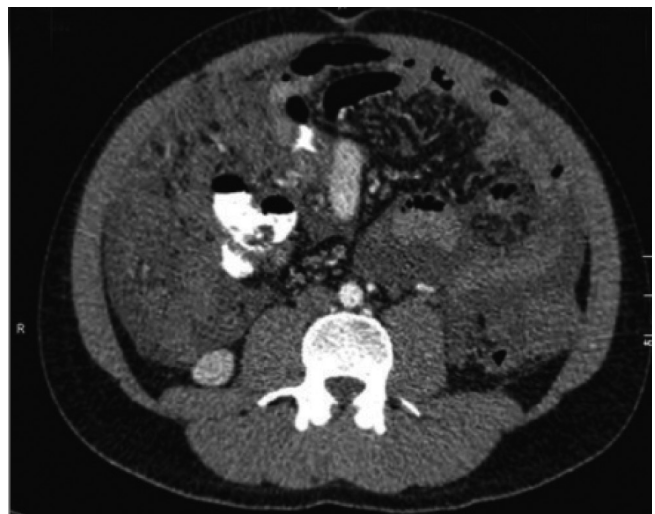

FIGURA 1. Tomografía axial computarizada de abdomen total con contraste: evidencia de masa de probable origen mesentérico

En algunas series publicadas se han reportado resultados definitivamente desfavorables para los adultos con rabdomiosarcoma en comparación con la población infantil^{3,17}. Este hallazgo pone en duda que el rabdomiosarcoma sea la misma enfermedad en adultos que en niños¹⁷.

El departamento de patología del *Istituto Nazionale Tumori* (Milán, Italia) hizo un análisis retrospectivo de 190 pacientes con rabdomiosarcoma, con edad mayor de 18 años y cuyos casos se registraron en un lapso de 25 años, en el que se confirmó un relativamente pobre pronóstico a largo plazo para pacientes adultos con este tumor²⁰. La tasa global de respuesta a la quimioterapia fue de 85 %. Para toda la serie, cinco años de supervivencia sin complicaciones (28 %) y cinco años de supervivencia global (40 %)^{20,21}. En 110 pacientes, el subtipo histológico del rabdomiosarcoma fue embrionario^{6,20}.

La tasa de respuesta a la quimioterapia para toda la serie fue similar a la tasa general observada entre los niños. Estos hallazgos sugieren que los adultos y niños con rabdomiosarcoma deben recibir un tratamiento similar^{22,23}.

El Departamento de Cirugía, del *Memorial Cancer Center* de Nueva York, llevó a cabo un estudio retrospectivo en 84 pacientes adultos identificados por una base de datos de hospitalización durante el período 1982-1999, con un diagnóstico anatomopatológico de rabdomiosarcoma confirmado por inmunohistoquímica y en quienes se analizó la supervivencia específica de la enfermedad y la supervivencia libre de metástasis, utilizando el método de Kaplan-Meier²³. La supervivencia media específica para la enfermedad fue de 22 meses²³.

El rabdomiosarcoma retroperitoneal es generalmente un tumor diagnosticado en etapas avanzadas. La cirugía es el pilar del tratamiento²⁴. La técnica de la resección está estandarizada. Después de la disección de los vasos sanguíneos retroperitoneales, la disección retroperitoneal adyacente al foramen vertebral se establece entre las capas de la pared abdominal²⁵.

Además de los vasos sanguíneos, órganos retroperitoneales, como los riñones, el bazo y el páncreas, son a menudo afectados por el crecimiento del tumor expansivo^{26,27}.

Los factores predictores significativos de supervivencia específica para la enfermedad fueron la edad

del paciente, la extensión de la enfermedad, el tamaño del tumor en el momento del diagnóstico y el estado de los márgenes después de la resección^{28,29}. Los pacientes que se sometieron a una resección completa tuvieron una supervivencia promedio considerablemente más prolongada (105 meses), en comparación con cualquier otro subgrupo de pacientes²⁹⁻³¹.

En contraste con los pacientes pediátricos con rabdomiosarcoma, no se observó asociación entre la supervivencia y el subtipo histológico³⁰. El subtipo histológico no predice la supervivencia del paciente adulto con rabdomiosarcoma^{6,32,33}. En particular, la proporción del subtipo pleomorfo aumentó con la edad, lo que representa el 42 % de los rabdomiosarcomas en pacientes mayores de 40 años^{34,35} (figura 2).

Tratamiento

La resección completa con márgenes de resección libres de tumor es el principal objetivo en la cirugía del sarcoma retroperitoneal³⁶. El control local es, por tanto, el requisito más importante del tratamiento^{34,37,38}.

En la Reunión Anual de la *American Society of Clinical Oncology* (ASCO) de 2007, se publicó un estudio que tuvo como objetivo determinar a corto plazo los resultados del paciente y la respuesta a la quimioterapia con doxorubicina, ifosfamida y vincristina en el tratamiento de los rabdomiosarcomas en adultos^{25,39} (figura 3).

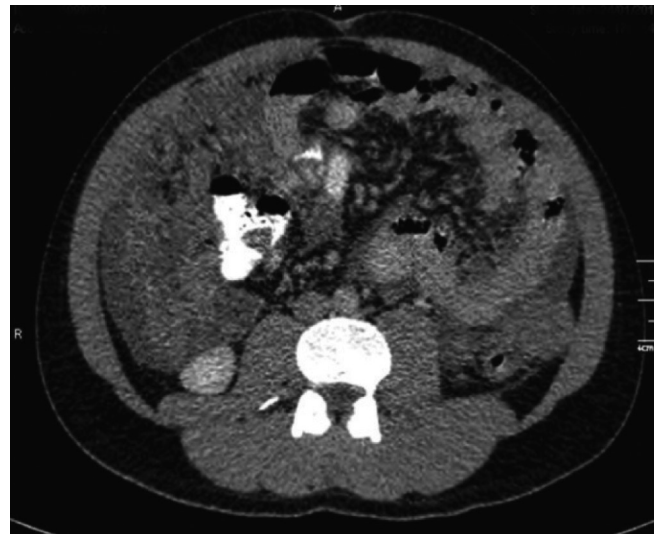

FIGURA 2. Tomografía axial computarizada de abdomen total con contraste: lesión neoplásica de origen mesentérico

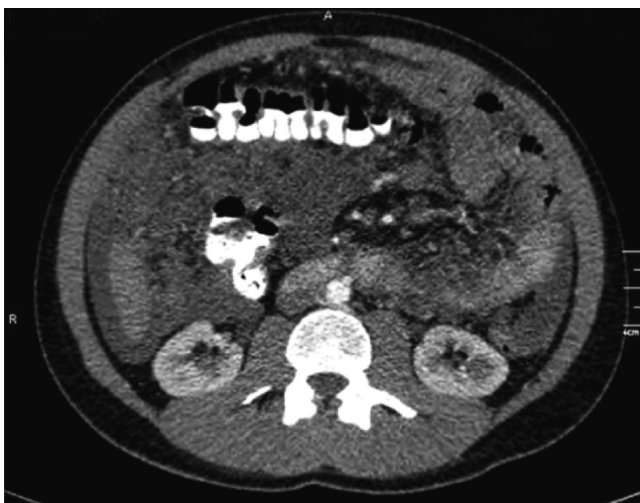

FIGURA 3. Tomografía axial computarizada de abdomen total con contraste: lesión neoplásica de origen mesentérico

Participaron 13 pacientes con rhabdomyosarcoma adultos (8 hombres y 5 mujeres) que se encontraron a partir de 1998 y hasta el 2006^{39,40-42}. De estos pacientes, seis tenían enfermedad metastásica, cuatro tenían tratamiento neoadyuvante y tres, tratamiento adyuvante^{39,43,44}. Uno de los pacientes con enfermedad metastásica se negó al tratamiento. Doce pacientes se trataron con doxorubicina, ifosfamida y vincristina, e, inicialmente, dos pacientes también recibieron ciclofosfamida^{39,44,45}.

De los cinco pacientes tratados con enfermedad metastásica, uno tuvo una respuesta completa y no tenía evidencia de enfermedad después de 14 meses de la resección³⁹. Un paciente tenía la progresión y estaba vivo con metástasis a los cinco meses. Tres pacientes tuvieron una respuesta parcial con progresión más tarde y fallecieron de la enfermedad a los 8, 14 y 24 meses. De los cuatro pacientes con tratamiento neoadyuvante, tres estaban vivos sin evidencia de enfermedad a los 7, 10 y 10 meses. Un paciente tenía una recaída parcial con progresión posterior y murió a los 19 meses. Los tres pacientes tratados con quimioterapia adyuvante, estaban vivos a los 2, 17 y 37 meses. La mediana de supervivencia global fue de 12 meses con 8 de 12 (67 %) vivos al final del seguimiento, y 7 de 12 (58%) vivos sin evidencia de enfermedad, con una mediana de 10 meses^{39,45,46}.

El tratamiento del rhabdomyosarcoma para adultos usando doxorubicina, ifosfamida y vincristina, muestra una actividad significativa con mejoría completa en la

histopatología y un 58 % libre de enfermedad. La mediana de supervivencia fue de 10 meses⁴¹⁻⁴³.

Reporte de caso clínico

Se trata de un paciente de 25 años de edad, que consultó por un cuadro clínico de cuatro meses de evolución, exacerbado en los últimos 20 días, consistente en distensión, dolor abdominal y pérdida de peso. Negó antecedentes personales y familiares, y procedimientos quirúrgicos previos. En otra institución le practicaron ecografía de abdomen total, que mostró un síndrome ascítico importante, con presencia de una masa de aspecto neoplásico dependiente de la serosa de la pared abdominal; los títulos de los marcadores tumorales fueron CA125: 357 U/ml, CA19.9: 6,78 U/ml, alfa-fetoproteína de 3,1 ng/ml y antígeno carcinoembrionario: 2.5 ng/ml; endoscopia de vías digestivas que mostró esofagitis, hernia hiatal y gastritis aguda erosiva; tomografía axial computarizada de abdomen total con contraste que demostró una masa aparentemente mesentérica en el cuadrante inferior derecho, que sugería infiltración neoplásica, múltiples adenopatías retroperitoneales supradiaphragmáticas en el espacio prevascular y ascitis.

Se practicó una biopsia en sacabocado de la masa mediante radiología intervencionista, cuya histopatología reportó un tumor maligno de células pequeñas, redondas y azules, sugestivas de neoplasia de tejidos blandos, como primera posibilidad rhabdomyosarcoma (figura 4). Se hicieron estudios de inmunohistoquímica que fueron

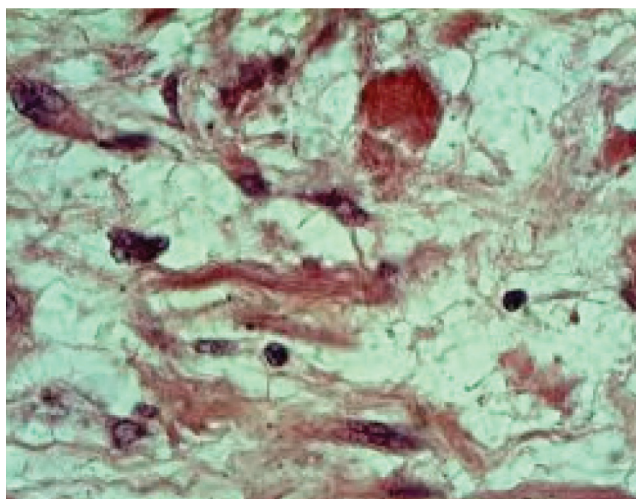


FIGURA 4. Aspecto morfológico de células pequeñas, redondas y azules, indicativa de rhabdomyosarcoma. Hematoxilina y eosina, 20X.

positivos para cadenas pesadas de miosina, enolasa neural específica, CD99 difusa y débil; actina específica de músculo débil y focal. No hubo reacción para S100, miogenina y actina del músculo liso. Los hallazgos confirmaron la estirpe “rabdomioblástica” del tumor.

Durante su estancia hospitalaria desarrolló un cuadro clínico de apendicitis aguda perforada que

desencadenó un proceso séptico. Fue necesario su traslado a la unidad de cuidado intensivo. Se llevó el caso a junta quirúrgica multidisciplinaria, en donde se evaluó la necesidad de resolver el cuadro séptico, antes de iniciar su tratamiento opcional con quimio-radioterapia. El paciente falleció a causa de falla multiorgánica en una semana.

Retroperitoneal rhabdomyosarcoma in the adult

Abstract

Rhabdomyosarcoma is a malignant soft tissue tumor accounting for approximately 4-8% of all solid tumors in children. It generally originates in the head and neck and in the genitourinary system. Retroperitoneal rhabdomyosarcoma has been rarely reported in the literature, and the embryonal rhabdomyosarcoma of omental origin in the adult is even rarer.

This soft tissue malignancy is more common in children. The number of cases per million inhabitants was 8.3 (males) and 3.7 (females) in the period between the years 1994 and 2005; most cases are sporadic rhabdomyosarcomas.

According to the histologic type, these neoplasms are embryonal, alveolar, and pleomorphic. The embryonal rhabdomyosarcoma is named so for its resemblance to the immature skeletal muscle, and represents 60% of all rhabdomyosarcomas in patients under 20 years of age.

The purpose of this article is the review of the scientific literature and the report of a case of retroperitoneal rhabdomyosarcoma in an adult managed at Clínica Universitaria Colombiana, Bogotá, Colombia.

Key words: rhabdomyosarcoma; retroperitoneal neoplasms; surgical procedures, operative; drug therapy; radiotherapy.

Bibliografía

1. Sultan I, Qaddoumi I, Yaser S, Rodriguez C, Ferrari A. Comparing adult and pediatric rhabdomyosarcoma in the surveillance, epidemiology and end results program, 1973 to 2005: An analysis of 2,600 patients. *J Clin Oncol.* 2009;27:332-7.
2. Ferrari A, Dileo P, Casanova M, Bertulli R, Meazza C, Gandola L. Rhabdomyosarcoma in adults. A retrospective analysis of 171 patients treated at a single institution. *Cancer.* 2003;98:571-80.
3. Raney RB, Maurer HM, Anderson JR, Andrassy R, Donaldson S, Qualman S, *et al.* The Intergroup Rhabdomyosarcoma Study Group (IRSG): Major lessons from the IRS-I through IRS-IV studies as background for the current IRS-V treatment protocols. *Sarcoma.* 2001;5:9-15.
4. Hawkins WG, Hoos A, Antonescu CR, Claus F, Urist MJ, Leung DH. Clinicopathologic analysis of patients with adult rhabdomyosarcoma. *Cancer.* 2001;91:794-803.
5. Colleoni M, Nelli P, Sgarbossa G, Scatena C, Massi D, Franchi A, De Paoli A. Primary cutaneous rhabdomyosarcoma in adults: Description of an uncommon aggressive disease. *Acta Oncol.* 1996;35:494-5.
6. Gaffney EF, Dervan PA, Fletcher CD. Pleomorphic rhabdomyosarcoma in adulthood: Analysis of 11 cases with definition of diagnostic criteria. *Am J Surg Pathol.* 1993;17:601-9.
7. Kattan J, Culine S, Terrier-Lacombe MJ, Jae Y, Mahul A, Kyu-Rae K. Paratesticular rhabdomyosarcoma in adult patients: 16-year experience at Institut Gustave-Roussy. *Ann Oncol.* 1993;4:871-5.
8. Esnaola NF, Rubin BP, Baldini EH, Cuneit U, Hakan B, Okan K. Response to chemotherapy and predictors of survival in adult rhabdomyosarcoma. *Ann Surg.* 2001;234:215-23.

9. Seidal T, Kindblom LG, Angervall L. Rhabdomyosarcoma in middle-aged and elderly individuals. *APMIS*. 1989;97:236-48.
10. La Quaglia MP, Heller G, Ghavimi F, Narayan H, Swaminathan R, Arun K, Ashok S. The effect of age at diagnosis on outcome in rhabdomyosarcoma. *Cancer*. 1994;73:109-17.
11. Little DJ, Ballo MT, Zagars G, Pisters P, Patel S, El-Naggar A. Adult rhabdomyosarcoma: Outcome following multimodality treatment. *Cancer*. 2002;95:377-88.
12. Hassan I, Park SZ, Donohue JH, Erzen D, Sencar M, Novak J. Operative management of primary retroperitoneal sarcomas: a reappraisal of an institutional experience. *Ann Surg*. 2004;239:244-50.
13. Sepúlveda L, Tordecilla J, Becker A, Raney B, Anderson J, Barr F. Resultados por protocolos del PINDA. Sarcoma de partes blandas. En: Ministerio de Salud. Cáncer Infantil en Chile. Santiago de Chile: Ministerio de Salud; 2000. p. 194-208.
14. Fernando Val-Bernal J, Fernández N, Gómez-Román JJ. Spindle cell rhabdomyosarcoma in adults: A case report and literature review. *Pathol Res Pract*. 2000;196:67-72.
15. Joshi D, Anderson JR, Paidas C, Ferrari A, Dileo P, Casanova M. Age is an independent prognostic factor in rhabdomyosarcoma: A report from the Soft Tissue Sarcoma Committee of the Children's Oncology Group. *Pediatr Blood Cancer*. 2004;42:64-73.
16. National Cancer Institute Surveillance, Epidemiology, and End Results (SEER) Program Public - Use Data (1973-2005). National Cancer Institute, DCCPS, Surveillance Research Program, Cancer Statistics Branch, released April 2008, based on the November 2007 submission. Fecha de consulta: 1° de mayo de 2011. Disponible en: <http://www.seer.cancer.gov>.
17. Meza JL, Anderson J, Pappo AS, Smith A, Harris M, Meyer J. Analysis of prognostic factors in patients with non-metastatic rhabdomyosarcoma treated on intergroup rhabdomyosarcoma studies III and IV: The Children's Oncology Group. *J Clin Oncol*. 2006;24:3844-51.
18. Neuhaus SJ, Barry P, Clark MA, Hayes AJ, Fisher C, Thomas JM. Surgical management of primary and recurrent retroperitoneal liposarcoma. *Br J Surg*. 2005;92:246-52.
19. Anaya DA, Lahat G, Liu J, Lazar AJ, Tuvin D, Hajoibashi S. Multifocality in retroperitoneal sarcoma: a prognostic factor critical to surgical decision-making. *Ann Surg*. 2008;23:117-26.
20. Punyko JA, Mertens AC, Baker KS, Int-Veen C, Winkler P, Leuschner I, Schuck A, Schmidt BF, Lochbuehler H. Long-term survival probabilities for childhood rhabdomyosarcoma: A population based evaluation. *Cancer*. 2005;103:1475-83.
21. Komdeur R, Klunder J, Graaf WT, Berg E, de Bont E. Multidrug resistance proteins in rhabdomyosarcomas: Comparison between children and adults. *Cancer*. 2003;97:1999-2005.
22. Ballo MT, Zagars GK, Pollock RE, Benjamin RS, Feig BW, Cormier JN, *et al*. Retroperitoneal soft tissue sarcoma: An analysis of radiation and surgical treatment. *Int J Radiat Oncol Biol Phys*. 2007;67:158-63.
23. Brennan MF. Retroperitoneal sarcoma: Time for a national trial. *Ann Surg Oncol*. 2002;9:324-5.
24. Caudle AS, Tepper JE, Calvo BF, Meyers MO, Goyal LK, Cance WG, Kim HJ. Complications associated with neoadjuvant radiotherapy in the multidisciplinary treatment of retroperitoneal sarcomas. *Ann Surg Oncol*. 2007;14:577-82.
25. Chen C, Yin L, Peng CH, Cai Y, Li Y, Zhao R, Zhou H, Li H. Prognostic factors of retroperitoneal sarcomas: Analysis of 132 cases. *Chin Med J*. 2007;120:1047-50.
26. Chiche L, Mongredien B, Brocheriou I, Kieffer E. Primary tumors of the thoracoabdominal aorta: Surgical treatment of 5 patients and review of the literature. *Ann Vasc Surg*. 2003;17:354-64.
27. Goset K, Córdova A, Varas M, Badínez L. Tratamiento actual del rhabdomyosarcoma pediátrico en Chile. Presentación de 2 casos clínicos. *Rev Chil Pediatr*. 2002;73:375-9.
28. Crozat A, Aman P, Mandahl N, Ron D. Fusion of CHOP to a novel RNA-binding protein in human myxoid liposarcoma. *Nature*. 1993;363:640-4.
29. Ferrario T, Karakousis CP. Retroperitoneal sarcomas: Grade and survival. *Arch Surg*. 2003;138:248-51.
30. Dzsinih C, Gloviczki P, van Heerden JA. Primary venous leiomyosarcoma: A rare but lethal disease. *J Vasc Surg*. 1992;15:592-603.
31. Erzen D, Sencar M, Novak J. Retroperitoneal sarcoma: 25 years of experience with aggressive surgical treatment at the Institute of Oncology, Ljubljana. *J Surg Oncol*. 2005;91:1-9.
32. O'Neill JA Jr, Grosfeld JL, Fonkalsrud EW, Coran AG, Caldame AA. Rhabdomyosarcoma. *Principles of Pediatric Surgery*. St. Louis, MO 2003, Mosby, Pp. 229-238.
33. Jemal A, Siegel R, Ward E, Murray T, Xu J, Thun MJ. Cancer statistics. *CA Cancer J Clin*. 2007;57:43-66.
34. Kotilingam D, Lev DC, Lazar AJ, Pollock RE. Staging soft tissue sarcoma: Evolution and change. *CA Cancer J Clin*. 2006;56:282-91.
35. Windham TC, Pisters PW. Retroperitoneal sarcomas. *Cancer Control*. 2005;12:36-43.
36. Mendenhall WM, Zlotecki RA, Hochwald SN, Hassan I, Park SZ, Donohue JH. Retroperitoneal soft tissue sarcoma. *Cancer*. 2005;104:669-75.
37. Katz MH, Choi EA, Pollock RE. Current concepts in multimodality therapy for retroperitoneal sarcoma. *Expert Rev Anticancer Ther*. 2007;7:159-68.
38. Raut CP, Pisters PW. Retroperitoneal sarcomas: Combined modality treatment approaches. *J Surg Oncol*. 2006;94:81-7.
39. Evans HL. Atypical lipomatous tumor, its variants, and its combined forms: A study of 61 cases, with a minimum follow-up of 10 years. *Am J Surg Pathol*. 2007;31:1-14.
40. Pisters PW, Leung DH, Woodruff J, Pisters M, Harrison L, Leung, D. Analysis of prognostic factors in 1,041 patients with localized soft tissue sarcomas of the extremities. *J Clin Oncol*. 1996;14:1679-89.
41. Brennan MF. Staging of soft tissue sarcomas. *Ann Surg Oncol*. 1999;6:8-9.

42. Lewis JJ, Leung D, Woodruff JM, Brennan MF. Retroperitoneal soft-tissue sarcoma: Analysis of 500 patients treated and followed at a single institution. *Ann Surg.* 1998;228:355-65.
43. Gronchi A, Casali PG, Fiore M, Lewis JJ, Leung D, Woodruff JM. Retroperitoneal soft tissue sarcomas: Patterns of recurrence in 167 patients treated at a single institution. *Cancer.* 2004;100:2448-55.
44. Stoeckle E, Coindre JM, Bonvalot S, Kantor G, Terrier P, Bonichon F. Prognostic factors in retroperitoneal sarcoma: a multivariate analysis of a series of 165 patients of the French Cancer Center Federation Sarcoma Group. *Cancer.* 2001;92:359-68.
45. Lahat G, Anaya DA, Wang X, Madewell E, Qiao W, Tuvlin D. Resectable well-differentiated versus dedifferentiated liposarcomas: Two different diseases possibly requiring different treatment approaches. *Ann Surg Oncol.* 2008;15:1585-93.
46. Mejía O, Castro de Pabón E, Barbosa G. Sarcoma alveolar de partes blandas: reporte de caso y casuística en el Instituto Nacional de Cancerología, Colombia. *Revista Colombiana de Cancerología.* 2003;7:25-32.

Correspondencia: Patricia Olarte, MD

Correo electrónico: patriciaolarte26@hotmail.com

Bogotá, D.C., Colombia