Rev Colomb Cir. 2025;40:191-6
https://doi.org/10.30944/20117582.2357

PRESENTACIÓN DE CASO

Obstrucción intestinal secundaria a remanente del conducto onfalomesentérico: A propósito de un caso

Bowel obstruction secondary to a remnant of the omphalomesenteric duct: A case report

Tatiana Barragán-Briceño, MD[1], Álvaro Javier Bayona-Daza, MD[2], David Gómez-Garnica, MD[1]

1 Servicio de Cirugía General, Universidad Militar Nueva Granada, Bogotá D.C., Colombia
2 Programa de especialización en Cirugía General, Universidad Militar Nueva Granada, Bogotá, D.C., Colombia; Departamento de Epidemiología clínica y Bioestadística, Universidad Autónoma de Bucaramanga, Colombia.

Resumen

Introducción. El remanente del conducto onfalomesentérico corresponde a una malformación congénita relacionada con defecto en el cierre del saco vitelino. Su presentación en la adultez es infrecuente y se relaciona con múltiples complicaciones abdominales. El objetivo de este artículo fue presentar el caso de un paciente con obstrucción intestinal secundaria a la persistencia del conducto onfalomesentérico.

Caso clínico. Se presenta el caso de un paciente de 19 años, con clínica de obstrucción intestinal y hallazgos tomográficos que sugerían una zona de transición en asas intestinales delgadas, por lo que se llevó a cirugía.

Resultados. En la laparoscopia exploratoria se encontró una banda fibrótica firmemente adherida al intestino delgado y la pared abdominal, configurando una hernia interna, que condicionaba obstrucción intestinal y gran dilatación de las asas, por lo que se decidió convertir a laparotomía. Se resecó la estructura descrita sin complicaciones y el paciente evolucionó satisfactoriamente. El reporte de patología informó un remanente del conducto onfalomesentérico.

Conclusiones. La persistencia del conducto onfalomesentérico es una causa infrecuente de obstrucción intestinal en el paciente adulto; sin embargo, es importante tenerlo presente dentro de los diagnósticos diferenciales de obstrucción intestinal y realizar estudios histopatológicos confirmatorios.

Palabras clave: conducto vitelino; obstrucción intestinal; hernia interna; dolor abdominal; adulto; tomografía computarizada.

Fecha de recibido: 02/03/2023 - Fecha de aceptación: 28/09/2023 - Publicación en línea: 16/05/2024
Correspondencia: Tatiana Barragán-Briceño, Carrera 9A # 119- 70, Bogotá, D.C., Colombia. Código postal: 110111. Teléfono: +57 3133480017. Dirección electrónica: tatianabarraganb@hotmail.com
Citar como: Barragán-Briceño T, Bayona-Daza AJ, Gómez-Garnica D. Obstrucción intestinal secundaria a remanente del conducto onfalomesentérico: A propósito de un caso. Rev Colomb Cir. 2025;40:191-6. https://doi.org/10.30944/20117582.2357
Este es un artículo de acceso abierto bajo una Licencia Creative Commons - BY-NC-ND https://creativecommons.org/licenses/by-nc-nd/4.0/deed.es

Abstract

Introduction. The remnant of the omphalomesenteric duct is one of the rarest congenital malformation associated with a defect in the closure of the yolk sac. Its clinical manifestation in adulthood is uncommon and is related to multiple abdominal complications. The objective of this article was to present the case of a patient with intestinal obstruction secondary to the persistence of the omphalomesenteric duct.

Clinical case. The case of a 19-year-old male patient with symptoms of intestinal obstruction and tomographic findings that suggested a transition zone in thin intestinal loops, for which he was taken to surgery.

Results. In the exploratory laparoscopy, a fibrotic band was found firmly adhered to the small intestine, configuring an internal hernia, which caused intestinal obstruction and great dilation of the loops, so it was decided to convert to laparotomy. The structure described was resected without complications and the patient progressed satisfactorily. The pathology reported a remnant of the omphalomesenteric duct.

Conclusions. The persistence of the omphalomesenteric duct is an uncommon cause of intestinal obstruction in adult patients; however, it is important to keep it in mind within the differential diagnoses of intestinal obstruction and perform confirmatory histopathological studies.

Keywords: vitelline duct; intestinal obstruction; internal hernia; abdominal pain; adult; computed tomography.

Introducción

El conducto onfalomesentérico, también llamado conducto vitelino, es una estructura embrionaria vital que actúa como fuente principal de nutrición para el feto, junto con la arteria y la vena vitelina. Genera una conexión estructural entre el saco vitelino con el intestino medio embrionario durante el desarrollo fetal, y el cierre fisiológico ocurre de manera espontánea entre la quinta y la novena semanas de gestación, pasando a ser una banda fibrosa delgada que se oblitera y se separa del intestino [1,2].

Las fallas en su obliteración ocurren en el 2 % de la población, resultando en un espectro de anomalías donde el divertículo de Meckel es el más representativo, en casi un 67 % de los casos; además puede haber un conducto onfalomesentérico permeable, una banda de Meckel, un quiste onfalomesentérico, un seno umbilical, un pólipo umbilical o fístulas [3], las cuales se manifiestan con múltiples complicaciones abdominales, incluyendo obstrucción intestinal.

Aunque la obstrucción intestinal es una urgencia quirúrgica frecuente, el remanente del conducto onfalomesentérico como causa en pacientes adultos es un hallazgo excepcional [1,4,5]. El objetivo de este artículo fue presentar el caso de un paciente adulto joven, sin antecedentes quirúrgicos, con cuadro de obstrucción intestinal que requirió abordaje quirúrgico, con hallazgo patológico correspondiente a persistencia del conducto onfalomesentérico.

Caso clínico

Paciente masculino de 17 años, sin antecedentes de importancia, quien ingresó remitido al servicio de urgencias por cuadro clínico de dos días de evolución consistente en dolor abdominal, asociado a múltiples episodios eméticos de contenido gastrointestinal, ausencia de deposiciones y un único pico febril cuantificado. Al examen físico se encontró el paciente con signos vitales en rangos de normalidad, con disminución de ruidos intestinales y el abdomen levemente distendido, timpanismo y dolor a la palpación generalizada, de predominio en epigastrio, sin signos de irritación peritoneal. Los paraclínicos mostraron leucocitosis y neutrofilia, sin alteración en las otras líneas celulares o función renal, ni elevación de los reactantes de fase aguda.

Se tomó una radiografía de abdomen donde se observaron niveles hidroaéreos y ausencia de gas

distal. Ante la sospecha de obstrucción intestinal se inició manejo médico suspendiendo vía oral, con paso de sonda nasogástrica a libre drenaje y reposición hídrica. Se indicó estudio tomográfico de abdomen con doble medio de contraste, en donde se evidenció paso del medio de contraste hasta asas del íleon, asociado a dilatación del yeyuno e íleon proximal, con zona de transición a nivel del íleon distal y escaso líquido libre en fosa ilíaca derecha (Figura 1).

Ante el hallazgo de obstrucción intestinal en un abdomen sin antecedente quirúrgico se decidió llevar a cirugía. Inicialmente se hizo el abordaje por vía laparoscópica y se halló una banda fibrótica dependiente de una masa de consistencia cauchosa adherida firmemente a la pared abdominal y el íleon terminal (Figura 2), asociado a la presencia de adherencias hacia la cara anterior del mesenterio y gran dilatación retrógrada de asas intestinales, que dificultaba la movilización de las mismas. Entonces, se decidió convertir a laparotomía con separador circunferencial y se encontró la banda fibrótica y la masa ya descrita a 5 cm de la válvula ileocecal, adherida a la cara anterior del meso yeyunal a 160 cm del ángulo de Treitz, condicionando una hernia interna yeyuno-ileal, sin sufrimiento de asa (Figura 3).

Se liberaron las adherencias sin complicaciones y se resecó la banda fibrótica sin identificar continuidad con la luz intestinal. Se culminó con la exéresis de la pieza quirúrgica, la cual se envió a estudio de patología. El paciente tuvo evolución clínica favorable, con modulación del dolor y signos de tránsito intestinal, por lo que se dio egreso al segundo día postoperatorio. Asistió a la consulta de control con el reporte de patología que describía un quiste benigno compatible con remanente del conducto onfalomesentérico (Figura 4).

Discusión

La obstrucción intestinal es una emergencia quirúrgica común, cuyo diagnóstico temprano y la identificación de su etiología son esenciales para dar el tratamiento adecuado y oportuno. Las adherencias intestinales asociadas a una cirugía abdominal previa son la causa más común

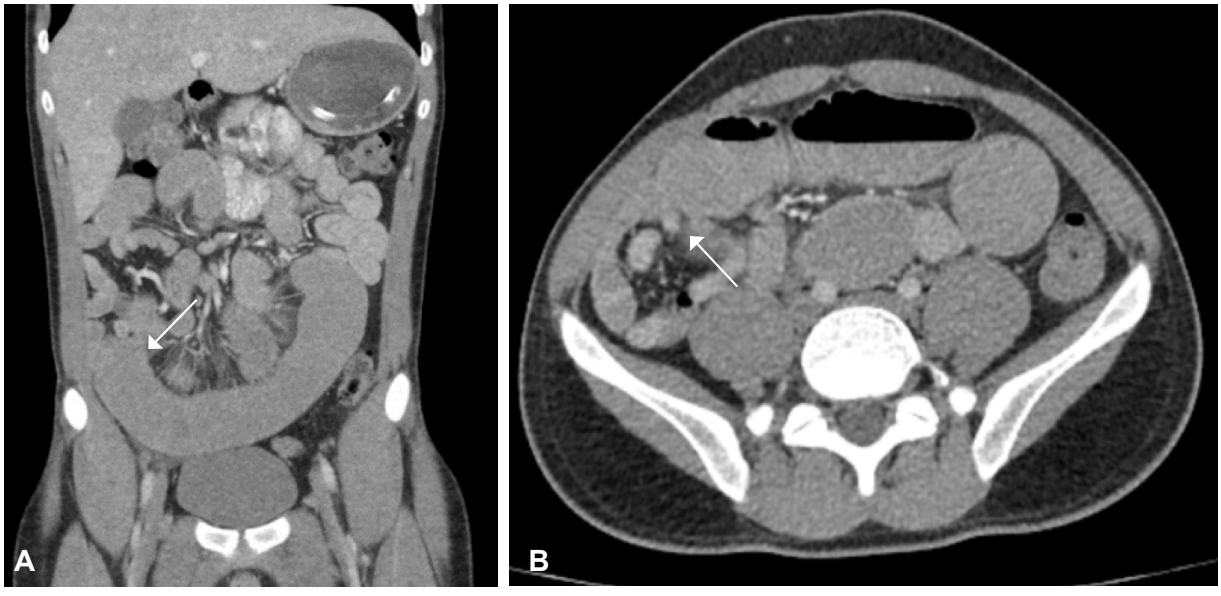

Figura 1. A. Tomografía abdominal corte coronal donde la zona de transición se señala con un flecha blanca; se aprecia también dilatación retrógrada de las asas intestinales. B. Corte axial en donde se observa gran distensión de asas delgadas, escaso líquido libre en la fosa iliaca derecha, cambios de estriación de la grasa del mesenterio del asa dilatada y una zona de transición señalada con una flecha blanca.
Fuente: los autores.

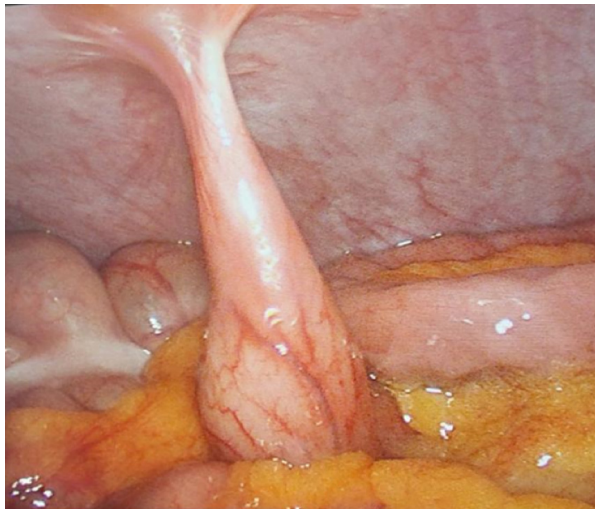

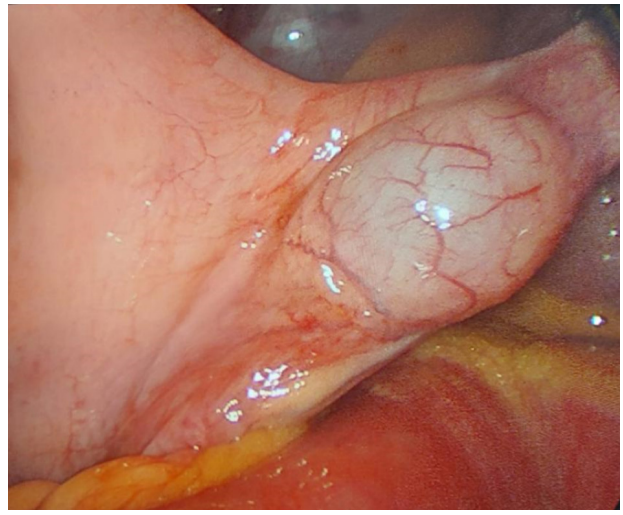

Figura 2. Hallazgo intraoperatorio en la laparoscopia exploratoria de una banda fibrótica o adherencia dependiente que unía la pared abdominal y el íleon terminal, además de una masa cauchosa que dependía de la banda fibrótica y se identificó tras disecar las adherencias. Dicha masa correspondía al quiste del conducto onfalomesentérico.
Fuente: fotografías tomadas por los autores.

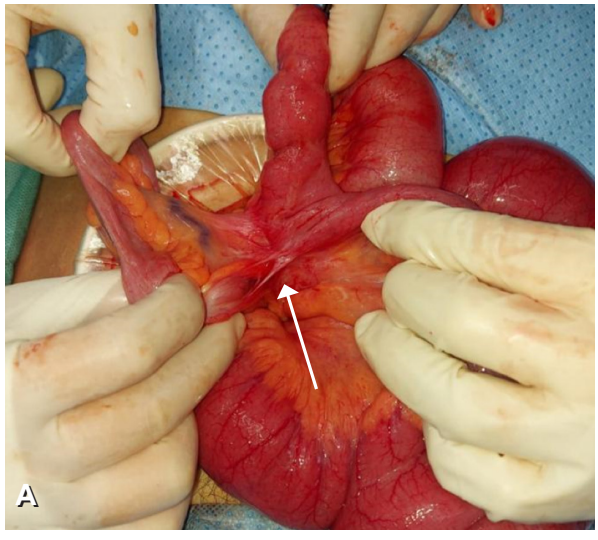

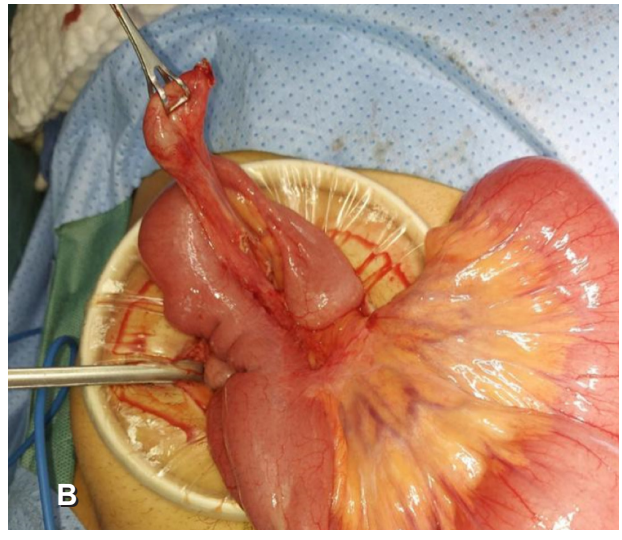

Figura 3. Hallazgo en la laparotomía. A. Se señalan con una flecha blanca las adherencias entre la masa cauchosa y la banda fibrótica con la cara mesentérica y parte del meso del yeyuno, lo que configuró la hernia interna. B. Tras la completa liberación de las adherencias y corrección de la hernia en asa cerrada, se señala con la pinza Babcock el quiste del remanente onfalomesentérico.
Fuente: fotografías tomadas por los autores.

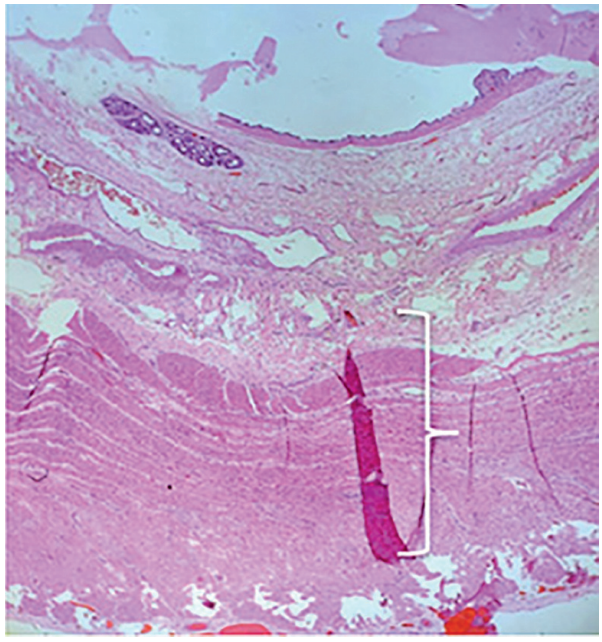

Figura 4. Lámina con tinción de hematoxilina y eosina en donde se evidencia el epitelio transicional con la pared muscular, lo que permitió la confirmación del diagnóstico. Escala x 20.
Fuente: los autores.

de obstrucción mecánica del intestino delgado, correspondiendo a casi el 75 % de los casos de obstrucción intestinal en adultos.

Otras causas que se presentan en menor frecuencia incluyen las hernias, neoplasias, enfermedad inflamatoria intestinal, tuberculosis e intususcepción, que corresponden entre el 2 y el 14 % de los casos. Aunque la obstrucción intestinal por persistencia del conducto onfalomesentérico es extremadamente rara y son muy pocos los casos descritos en la literatura, hace parte de las posibilidades diagnósticas en pacientes con obstrucción intestinal mecánica sin antecedentes quirúrgicos [6-8].

Son varios los mecanismos por los cuales un remanente del conducto onfalomesentérico persistente pueden generar obstrucción intestinal, como intususcepción, vólvulo o hernia interna (obstrucción de asa cerrada), como en el caso de nuestro paciente [6].

La manifestación sintomática de estas malformaciones es inusual, presentándose en solo el 40 % de los pacientes, los cuales corresponden en su mayoría a población pediátrica menor de los cuatro años, cuyos síntomas típicos son sangrado rectal, dolor abdominal agudo u obstrucción intestinal. En los adultos este tipo de malformaciones pasan desapercibidas y en general son asintomáticas, siendo escasos los reportes en la literatura de complicaciones secundarias a la persistencia del conducto onfalomesentérico [5,9].

Un porcentaje importante de los pacientes con obstrucción intestinal pueden recibir manejo médico de forma segura y eficaz, sin embargo, el tratamiento debe ser individualizado y el seguimiento estricto con el objetivo de evitar el estrangulamiento intestinal [10]. En nuestro caso, la ausencia de antecedentes quirúrgicos y los hallazgos tomográficos reforzaron la decisión de un manejo quirúrgico temprano, para evitar complicaciones y mejorar los resultados posoperatorios.

Vale la pena enfatizar que, al igual que en nuestro caso, el diagnóstico definitivo de esta entidad se hace gracias a los hallazgos histológicos, que permiten correlacionar los hallazgos imagenológicos e intraoperatorios [9].

Conclusión

Los remanentes del conducto onfalomesentérico sintomáticos son un amplio espectro de anomalías infrecuentes que se manifiestan principalmente en la edad pediátrica; sin embargo, como se demuestra en este caso, se debe tener presente dentro de las causas de obstrucción intestinal pues es su principal forma de presentación en adultos jóvenes sin antecedentes quirúrgicos. Es un diagnóstico diferencial importante, que no se debe olvidar, en donde el apoyo del estudio histopatológico es definitivo. La decisión de cirugía temprana, ya sea por abordaje laparoscópico o vía abierta, siempre apoyada en los hallazgos imagenológicos, puede ser diagnóstica y curativa, así como se demostró en nuestro caso, donde se dio un tratamiento adecuado y oportuno, sin complicaciones.

Cumplimiento de normas éticas

Consentimiento informado: Para la realización de este artículo, se contó con el consentimiento informado por parte del paciente, quien autorizó el uso de sus datos y la publicación de las fotografías. Así mismo, se contó con la aprobación por parte del comité de ética de la institución.

Conflictos de intereses: Los autores declararon que no existen conflictos de interés.

Uso de Inteligencia Artificial: Los autores declararon que no se utilizó ayuda de estas en ninguno de los procesos de revisión bibliográfica, redacción o corrección del artículo.

Fuentes de financiación: los autores declararon que no existió ningún tipo de financiación externa para la investigación.

Contribución de los autores

- Concepción y diseño del estudio: Tatiana Barragán-Briceño, Álvaro Javier Bayona-Daza, David Gómez-Garnica.
- Adquisición de datos: Tatiana Barragán-Briceño, Álvaro Javier Bayona-Daza, David Gómez-Garnica.
- Análisis e interpretación de datos: Tatiana Barragán-Briceño, Álvaro Javier Bayona-Daza, David Gómez-Garnica.
- Redacción del manuscrito: Tatiana Barragán-Briceño, Álvaro Javier Bayona-Daza, David Gómez-Garnica.
- Revisión crítica; Tatiana Barragán-Briceño, Álvaro Javier Bayona-Daza, David Gómez-Garnica.

Referencias

1 Güner A, Keçe C, Boz A, Kahraman I, Reis E. A rare cause of small bowel obstruction in adults: persistent omphalomesenteric duct. Ulus Travma Acil Cerrahi Derg. 2012;18:446–8. https://doi.org/10.5505/tjtes.2012.77609

2 Azhar M, Zamir N, Taqvi SR, Shaikh M. Spectrum of omphalomesenteric duct related anomalies and their surgical management in children. Cureus. 2021;13:e13898. https://doi.org/10.7759/cureus.13898

3 Suh SW, Choi YS, Lee SE, Kang H. Internal herniation due to an omphalomesenteric duct cyst in a 69-year-old man. Z Gastroenterol. 2015;53:1084-6. https://doi.org/10.1055/s-0035-1553340

4 Maheshwari V, Ramakrishnan TS, Trehan V. Persistent omphalomesenteric duct causing small bowel obstruction in an adult. Indian J Surg. 2013;75(Suppl 1):86-7. https://doi.org/10.1007/s12262-011-0358-7

5 Ouladsaiad M, Aballa N, Kamili EOEA, Fouraiji K. Unusual ileal anomalies associated with omphalomesenteric duct remnants. Afr J Paediatr Surg. 2017;14:32-3. https://doi.org/10.4103/ajps.AJPS_67_16

6 Markogiannakis H, Theodorou D, Toutouzas KG, Drimousis P, Panoussopoulos SG, Katsaragakis S. Persistent omphalomesenteric duct causing small bowel obstruction in an adult. World J Gastroenterol. 2007;13:2258-60. https://doi.org/10.3748/wjg.v13.i15.2258

7 Mwila PK, Odendaal AT, Ahmed OI, Kakudji BK. Congenital ileal-mesenteric fibrous band remnant of the vitelline artery causing small bowel obstruction in an adult female: a case report. Pan Afr Med J. 2022;41:269. https://doi.org/10.11604/pamj.2022.41.269.29624

8 Idrobo AA, Bastidas BE, Yasno LM, Vargas AL, Merchán-Galvis ÁM. Presentación y desenlace del manejo conservador en obstrucción intestinal por bridas en el Cauca. Rev Colomb Gastroenterol. 2020;35:447-54. https://doi.org/10.22516/25007440.517

9 Bahrami-Motlagh H, Sadeghi M, Amerifar M, Sabeti S, Rezaee SP, Peyvandi H. Concurrent omphalomesenteric duct cyst and ileal diverticulum causing small bowel obstruction; a case report. Int J Surg Case Rep. 2022;94:107004. https://doi.org/10.1016/j.ijscr.2022.107004

10 Williams SB, Greenspon J, Young HA, Orkin BA. Small bowel obstruction: conservative vs. surgical management. Dis Colon Rectum. 2005;48:1140-6. https://doi.org/10.1007/s10350-004-0882-7