

Lobectomía pulmonar por puerto único

MAURICIO VELÁSQUEZ¹, MARÍA ELENA VELÁSQUEZ²

Palabras clave: enfermedades pulmonares; procedimientos quirúrgicos mínimamente invasivos; cirugía torácica asistida por video; lobectomía; evolución clínica.

Resumen

La cirugía torácica asistida por video ha tenido un gran desarrollo en los últimos años en todo el mundo y, aunque en nuestro país no se cuenta con cifras al respecto, cada día se practican mas cirugías con esta técnica.

En este trabajo se presenta una serie de casos de lobectomías pulmonares practicadas por un solo puerto, lo cual contribuye aún mas al desarrollo de la cirugía torácica de mínima invasión y, además, muestra que los resultados son tan favorables como los de las practicadas por dos o tres puertos, lo que la convierten en una alternativa muy interesante de la cirugía torácica.

Introducción

En los últimos años se han visto grandes avances en la cirugía torácica asistida por video, llegando a practicarse procedimientos que antes se consideraban posibles únicamente con una técnica abierta. A pesar de este hecho y de que las ventajas de la cirugía toracoscópica han sido plenamente demostradas, esta técnica quirúrgica

no ha sido ampliamente practicada, llegando a menos del 20 % de las cirugías de resección pulmonar mayor en los Estados Unidos y menos del 10 % en Europa^{1,2}.

No se cuenta con una base de datos que informe el número de procedimientos practicados en nuestro país con estas técnicas, pero es cierto que poco a poco ha venido aumentando la experiencia de los cirujanos de tórax en este campo. Por lo tanto, se considera importante presentar los avances que se hayan podido hacer sobre las técnicas de mínima invasión en cirugía torácica. Por esta razón, en este trabajo se presenta una serie de casos de lobectomías pulmonares mediante toracosopia, con la particularidad de haber sido practicadas por un puerto único (figura 1), con el objetivo de mostrar cómo la depuración de una técnica quirúrgica redundante en grandes beneficios para los pacientes.

Materiales y métodos

Durante el período comprendido entre enero de 2011 y agosto de 2012, se diseñó un estudio prospectivo descriptivo, con el objetivo de presentar los resultados obtenidos en los pacientes sometidos a lobectomía pulmonar asistida por video a través de un solo puerto, en el que se incluyeron todos los pacientes mayores de 18 años con lobectomía pulmonar planeada para practicarse mediante toracosopia y que se hubiera hecho por un solo puerto.

Se excluyeron los pacientes en los que, por cualquier razón durante la cirugía, se hubiera tenido que “fabricar” otro puerto, así como aquellos que se hubieran tenido que convertir a cirugía abierta.

¹ Médico, cirujano de tórax, Fundación Valle del Lili, Cali, Colombia

² Médica, cirujana general, Fundación Valle del Lili, Cali, Colombia

Fecha de recibido: 15 de agosto de 2012

Fecha de aprobación: 1 de octubre de 2012

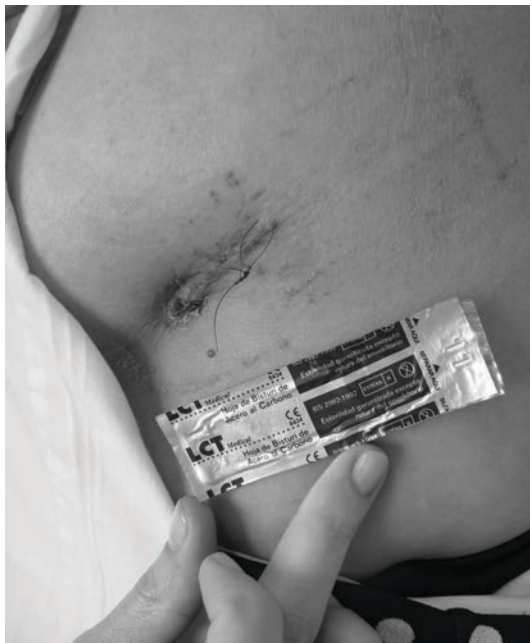

Figura 1. Abordaje quirúrgico para la lobectomía toracoscópica por un solo puerto, incisión de 40 mm

Se estudiaron variables demográficas y otras de interés, como el tiempo operatorio, la estancia hospitalaria, la duración del tubo de tórax, las complicaciones relacionadas con el procedimiento o con la enfermedad de base y la cantidad de ganglios extraídos en los casos de cáncer de pulmón.

La técnica empleada es similar a la descrita por Rocco³ y por González-Rivas⁴, y consiste en la intubación selectiva con tubo de doble luz asociado a catéter peridural para el manejo del dolor posoperatorio. El paciente se coloca en decúbito lateral y se hace una única incisión estandarizada en el quinto espacio intercostal entre la línea axilar anterior y la media, de 2 a 4 cm, a través de la cual se introducen la cámara y el instrumental necesario para el procedimiento. Una vez finalizada la cirugía, se coloca un tubo de tórax N° 28 que se fija con sutura no absorbible; posteriormente, se cierra un plano muscular y otro subcutáneo con material absorbible y, finalmente, la piel.

Para la recolección de los datos, se diseñó un instrumento en el que se mantenía la confidencialidad de los pacientes, por lo que no fue necesaria la obtención del consentimiento informado. Los datos se procesaron en el programa Excel[®] de Microsoft, con el cual se hizo el análisis estadístico utilizando las medidas de normalidad expresadas en promedios.

Resultados

Durante el período del estudio se operaron 13 pacientes, 7 mujeres y 6 hombres, con un promedio de edad de 54 años. Las variables preoperatorias se pueden observar en la tabla 1.

Se practicaron ocho lobectomías inferiores izquierdas, dos inferiores derechas, una lobectomía media, una superior derecha y una superior izquierda.

Los diagnósticos por los cuales se sometieron los pacientes a cirugía, se enumeran en la tabla 2 y se destacan tres pacientes por cáncer de pulmón, tres pacientes por secuelas de tuberculosis y dos pacientes por tumores pulmonares benignos.

En la tabla 3 se pueden observar los resultados operatorios. El paciente con secuelas de tuberculosis fue en el que se presentó el mayor sangrado secundario a la liberación de adherencias, procedimiento necesario para poder practicar la lobectomía. Otro paciente tuvo que ser llevado nuevamente a cirugía en el cuarto día posoperatorio por sangrado de una adherencia en el ápice pulmonar, lo que prolongó la estancia hospitalaria y, finalmente, otro paciente presentó un neumotórax

TABLA 1.

Datos demográficos de los pacientes sometidos a lobectomía toracoscópica unipuerto

Variable	Media	Rango
Edad	54	(18-79)
CVF	93	(64-115)
VEF1	90	(74-111)
VEF1/CVF	77	(66-84)
DLCO Adj Hb	61	(32-90)
DLCO Adj VA	79	(47-103)
VEF1ppo	70	(54-95)
DLCO ppo	62	(33-91)

CVF: capacidad vital forzada

VEF1: volumen espiratorio forzado en el primer segundo

DLCOAdjHb: difusión de monóxido de carbono ajustada a la hemoglobina

DLCOAdjVA: difusión de monóxido de carbono ajustada a la ventilación alveolar

VEF1ppo: volumen espiratorio forzado en el primer segundo, predicho posoperatorio

DLCOppo: difusión de monóxido de carbono, predicho posoperatorio

TABLA 2.
Diagnóstico posoperatorio de los pacientes sometidos a lobectomía toracoscópica unipuerto

Diagnóstico	n
Tumor fibroso solitario	1
Malformación pulmonar arterio-venosa	1
Secuestro pulmonar	1
Secuelas de tuberculosis	3
Cáncer de pulmón	3
Metástasis de cáncer renal	1
Leiomioma pulmonar	1
Pseudotumor inflamatorio	1
Infarto pulmonar	1
Total	13

TABLA 3.
Datos operatorios de los pacientes sometidos a lobectomía toracoscópica unipuerto

Variable	Media	(rango)
Duración de la cirugía (minutos)	155	(90-305)
Sangrado en la cirugía (ml)	290	(0-2500)
Estancia hospitalaria (días)	5	(3-10)

luego del retiro del tubo, lo cual también prolongó la estancia hospitalaria.

Es importante anotar que en los casos de tumores pulmonares también se hizo el vaciamiento ganglionar del mediastino con un promedio de 3 (2-4) estaciones ganglionares evaluadas y de 12 (9-18) ganglios extraídos.

Discusión

Las ventajas de la cirugía de tórax de mínima invasión (toracoscópica) para las resecciones pulmonares son: menos dolor posoperatorio, menor incidencia de complicaciones respiratorias y cardíacas, menor duración del tubo de tórax y menor estancia hospitalaria, cuando se compara con la cirugía abierta, sin que se hayan encontrado diferencias en los resultados oncológicos^{2,3,5}.

Es importante diferenciar la cirugía completamente toracoscópica (en la que a través de una cámara se visualiza el interior del hemitórax, y con instrumental se disecan y ligan las estructuras anatómicas con criterios oncológicos asociados al vaciamiento ganglionar rutinario) de algunas cirugías que son abiertas pero con asistencia de una cámara de video, con separación de las costillas, visualización a través del puerto utilitario y, en ocasiones, la utilización de la cámara únicamente como fuente de luz interna^{6,7}. En esta serie de casos, se utilizó un único puerto (figura 1) a través del cual se practicaron la cirugía y el vaciamiento ganglionar, sin utilizar separadores costales ni otras incisiones para la introducción de pinzas separadoras.

Rocco, *et al.*,^{8,9} publicaron su experiencia con la cirugía toracoscópica por puerto único en procedimientos diagnósticos y terapéuticos, pero sin incluir lobectomías.

Se encuentran recientemente publicaciones de procedimientos pulmonares por un puerto único en el grupo de González-Rivas, en España,^{4,10-12}, en las que se incluye un video demostrativo de los detalles y en el que se puede encontrar una técnica muy similar a la utilizada en nuestros casos.

Aunque algunos autores han expresado sus dudas con respecto a la cirugía por puerto único¹³, en la actualidad, al igual que en los reportes de González, *et al.*^{4,10-12}, creemos que esta técnica debe iniciarse con lobectomías inferiores, como es el caso de los autores que en una publicación previa mostraron la experiencia inicial con lobectomías inferiores izquierdas, con buenos resultados¹⁴, y una vez se tenga experiencia, se puede progresar a lobectomías superiores, puesto que aunque la disección del hilio pulmonar se puede hacer por un solo puerto, el paso de las suturas mecánicas es un poco más complejo y se requiere de una mayor destreza. Por lo tanto, estas cirugías se facilitan para los cirujanos que se han entrenado en los procedimientos que se practican por dos puertos con la técnica descrita por Burfeind y D'Amico⁷.

Las ventajas encontradas con esta técnica quirúrgica (tablas 1 y 3), incluyen una recuperación más rápida con un egreso hospitalario más temprano (a excepción de dos pacientes que presentaron complicaciones y en quienes se prolongó la estancia hospitalaria, datos que se incluyeron en el análisis, con sangrado, duración de la cirugía, número de estaciones ganglionares y número de ganglios extraídos no diferentes a los de las lobecto-

mías toroscópicas por dos o tres puertos o los de las lobectomías por toracotomía, y similar a lo reportado en la literatura científica^{3,15-17}. Además, el resultado del abordaje quirúrgico (figura 2), prueba que puede ser estéticamente superior a los otros tipos de abordaje.

En conclusión, se ha demostrado que la lobectomía pulmonar por un solo puerto es una buena alternativa quirúrgica, segura, con una menor invasión del paciente y con resultados comparables a los de las lobectomías toroscópicas con dos o tres puertos.

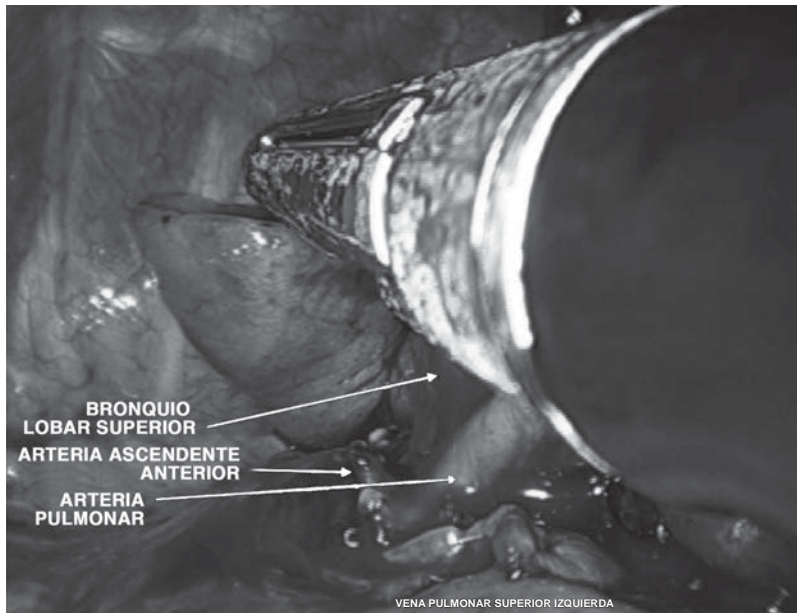


Figura 2. Cirugía en la que se observa el proceso de disección del bronquio en una lobectomía superior izquierda, en la que desde el mismo puerto ingresan los instrumentos y la cámara. Se detallan las estructuras ya ligadas: vena pulmonar superior izquierda y la arteria ascendente anterior.

Single port video-assisted thoracoscopic pulmonary lobectomy

Abstract

Video-assisted Thoracic Surgery (VATS) is becoming more popular around the world. Although in our country there isn't data about this technique, VATS is more frequently used day after day. This paper describes series of patients who underwent single port-access pulmonary lobectomy. This case series contribute to the development of VATS by showing that the results are as favorable as they are with double or triple port-access surgery and makes single port-access pulmonary lobectomy an interesting option for thoracic surgeons.

Key words: lung diseases; surgical procedures, minimally invasive; thoracic surgery, video-assisted; lobectomy; clinical evolution.

Referencias

1. Florez R, Park B, Dycoco J, Aronova A, Hirth Y, Rizk N, *et al.* Lobectomy by video-assisted thoracic surgery (VATS) versus thoracotomy for lung cancer. *J Thorac Cardiovasc Surg.* 2009;138:11-8.
2. Villamizar N, Darrabie M, Burfeind W, Petersen R, Onaitis M, Toloza E, *et al.* Thoracoscopic lobectomy is associated with lower morbidity compared with thoracotomy. *J Thorac Cardiovasc Surg.* 2009;138:419-25.
3. González-Rivas D, Paradela M, Fieira E, Velasco C. Single-incision video-assisted thoracoscopic lobectomy: Initial results. *J Thorac Cardiovasc Surg.* 2011;143:745-7.
4. Onaitis M, Petersen R, Balderson S, Toloza E, Burfeind W, Harpole D, *et al.* Thoracoscopic lobectomy is a safe and versatile procedure: Experience with 500 consecutive patients. *Ann Surg.* 2006;244:420-5.
5. Paul S, Altorki N, Sheng S, Lee P, Harpole D, Onaitis M, *et al.* Thoracoscopic lobectomy is associated with lower morbidity than open lobectomy: A propensity-matched analysis from the STS database. *J Thorac Cardiovasc Surg.* 2010;139:366-78.
6. Flores R. Video-assisted thoracic surgery (VATS) lobectomy: Focus on technique. *World J Surg.* 2010;34:616-20.
7. Burfeind W, D'Amico T. Thoracoscopic lobectomy. Operative techniques. *J Thorac Cardiovasc Surg.* 2004;9:98-114.
8. Rocco G, Martin-Ucar A, Passera E. Uniportal VATS wedge pulmonary resections. *Ann Thorac Surg.* 2004;77:726-8.
9. Rocco G, Khalil M, Jutley R. Uniportal video-assisted thoracoscopic surgery wedge lung biopsy in the diagnosis of interstitial lung diseases. *J Thorac Cardiovasc Surg.* 2005;129:947-8.
10. González D, Delgado M, Oaradeka M, Fernández R. Uni-incisional video-assisted thoracoscopic left lower lobectomy in a patient with an incomplete fissure. *Innovat Technol Techniq Cardiothorac Vasc Surg.* 2011;6:45-47.
11. González D, Paradela M, García J, de la Torre M. Single-port video-assisted thoracoscopic lobectomy. *Interact Cardiovasc Thorac Surg.* 2011;12:514-5.
12. González D, de la Torre M, Paradela M, Fernández R, Delgado M, Garcia J, *et al.* Video-assisted thoracic surgery lobectomy: 3-year initial experience with 200 cases. *Eur J Cardiothorac Surg.* 2011;40:e21-8.
13. Zundel N. Del clasicismo al minimalismo y al impresionismo, ¿qué nos espera? *Rev Colomb Cir.* 2010;25:184-94.
14. Velásquez M, Velásquez M: Lobectomía pulmonar por puerto único: serie de casos. *Rev Colomb Neumol.* 2011;23:60-3.
15. Salati M, Brunelli A, Rocco G. Uniportal video-assisted thoracic surgery for diagnosis and treatment of intrathoracic conditions. *Thoracic Surg Clin.* 2008;18:305-10.
16. Amer K. Thoracoscopic mediastinal lymph node dissection for lung cancer. *Semin Thorac Cardiovasc Surg.* 2012;24:74-8.
17. Watanabe A, Nakazawa J, Miyajin M, Harada R, Nakashima S, Mawatari T, *et al.* Thoracoscopic mediastinal lymph node dissection for lung cancer. *Semin Thorac Cardiovasc Surg.* 2012;24:68-73.

Correspondencia: Mauricio Velásquez, MD

Correo electrónico: mauriciovelasq@yahoo.com

Cali, Colombia