Rev Colomb Cir. 2024;39:799-805
https://doi.org/10.30944/20117582.2371

PRESENTACIÓN DE CASO

Pseudoquiste esplénico espontáneo: Enfoque diagnóstico y terapéutico. Reporte de un caso

Spontaneous splenic pseudocyst: Diagnostic and therapeutic approach. A case report

William Salamanca, MD[1], Óscar Luis Padrón-Pardo, MD[1],
Carolina Riscanevo-Bobadilla, MD[2], Paulo Saavedra, MD[2], Juliana Castillo[3]

1 Departamento de Cirugía General, Clínica Universitaria Colombia, Colsanitas, Bogotá, D.C., Colombia.
2 Programa de Especialización en Cirugía general, Fundación Universitaria Sanitas, Bogotá, D.C., Colombia.
3 Facultad de Medicina, Universidad Cooperativa, Pasto, Colombia.

Resumen

Introducción. Los quistes esplénicos son entidades anatómicas y clínicas poco frecuentes, con una incidencia aproximada de 0,07 %. Se clasifican como quistes esplénicos primarios, que contienen revestimiento epitelial y se subdividen en parasitarios y no parasitarios según su etiología, y quistes secundarios, que no poseen revestimiento epitelial en la luz quística y suelen ser el resultado de un traumatismo abdominal. Por lo general, son asintomáticos y se pueden encontrar de manera incidental durante estudios de imagen o en cirugía. Los síntomas están relacionados con el tamaño de los quistes. El tratamiento ideal es la resección quirúrgica, que puede ser total o parcial.

Caso clínico. Paciente femenina de 23 años, sin antecedentes de trauma, con dolor abdominal intermitente, de varios meses de evolución. En los estudios imagenológicos se identificó un pseudoquiste esplénico gigante. Fue tratada mediante esplenectomía total por laparoscopia, sin complicaciones quirúrgicas.

Resultados. Tuvo una adecuada evolución postoperatoria.

Conclusión. El diagnóstico de quiste esplénico se realiza mediante estudios imagenológicos y se confirma con el análisis histopatológico. La esplenectomía total ha sido el tratamiento tradicional; sin embargo, ahora mediante la implementación de abordajes mínimamente invasivos, se prefiere la esplenectomía parcial, con el fin de preservar tejido esplénico y su función inmunológica.

Palabras claves: bazo; enfermedades del bazo; quiste; esplenomegalia; esplenectomía.

Fecha de recibido: 24/07/2023 - Fecha de aceptación: 24/09/2023 - Publicación en línea: 17/01/2024
Correspondencia: Angie Carolina Riscanevo, Calle 23 # 66-46, Departamento de Cirugía General, Fundación Universitaria Sanitas, Clínica Universitaria Colombia, Bogotá, D.C., Colombia. Teléfono: 319 3186513.
Dirección electrónica: caroriscanevo@unisanitas.edu.co caroriscanevo@gmail.com
Citar como: Salamanca W, Padrón-Pardo OL, Riscanevo-Bobadilla C, Saavedra P, Castillo J. Pseudoquiste esplénico espontáneo: Enfoque diagnóstico y terapéutico. Reporte de un caso. Rev Colomb Cir. 2024;39:799-805. https://doi.org/10.30944/20117582.2371
Este es un artículo de acceso abierto bajo una Licencia Creative Commons - BY-NC-ND https://creativecommons.org/licenses/by-nc-nd/4.0/deed.es

Abstract

Introduction. Splenic cysts are rare anatomical and clinical entities, with an approximate incidence of 0.07%. They are classified as primary splenic cysts, which contain epithelial lining and are subdivided into parasitic and non-parasitic depending on their etiology, and the secondary splenic cysts, which do not have an epithelial lining in the cystic lumen and are usually the result of abdominal trauma. They are usually asymptomatic and can be found incidentally during imaging studies or in surgery. The symptoms are related to the size of the cysts. The ideal treatment is surgical resection, which can be total or partial.

Clinical case. A 23-year-old female patient, with no history of trauma, with intermittent abdominal pain, lasting several months. Imaging studies identified a giant splenic pseudocyst. She was treated by total laparoscopic splenectomy, without surgical complications.

Results. She had an adequate postoperative evolution.

Conclusion. The diagnosis of splenic cyst is made through imaging studies and confirmed with histopathological analysis. Total splenectomy has been the traditional treatment; however, now through the implementation of minimally invasive approaches, partial splenectomy is preferred, in order to preserve splenic tissue and its immunological function.

Keywords: spleen; splenic diseases; cyst; splenomegaly; splenectomy.

Introducción

Los quistes esplénicos son entidades poco frecuentes en la práctica quirúrgica y se ha estimado una prevalencia alrededor del 0,07 %. El primer caso fue reportado por Andral en 1929 y, a la fecha se han reportado menos de 1000 casos [1].

Dentro de su espectro de presentación, se clasifican como parasitarios o no parasitarios. Los quistes parasitarios generalmente se observan en áreas endémicas y son causados por infestación de *Echinococcus granulosus*[1]. Los quistes no parasitarios se pueden catalogar en verdaderos o falsos; los quistes verdaderos son aquellos que tienen revestimiento epitelial, mientras que los falsos o pseudoquistes son aquellos que carecen de revestimiento epitelial [2]. Dentro del espectro etiológico los quistes esplénicos pueden ser congénitos, traumáticos, neoplásicos o degenerativos [2].

Los quistes esplénicos son asintomáticos hasta en un 30 a 60 % y se pueden encontrar de manera incidental durante estudios imagenológicos o en cirugía [2]. Los síntomas son inespecíficos e incluyen manifestaciones secundarias al efecto de masa, con dolor, náuseas, vómitos, síntomas respiratorios o urinarios [3]. Ocasionalmente se presentan complicaciones como infección, ruptura o hemorragia.

Con la implementación de imágenes diagnósticas como la ultrasonografía y la tomografía computarizada ha mejorado el enfoque diagnóstico, logrando caracterizar la lesión quística, su morfología, la naturaleza del líquido, la ubicación exacta y su relación con las estructuras adyacente, en ausencia de traumatismo previo, infección o exposición a hidatidosis. Sin embargo, es fundamental el estudio histopatológico con la inmunotinción para llegar a un diagnóstico definitivo [3].

El tratamiento quirúrgico de los quistes y pseudoquistes esplénicos está indicado para aquellos que son sintomáticos o con tamaño mayor a 5 cm (considerados como gigantes). Antes el abordaje quirúrgico consistía en la realización de laparotomía, pero con el advenimiento de la laparoscopia se ha optado por procedimientos menos invasivos, con resecciones parciales, permitiendo preservar la función esplénica, evitando las complicaciones relacionadas con la esplenectomía total. Aún se considera que el manejo debe ser la esplenectomía total en aquellos casos en los que el quiste esplénico es muy grande y cubre casi completamente el parénquima del órgano o compromete el hilio esplénico, y en aquellos pacientes con quistes múltiples [3,4].

El objetivo de este artículo fue describir el caso de una paciente de 23 años de edad, con molestias abdominales de varios meses de evolución debido al efecto compresivo de un quiste esplénico verdadero no parasitario gigante.

Caso clínico

Mujer de 23 años de edad, sin antecedentes de importancia, quien acudió a urgencias por cuadro clínico de 8 días de evolución de dolor abdominal, predominante en flanco izquierdo e irradiado a región dorsal izquierda, de intensidad 8/10 en escala análoga del dolor, asociado a náuseas y episodios eméticos; refería pérdida de peso de 6 kg en 2 meses. Al examen físico se encontró esplenomegalia y dolor a la palpación de hemiabdomen izquierdo.

Los marcadores tumorales fueron negativos, el hemograma y las pruebas de función renal normales. Se realizaron estudios imagenológicos y en la ecografía renal se observó una lesión localizada hacia el hilio esplénico, en íntimo contacto con el riñón izquierdo, de componente sólido y quístico, septos finos internos, de aproximadamente 120 x 146 mm.

Se consideró ampliación de estudios con tomografía de abdomen contrastada, que mostró una lesión quística multiloculada de paredes y septos gruesos, en el polo superior del bazo, de carácter inespecífico, de 11,6 x 10 x 10,6 cm, que no realzaba con el medio de contraste, con relación a quiste esplénico, que desplazaba las estructuras vecinas (Figura 1). La endoscopia de vías digestivas altas y la colonoscopia fueron normales.

Teniendo en cuenta los hallazgos imagenológicos asociados a la sintomatología, se indicó esplenectomía total por laparoscopia, previo esquema de vacunación. La cirugía fue realizada bajo anestesia general. El quiste fue fácilmente accesible ya que no se encontraba adherido a las estructuras vecinas, y adicionalmente se identificó un bazo accesorio en el ligamento gastrocólico.

Durante el análisis del espécimen quirúrgico (Figura 2), el parénquima esplénico se encontró completamente deformado por una formación quística uniloculada de 11 x 9,5 cm, con una pared de hasta 0,6 cm y ocupada por material friable de color café; el escaso parénquima esplénico era de aspecto usual y color violáceo; macroscópicamente no fue posible establecer su permeabilidad.

La paciente tuvo una buena evolución y egresó a las 48 horas. Los hallazgos de histopatología fueron una lesión conformada por pared de tejido fibroso denso sin revestimiento epitelial y múltiples

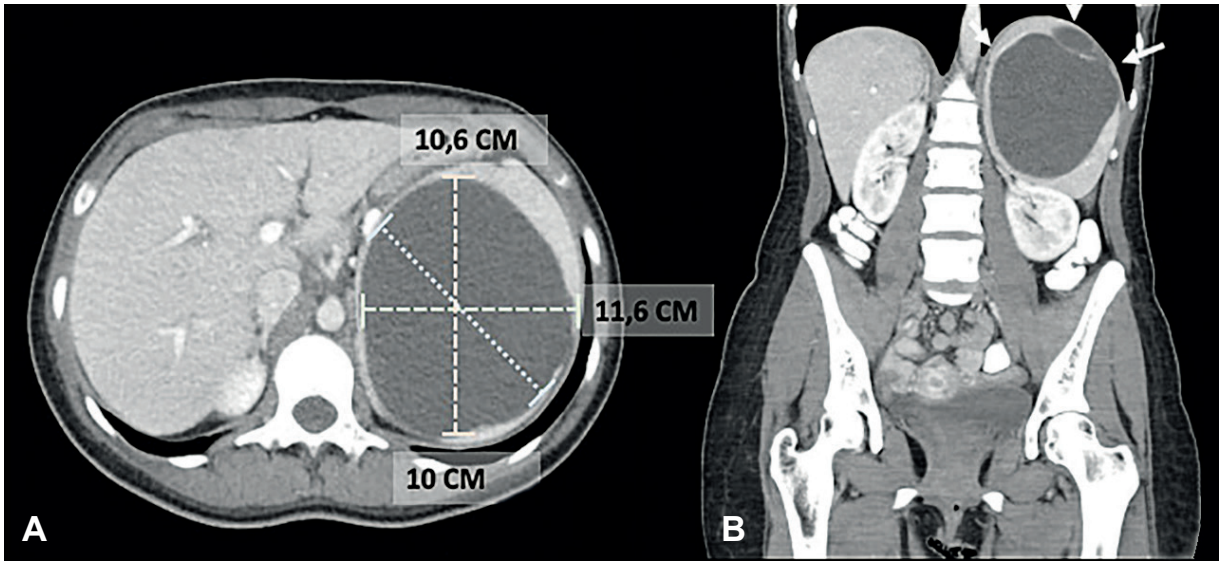

Figura 1. Tomografía de abdomen contrastada. A. Corte coronal. B. Corte axial. Lesión quística multiloculada, de paredes y septos gruesos, en el polo superior del bazo, de carácter inespecífico. El quiste de mayor tamaño mide más de 10 cm y no realza con el medio de contraste. Fuente: fotografía tomada por los autores.

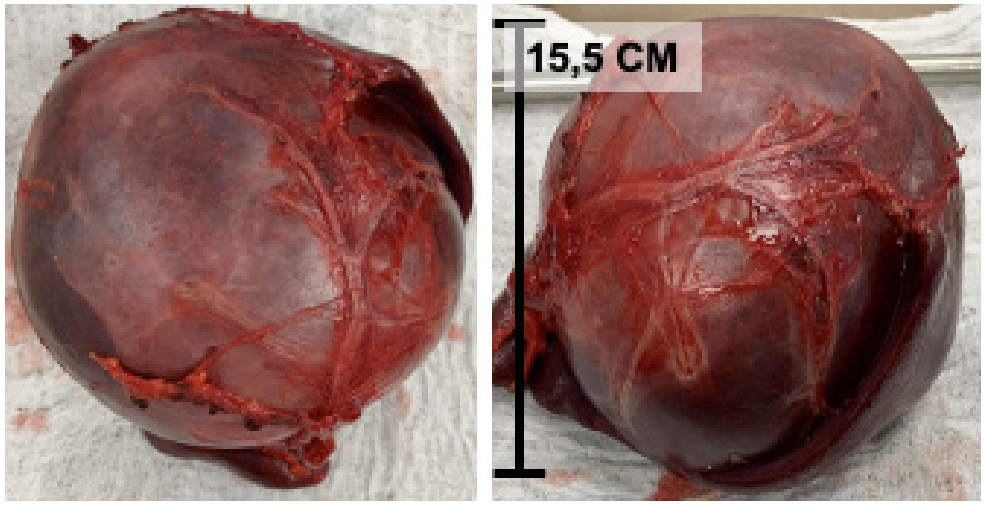

Figura 2. Imágenes intraoperatorias de la lesión quística que ocupa la mayor parte del tejido esplénico. Peso: 531 gramos. Dimensiones 15,5 x 12,4 x 9,5 cm. Superficie externa lisa e irregular, color café y violáceo. Fuente: fotografía tomada por los autores.

focos de calcificación distrófica, que contiene restos hemáticos y necróticos; el parénquima esplénico residual era de características usuales. Se confirmó entonces la sospecha diagnóstica preoperatoria de quiste esplénico no parasitario secundario. Durante el seguimiento, a los 48 meses continúa asintomática, sin hallazgos que sugieran recidiva.

Discusión

Los quistes esplénicos son entidades anatomopatológicas inusuales en la práctica quirúrgica diaria. Se clasifican en primarios (verdaderos) o secundarios (falsos), diferenciándose por la presencia o no de revestimiento epitelial, que consiste en células planas, cuboidales, cilíndricos o de tipo escamoso [4]. Los quistes verdaderos del bazo son muy raros e incluyen quistes epidermoides y dermoides, hemangiomas quísticos y linfangiomas quísticos. Los pseudoquistes son mucho más frecuentes y pueden ser postraumáticos (hemorrágicos o serosos), degenerativos (por infarto) o inflamatorios [1-3] (Figura 3).

El diagnóstico de los quistes esplénicos es en su mayoría incidental, ya que hasta el 30-60 % son asintomáticos [4]. Las herramientas diagnósticas imagenológicas incluyen el ultrasonido, la tomografía computarizada (TC) y la resonancia magnética (RMN), aunque también pueden detectarse mediante hallazgos inespecíficos de calcificaciones en una radiografía. Una ecografía abdominal permite determinar la naturaleza del contenido del quiste, presencia de calcificaciones, tabiques y la regularidad de la pared quística. La TC de abdomen y la RMN de abdomen permiten evaluar la morfología, la presencia de componente sólido, la localización del bazo, la posición del quiste, la presencia de calcificaciones, el plano de clivaje y la relación del quiste con las estructuras adyacentes. También nos permiten identificar aquellos que se benefician del manejo quirúrgico y su localización [5]. Los quistes verdaderos y los quistes falsos suelen ser indistinguibles en los estudios de imagen, por lo tanto, el estándar de oro para el diagnóstico clínico es el análisis histopatológico.

Los quistes que son sintomáticos pueden presentarse con síntomas como náuseas, vómito, dolor abdominal, dolor torácico, disfagia o disnea, secundario a la distensión de la cápsula esplénica o la ocupación de espacio dentro de la cavidad abdominal [6]. Se han informado complicaciones graves en pseudoquistes esplénicos de mayor tamaño (> 5 cm), como ruptura espontánea, hemorragia o peritonitis [7].

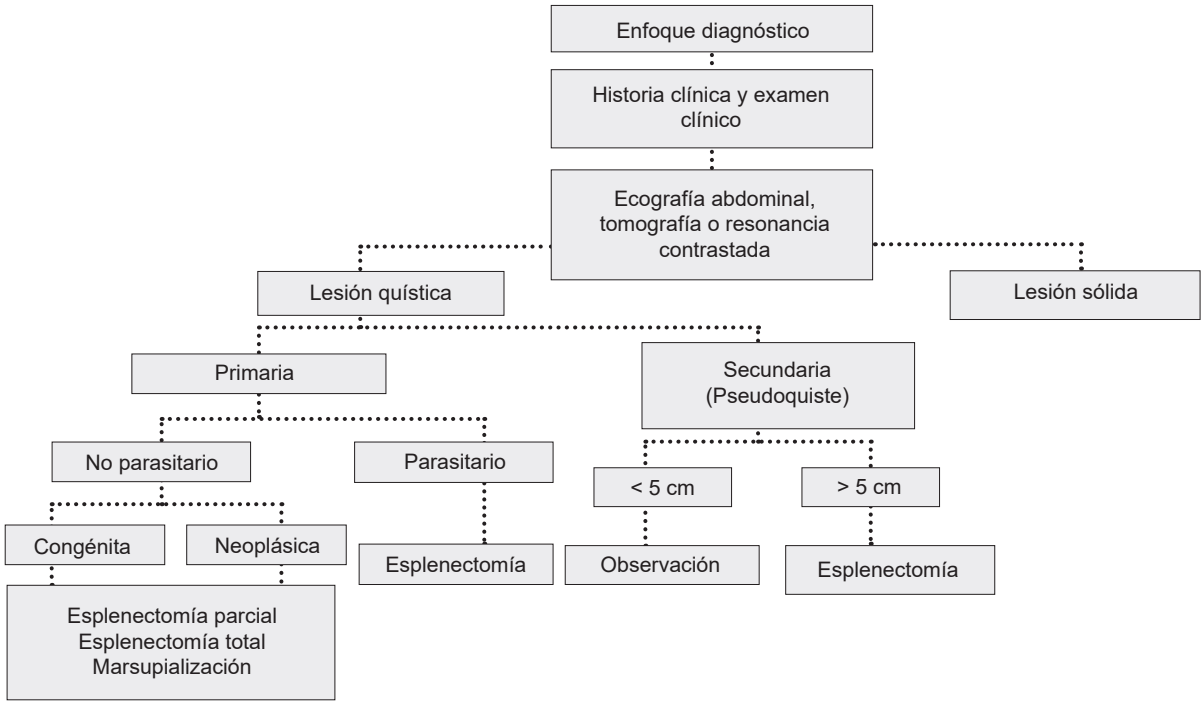

Figura 3. Algoritmo para el estudio, diagnóstico y manejo de lesiones esplénicas sólidas y quísticas [4]. Fuente: Elaboración propia de los autores.

Nuestra paciente desarrolló síntomas debido al tamaño del quiste esplénico y su historial médico no reveló información significativa que condujera a su etiología. El diagnóstico se realizó teniendo en cuenta los hallazgos en la tomografía de abdomen. Los exámenes hematológicos, bioquímicos y serológicos estaban dentro de los límites normales, lo que indica una naturaleza no parasitaria del quiste esplénico.

El abordaje tradicional de los quistes esplénicos ha sido la esplenectomía total por vía abierta, sin embargo, actualmente ha sido reemplazada por los abordajes mínimamente invasivos, que permiten la preservación del parénquima esplénico. Estos cambios en el enfoque terapéutico son el resultado del reconocimiento de la función reticuloendotelial y hematopoyética del bazo, y que su ausencia deja al paciente asplénico con potencial de inmunosusceptibilidad y trombocitosis [5-6].

La técnica quirúrgica debe elegirse en función de la localización del quiste en el bazo, el tamaño, la ocupación del parénquima esplénico y las comorbilidades del paciente. Los procedimientos laparoscópicos descritos que permiten la preservación del parénquima esplénico incluyen la esplenectomía parcial, drenaje del quiste, destechado, decapsulación y cistectomía [7].

Se han comparado la decapsulación laparoscópica y el destechamiento encontrando tasas de recurrencia hasta del 42,9 % en la primera en comparación con el 0 % después del destechamiento, por lo que se ha considerado la decapsulación como un procedimiento seguro y efectivo como tratamiento inicial de quistes esplénicos grandes sintomáticos. El destechamiento se ha indicado en los quistes esplénicos ubicados lejos de los órganos adyacentes, cuando se sospecha un pseudoquiste por el antecedente de traumatismo o en pacientes de edad avanzada con multiples comorbilidades [7,8]. La plicatura de los bordes de la pared del quiste evita que las paredes del quiste se adhieran y lleven a recurrencia, además, permi-

te controlar el sangrado del lecho quirurgico. No obstante, se ha reportado una tasa de recurrencia hasta de un 64 % al año, a pesar de la realización de procedimientos para tratar la cavidad residual, como coagulación con argón o parche de epiplón [8-9].

El drenaje percutáneo, con o sin infusión de sustancias esclerosantes, es seguro, sin embargo, se ha asociado con una alta tasa de recurrencia, no ofrece como resultado un control a largo plazo y puede influir en la necesidad posterior de esplenectomía total [10-11]. La esplenectomía parcial parece ser un procedimiento seguro si se conserva al menos el 25 % del parénquima esplénico; permite la eliminación completa del quiste, con menor probabilidad de recurrencia del quiste y la preservación de las funciones del bazo a largo plazo [12-15]. La esplenectomía total se reserva para los casos en los que no se puede extirpar el quiste, el quiste compromete el hilio, existen múltiples quistes esplénicos o el quiste reemplaza la mayor parte del tejido esplénico [16-17].

En nuestra paciente se realizó esplenectomía total por la localización, el tamaño del quiste y el compromiso de más del 80 % del tejido esplénico. El examen histopatológico confirmó el diagnóstico de pseudoquiste esplénico grande. En la literatura médica, el manejo de los quistes esplénicos es aún un tema de debate, teniendo en cuenta que es una entidad clínica poco frecuente y faltan estudios que permitan establecer una estrategia de manejo estandarizada.

Conclusiones

Los quistes esplénicos son entidades clínicas poco frecuentes. En su gran mayoría pueden ser asintomáticos o presentar clínica de acuerdo con el tamaño y la localización. La evaluación preoperatoria con estudios imagenológicos permite el abordaje diagnóstico y la identificación de las relaciones anatómicas facilita una adecuada planeación quirúrgica, con el objetivo de brindar un manejo individualizado para cada paciente. Dentro del espectro para el tratamiento, la esplenectomía parcial ayuda a aliviar los síntomas, evitando la recurrencia y preservando las funciones inmunológicas del bazo. La esplenectomía total se reserva para los casos en los que no es posible preservar el parénquima esplénico por la localización, compromiso del hilio o invasión a estructuras adyacentes.

Cumplimiento de normas éticas

Consentimiento informado: La paciente dio su consentimiento informado para la publicación de este caso y las imágenes relacionadas.

Conflictos de intereses: Los autores declararon que no tienen conflictos de intereses.

Uso de inteligencia artificial: No se utilizó inteligencia artificial durante el abordaje del caso clínico de la paciente ni la producción de este artículo.

Fuentes de financiación: Esta investigación no recibió ninguna subvención específica de agencias de financiación en los sectores público, comercial o sin fines de lucro.

Contribución de los autores

- Concepción y diseño del estudio: William Salamanca, Oscar Luis Padrón, Carolina Riscanevo, Paulo Saavedra y Juliana Castillo.
- Adquisición de los datos: William Salamanca, Oscar Luis Padrón, Carolina Riscanevo, Paulo Saavedra y Juliana Castillo.
- Análisis e interpretación de datos del manuscritos: William Salamanca, Oscar Luis Padrón, Carolina Riscanevo, Paulo Saavedra y Juliana Castillo.
- Análisis e interpretación de los datos: William Salamanca, Oscar Luis Padrón, Carolina Riscanevo, Paulo Saavedra y Juliana Castillo.
- Redacción del manuscrito: Carolina Riscanevo y Paulo Saavedra.
- Revisión crítica del contenido y aprobación final del manuscrito: William Salamanca, Oscar Luis Padrón, Carolina Riscanevo, Paulo Saavedra y Juliana Castillo.

Referencias

1 Feng Y, Qi X, Jin Y, Yu Y, Geng H, Li J. Giant splenic pseudocyst: a case report and literature review. Austin J Clin Case Rep. 2019;6:1145.

2 Rodríguez E, Silva JM, Astani SA. Giant splenic pseudocyst. Applied radiology. 2017:40-2.

3 Şenol M, Özdemir H, Şahiner IT, Özdemir ZÜ. Non-trau-

matic pseudocyst of the spleen: A case report. Kafkas J Med Sci Kafkas J Med Sci. 2014;4:79-83. https://doi.org/10.5505/kjms.2014.24008

4 Alhaddad B, Hussain AA, Al Rawi H, Al Saady RM. Large expanding splenic pseudocyst: A case report and review of literature. Int J Surg Case Rep. 2021;86:106317. https://doi.org/10.1016/j.ijscr.2021.106317

5 Rana APS, Kaur M, Singh P, Malhotra S, Kuka AS. Splenic epidermoid cyst - A rare entity. J Clin Diagn Res. 2014;8:175-6. https://doi.org/10.7860/JCDR/2014/6901.4050

6 Senn AS, Bauer RC, Heigl A, Rosenberg R. 23-year old man with a long history of abdominal pain, nausea and vomiting: Case report of a splenic cyst. Int J Surg Case Rep. 2022;93:106991. https://doi.org/10.1016/j.ijscr.2022.106991

7 Ingle SB, Hinge CR, Patrike S. Epithelial cysts of the spleen: A minireview. World J Gastroenterol. 2014; 20:13899-903. https://doi.org/10.3748/wjg.v20.i38.13899

8 Chin EH, Shapiro R, Hazzan D, Katz LB, Salky B. A ten-year experience with laparoscopic treatment of splenic cysts. JSLS. 2007;11:20-3.

9 Schier F, Waag KL, Ure B. Laparoscopic unroofing of splenic cysts results in a high rate of recurrences. J Pediatr Surg. 2007;42:1860-3. https://doi.org/10.1016/j.jpedsurg.2007.07.012

10 Palanivelu C, Rangarajan M, Madankumar MV, John SJ. Laparoscopic internal marsupializaton for large nonparasitic splenic cysts: Effective organ-preserving technique. World J Surg. 2008;32:20-5. https://doi.org/10.1007/s00268-007-9258-1

11 Szczepanik AB. [Partial splenectomy for splenic cyst-fifteen years follow-up of surgical treatment]. Pol Merkur Lekarski. 2008;24:254-6.

12 Moir C, Guttman F, Jequier S, Sonnino R, Youssef S. Splenic cysts: aspiration, sclerosis, or resection. J Pediatr Surg. 1989;24:646-8. https://doi.org/10.1016/s0022-3468(89)80711-0

13 Ravera M, Cocozza E. Post traumatic pseudocyst of the spleen: case report on a conservative management through percutaneous drainage. G Chir. 1999; 20:471-3.

14 Liew SH, Clements WD, Wilson BG. Splenic conservation in the management of large splenic cysts: case report and literature review. J R Coll Surg Edinb. 1997;42:135-7.

15 Iimuro Y, Okada T, Sueoka H, Hai S, Kondo Y, Suzumura K, Fujimoto J. Laparoscopic management of giant splenic true cyst with partial splenectomy: A case report. Asian J Endosc Surg. 2013;6:226-30. https://doi.org/10.1111/ases.12024

16 Szczepanik AB, Meissner AJ. Partial splenectomy in the management of nonparasitic splenic cysts. World J Surg. 2009;33:852-6. https://doi.org/10.1007/s00268-008-9868-2

17 Gutiérrez-Sánchez JO, Vélez-Vargas DR, Pineda-Bolívar PA. Quistes esplénicos no parasitarios. Rev Colomb Cir. 2007;22:180-5.