

## PRESENTACIÓN DE CASO

# Carcinoma escamoso variedad sarcomatoide de lengua. Reporte de caso

## Sarcomatoid variant squamous cell carcinoma of the tongue. Case report

Eladio Marcelo Samudio-Scavone, MD<sup>1</sup> , Rafael Ramón Monzón-Cardozo, MD<sup>1</sup> 

1 Servicio de Cirugía General, Hospital Central del Instituto de Previsión Social, Asunción, Paraguay.

### Resumen

**Introducción.** El carcinoma de células escamosas es una patología relativamente frecuente en Paraguay, que debe ser diagnosticada y tratada a tiempo. La variedad sarcomatoide es un subtipo poco frecuente, pero mucho más agresivo que la presentación convencional, con altas tasas de recurrencia y metástasis linfática. La exposición previa a radiación es uno de los principales factores desencadenantes.

**Caso clínico.** Paciente de 83 años con antecedente de radioterapia por carcinoma escamocelular del paladar blando, quien consultó por una masa en el borde lateral de la lengua que correspondió a un carcinoma escamocelular del subtipo sarcomatoide.

**Resultados.** El paciente fue sometido a cirugía y quimioterapia, pero presentó recaída tumoral a los cuatro meses, sin aceptar una cirugía de rescate, optando por el tratamiento paliativo y falleciendo a los pocos meses.

**Conclusión.** El examen exhaustivo de la cavidad oral en una primera consulta permite identificar lesiones en estadios tempranos y el tratamiento multidisciplinario temprano puede mejorar la supervivencia global. El pronóstico de estos pacientes en estadios avanzados es desalentador. Actualmente la cirugía microvascular es la mejor opción terapéutica, pero la hemiglosectomía sin reconstrucción sigue siendo una opción aceptable en nuestro medio, conociendo los altos costos de la primera y el requerimiento de un grupo mayor de especialistas, largos tiempos quirúrgicos y estancias hospitalarias.

**Palabras clave:** neoplasias de la lengua; carcinoma de células escamosas; carcinosarcoma; sarcoma; radioterapia; recurrencia local de neoplasia.

---

Fecha de recibido: 04/05/2023 - Fecha de aceptación: 26/09/2023 - Publicación en línea: 11/12/2023

Correspondencia: Eladio Marcelo Samudio-Scavone, Jacaranda casi las guindas, 392, San Lorenzo, Paraguay. Teléfono: +1 347 439 2322

Dirección electrónica: marcesasca@gmail.com

Citar como: Samudio-Scavone EM, Monzón-Cardozo RR. Carcinoma escamoso variedad sarcomatoide de lengua. Reporte de caso. Rev Colomb Cir. 2024;39: (en prensa).

Este es un artículo de acceso abierto bajo una Licencia Creative Commons - BY-NC-ND <https://creativecommons.org/licenses/by-nc-nd/4.0/deed.es>

## Abstract

**Introduction.** Squamous cell carcinoma is a relatively common pathology in Paraguay, which must be diagnosed and treated on time. The sarcomatoid variety is a rare subtype, but much more aggressive than the conventional presentation, with high rates of recurrence and lymphatic metastasis. Previous exposure to radiation is one of the main triggering factors.

**Clinical case.** An 83-year-old patient with a history of radiotherapy for squamous cell carcinoma of the soft palate, who consulted for a mass on the lateral edge of the tongue that corresponded to a squamous cell carcinoma of the sarcomatoid subtype.

**Results.** The patient underwent surgery and chemotherapy, but had tumor relapse after four months, without accepting salvage surgery, opting for palliative treatment and dying a few months later.

**Conclusion.** Exhaustive examination of the oral cavity in a first consultation allows lesions to be identified in early stages and early multidisciplinary treatment can improve overall survival. The prognosis of these patients in advanced stages is discouraging. Currently, microvascular surgery is the best therapeutic option, but hemiglossectomy without reconstruction continues to be an acceptable option in our environment, knowing the high costs of the former and the requirement for a larger group of specialists, long surgical times and hospital stays.

**Keywords:** tongue neoplasms; squamous cell carcinoma; carcinosarcoma; sarcoma; radiotherapy; local neoplasm recurrence.

## Introducción

El carcinoma de células escamosas (CCE) es el tumor maligno más prevalente de origen epitelial de la cavidad oral; afecta a hombres, en su mayoría entre 50 y 60 años<sup>1</sup>. La Organización Mundial de la Salud (OMS) estima 657.000 nuevos casos y más 330.000 muertes por año; ocupa el puesto 12 entre las lesiones neoplásicas. Representa el 90-95 % de los tumores malignos de cabeza y cuello y el subtipo sarcomatoide solamente el 3 %<sup>2</sup>. La lengua y el piso de la boca son las principales localizaciones. El diagnóstico se realiza generalmente de forma tardía, lo que causa mayor morbimortalidad, con una supervivencia global del 70-90 % a los cinco años en estadios I y II, llegando al 20-55 % en estadios avanzados<sup>3</sup>.

Los pacientes con antecedentes de CCE de cavidad oral, que habitualmente consumen alcohol y tabaco, pueden presentar múltiples lesiones potencialmente malignas de cavidad oral, lo que se conoce como “cancerización del campo”<sup>4</sup>. En un estudio comparativo en población colombiana, se encontró alta relación con el tabaco, pero baja con el alcohol, respecto a otros estudios, mencionando como síntomas de alarma la presencia de

hemoptisis, abultamiento en el cuello o pérdida de peso y restándole importancia a la odinofagia, disfagia y la tos como síntomas de alarma<sup>3</sup>.

La octava clasificación del *American Joint Committee on Cancer (AJCC)* de tumores de cabeza y cuello introduce la profundidad de invasión (*depth of invasion, DOI*) y la extensión extracapsular (*extracapsular extensión, ETE*) dentro de la clasificación para los estadios TNM, que en las lesiones de más de 4 mm puede asociarse con una mayor tasa de metástasis, recurrencia y efecto negativo en la supervivencia<sup>5,6</sup>.

La leucoplasia, la eritroplasia o la combinación de ellas, se asocian de forma importante con lesiones potencialmente malignas, especialmente cuando se asocian a displasia severa<sup>1</sup>. Un paciente con displasia epitelial en una biopsia de la mucosa oral tiene cinco veces más probabilidad de adquirir un CCE a lo largo de su vida, con respecto a un individuo que no la presente<sup>1</sup>.

Cuando el tumor primario es evidente al examen físico, por ejemplo, aquellos localizados en la lengua, el tratamiento puede realizarse de forma más oportuna. Existe una tendencia errónea en hacer biopsia de los ganglios sin antes valorar el tumor primario, lo cual retrasa el diagnóstico y el manejo definitivo<sup>7</sup>.

El carcinosarcoma, o variedad sarcomatoide, alcanza un 3 % de los carcinomas de células escamosas y solo 1 % de todos los carcinomas orales. Los haces cortos de las células fusiformes le confieren la característica de ser un tumor bastante sólido, recalcando la importancia de realizar estudio de inmunohistoquímica (Vimentina, EMA, CD56, CD99 y pS100) para poder llegar al diagnóstico final<sup>8</sup>.

Generalmente se asocia al antecedente de radioterapia, como lo describió Virchow en 1864, y al consumo de alcohol y tabaco; su pico de presentación se encuentra entre la sexta y séptima década de la vida, con predilección en hombres. Las localizaciones más frecuentes son el labio superior y la lengua. Se presenta usualmente de forma exofítica, característica favorable para su detección temprana<sup>8</sup>. El objetivo de este artículo fue presentar el caso de un paciente con diagnóstico de carcinoma escamoso sarcomatoide de alto grado histológico, tratado en el Hospital Central del Instituto de Previsión Social, de Asunción, Paraguay.

### Caso clínico

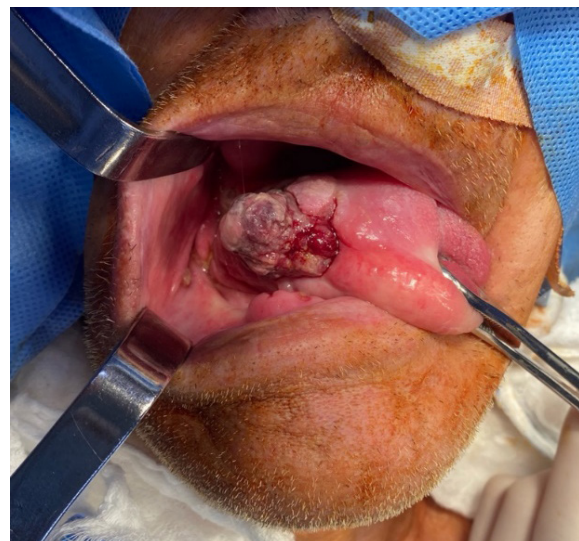Paciente masculino de 83 años, quién consultó por una masa protuberante en el borde lateral derecho de la lengua, de cuatro meses de evolución, asociada a disartria, disfagia, episodios hemorrágicos, sensación de quemazón constante y pérdida de peso involuntaria de aproximadamente 5 kg en el último mes. En otra institución previamente se había practicado biopsia de la lesión, por lo que traía un informe histológico que concluía: *"carcinoma escamoso infiltrante queratinizante moderadamente diferenciado grado II."*

Como antecedentes de importancia mencionó tabaquismo de 28 años de duración (20 cigarrillos por día), bebedor social de alcohol e hipertensión arterial controlada. Muchos años atrás había presentado un cuadro similar, con diagnóstico de carcinoma escamocelular del paladar blando T4N1M0, el cual fue sometido a tratamiento quirúrgico en otro centro asistencial, dos sesiones de Cisplatino (CDDP) + 5-fluororacilo (5FU), más dos sesiones de radioterapia, sin

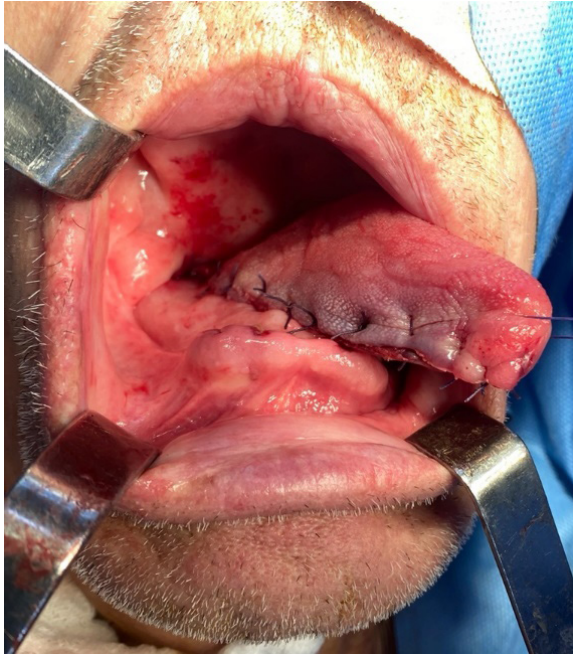recidiva de la enfermedad después de 10 años de seguimiento.

Al examen físico se encontró una masa exofítica blanda, multilobulada, con diferentes matices de color desde el rojo al violeta, de aproximadamente 4 x 4 cm, sangrante al raspado superficial, con induración en sus bordes y movilidad lingual disminuida (Figura 1); el piso de la boca y el resto de la cavidad oral estaban libres de lesión. Presentaba ausencia de varias piezas dentales y enfermedad periodontal moderada en las existentes. Al examen del cuello no se palparon adenopatías.

La resonancia nuclear magnética (RNM) informó una masa hipocaptante, expansiva, infiltrante, de contornos lobulados y morfología oval, de aproximadamente 54 x 28 mm, que comprometía el plano muscular de la lengua, sobrepasando la línea media y con realce de contraste heterogéneo. Se clasificó como estadio T4a N2b M0 y se llevó a hemiglosectomía sin reconstrucción, con vaciamiento supra-omohiideo ipsilateral (Figuras 2 y 3). La evolución postoperatoria fue adecuada y se dio de alta al cuarto día postoperatorio. El informe final de anatomía patológica fue: *"Carcinoma escamoso sarcomatoide de alto grado histológico. Márgenes laterales y profundos libres de tumor"*.



**Figura 1.** Aspecto preoperatorio de la lesión. Fuente: fotografía tomada por los autores.

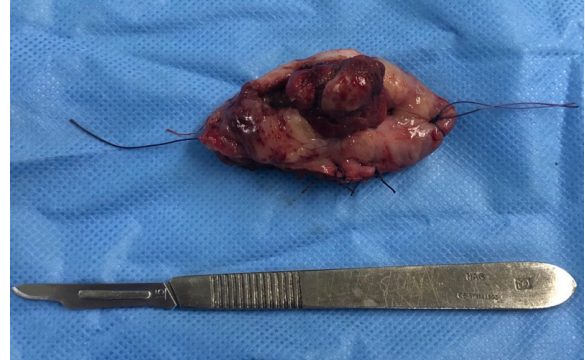


**Figura 2.** Aspecto postoperatorio de la hemiglosectomía sin reconstrucción, afrontamiento de bordes a sutura primaria con poliglactina 3-0; fueron extraídos restos radiculares de la región anterior de la mandíbula. Fuente: fotografía tomada por los autores.

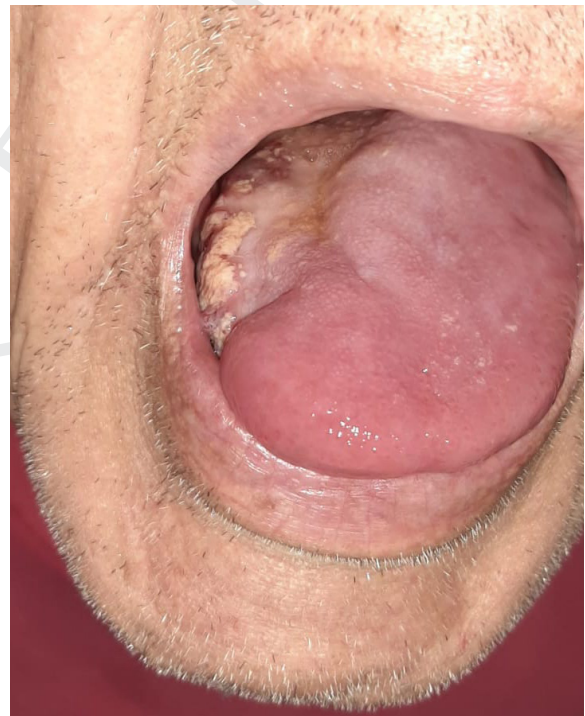Se hizo manejo conjunto con fonoaudiología por los trastornos funcionales de la deglución y fonación, y fue remitido a Oncología, quienes indicaron seis ciclos de quimioterapia con cisplatino. Cuatro meses luego de la cirugía, el paciente presentó recidiva local, con gran tumoración endofítica, induración de los bordes de la lengua, pérdida de su movilidad e invasión al piso de la boca (Figura 4). Se le propuso una cirugía de rescate, que no fue aceptada, optando por el tratamiento paliativo, pero falleció por recidiva tumoral a los pocos meses.

## Discusión

El carcinosarcoma, o variedad sarcomatoide del carcinoma de células escamosas, es una presentación variable, generalmente exofítica, lo que favorece su detección temprana, aunque se siguen diagnosticando pacientes en estadios avanzados debido al comportamiento local agresivo y su predisposición a las metástasis linfáticas y



**Figura 3.** Espécimen con marcación de márgenes para estudio histológico. Fuente: fotografía tomada por los autores.



**Figura 4.** Recidiva de la lesión al cuarto mes postquirúrgico con fijación de la lengua al piso de la boca que dificulta la deglución y la fonación. Fuente: fotografía tomada por los autores.

recurrencia local<sup>2</sup>, situación sufrida por el paciente presentado.

Dentro de los factores de riesgo se ha mencionado el tabaquismo, alcoholismo, sífilis, irritantes mecánicos, higiene bucal deficiente, factores hereditarios, diabetes, infecciones por virus del papiloma humano (VPH), en particular los

genotipos VPH-16 y VPH-18, altamente oncogénicos en la aparición de cáncer oral debido a prácticas sexuales<sup>1</sup>, pero asociados a una sobrelvida significativamente mayor debido a su alta sensibilidad a la quimio y radioterapia. Igualmente, se relaciona con el antecedente de radioterapia<sup>2</sup>, que existía en este paciente.

Se pueden originar a partir de placas blancas (leucoplaquia) o rojas (eritropia), se asocian con disfagia y disartria, además de la presentación en forma de ulcera crónica, con dolor local o sensación de quemazón constante, que indica infiltración profunda<sup>9</sup>, como ocurrió en el paciente presentado.

La ubicación anatómica especial de estos tumores requiere en muchos casos de un tratamiento agresivo, que podrían impactar notablemente en la estética o funcionalidad, causando xerostomía, pérdida de la voz, o hace necesaria la realización de traqueostomía o gastrostomía, entre otros procedimientos<sup>3,10</sup>. La cirugía realizada en este paciente resultó ser bastante incapacitante debido a la edad propia del mismo.

El tiempo que transcurre entre el inicio de los síntomas y la primera consulta es la principal causa en el retraso del tratamiento del cáncer oral, con una media de 3,4 a 5,5 meses. Esto refuerza la idea de invertir en campañas de concientización ciudadana, principalmente en la población paraguaya de riesgo<sup>11</sup>.

## Conclusiones

La variedad sarcomatoide del carcinoma de células escamosas es una patología infrecuente de la cavidad oral. El tratamiento de elección sigue siendo la glosectomía con o sin reconstrucción y el tratamiento adyuvante. El enfoque multidisciplinario entre cirujano, oncólogo, odontólogo, nutricionista, fonoaudiólogo e higienista dental es fundamental, tanto en el tratamiento como en la rehabilitación inicial y final del paciente.

## Cumplimiento de normas éticas

**Consentimiento informado:** los autores declararon contar con el consentimiento informado por parte del paciente para la publicación del caso.

**Conflictos de intereses:** Los autores manifestaron no presentar conflictos de interés.

**Uso de inteligencia artificial:** los autores declararon que en la elaboración de este trabajo no se emplearon tecnologías asistidas por inteligencia artificial (IA) como modelos de lenguaje grande, chatbots o creadores de imágenes.

**Fuentes de financiación:** Financiado por los autores.

## Contribución de los autores

- Concepción y diseño del estudio: Eladio Marcelo Samudio-Scavone, Rafael Ramón Monzón-Cardozo.
- Adquisición de datos: Eladio Marcelo Samudio-Scavone, Rafael Ramón Monzón-Cardozo.
- Análisis e interpretación de datos: Eladio Marcelo Samudio-Scavone, Rafael Ramón Monzón-Cardozo.
- Redacción del manuscrito: Eladio Marcelo Samudio-Scavone, Rafael Ramón Monzón-Cardozo.
- Revisión crítica: Eladio Marcelo Samudio-Scavone, Rafael Ramón Monzón-Cardozo.

## Referencias

- 1 Boza Y. Oral carcinoma of squamous cells with early diagnosis: Case report and literature review. *Odvotso – Int J Dental Sci.* 2017;19:43-50. <https://doi.org/10.15517/ijds.v19i1.28074>
- 2 González-Guevara MB, Linares-Vieyra C, Castro-García ME, Muñiz-Lino M, Abaroa-Chouvet C, Bello-Torrejón F. Carcinoma escamocelular bucal. Caso clínico y revisión de la literatura. *Rev Med Inst Mex Seguro Soc.* 2022;60:85-90.
- 3 López AF, Sanabria AE. Características clínicas y administrativas que se relacionan con el retraso en el diagnóstico y tratamiento de los pacientes con cáncer de cabeza y cuello. *Rev Colomb Cir.* 2020;35:66-74. <https://doi.org/10.30944/20117582.589>
- 4 Sha JP, Patel SG, Bhuvanesh S, Wong R. Jatin Shah's Head and neck surgery and oncology. 5<sup>th</sup> ed. New York: Elsevier; 2020. p. 845-6.
- 5 Shah J, Montero P. New AJCC/UICC staging system for head and neck, and thyroid cancer. *Rev Med Clin Condes.* 2018;29:397-404. <https://doi.org/10.1016/j.rmclc.2018.07.002>
- 6 AJCC Cancer Staging Manual. Amin MB, editor. 8<sup>th</sup> edition. Chicago: Springer International Publishing AG, 2018.
- 7 Correa JC, Figueroa JD, Castaño R, Madrid, J, Calle M, Sanabria A. Principios de cirugía oncológica. *Rev Colomb Cir.* 2016;31:185-96. <https://doi.org/10.30944/20117582.291>

8. Braghetto I, Montesinos G, Musleh M, Cortés C, Las Heras F, Domínguez C. Carcinoma escamoso sarcomatoide de la unión gastroesofágica: caso clínico. Rev Méd Chile. 2014;142:786-90.  
<http://dx.doi.org/10.4067/S0034-98872014000600014>
9. Liuzzi J, Pezzetti L, Brito E, Garriga E, González C. Carcinoma sarcomatoide de hipofaringe: Reporte de un caso. Rev Venez Oncol. 2006;18:171-6.
10. Ramírez-Cuellar AT, Sánchez-Jiménez W, Latorre-Quintana M. Colgajo submentoniano en la reconstrucción de cabeza y cuello. Rev Colomb Cir. 2022;37:580-7.  
<https://doi.org/10.30944/20117582.1872>
11. Stefanuto P, Doucet JC, Robertson C. Delays in treatment of oral cancer: a review of the current literature. Oral Surg Oral Med Oral Pathol Oral Radiol. 2014;117:424-9.  
<https://doi.org/10.1016/j.oooo.2013.12.407>