Rev Colomb Cir. 2025;40:183-90
https://doi.org/10.30944/20117582.2453

PRESENTACIÓN DE CASO

Vólvulo del ciego y dolicomegacolon andino. Reporte de caso

Volvulus of the cecum and Andean dolicomegacolon. Case report

Yeni Arroyave-Guerrero, MD

Servicio de Cirugía general, Clínica La Estancia, Popayán, Colombia.

Resumen

Introducción. Las personas que viven por encima de los 3000 metros sobre el nivel del mar (msnm) tienen los intestinos de mayor longitud y diámetro, característica que ha sido llamada dolicomegacolon andino (DCMA). Esta característica predispone a desarrollar vólvulos colónicos. El vólvulo cecal es una entidad rara y puede ser potencialmente mortal.

Caso clínico. Paciente masculino de 77 años, residente a 3000 msnm, quien presentó clínica de obstrucción intestinal y una radiografía sospechosa de vólvulo colónico. El intento de devolvulación endoscópica fue fallido e inicialmente hubo dificultad en la comunicación, por factores socioculturales, para poder llevarlo a cirugía.

Resultados. En cirugía se encontró un dolicomegacolon y vólvulo cecal. Se practicó resección de 1,65 metros de colon y anastomosis ileo-sigmoidea. El paciente evolucionó adecuadamente y se egresó sin complicaciones.

Conclusiones. Por la geografía de nuestra región, es frecuente el DCMA y debe suponerse como el principal factor de riesgo para el desarrollo de vólvulo del colon. Si bien el vólvulo cecal es una condición rara, debe sospecharse en paciente con factores de riesgo, que se presenten con obstrucción intestinal o distensión abdominal asimétrica. En nuestro caso, en presencia de un ciego móvil, el DCMA, la mesocolonitis retráctil y las adherencias posquirúrgicas fueron factores de riesgo para el vólvulo del ciego. Adicionalmente al atender población indígena, el apoyo de traductoras de la misma comunidad es de gran utilidad.

Palabras clave: enfermedades del colon; megacolon; enfermedades del ciego; vólvulo intestinal; obstrucción intestinal; colectomía.

Abstract

Introduction. People who live over 3,000 meters above sea level have intestines of greater length and diameter, a characteristic that has been called Andean dolicomegacolon (ADCM) and that predisposes to colonic volvulus. Cecal volvulus is a rare entity and can be life-threatening.

Fecha de recibido: 09/09/2023 - Fecha de aceptación: 09/12/2023 - Publicación en línea: 11/07/2024
Correspondencia: Yeni Arroyave-Guerrero, Calle 15 N # 2 – 350, Clínica La Estancia, Popayán, Colombia. Teléfono: +57 3012632778. Dirección electrónica: yarroyave@unicauca.edu.co
Citar como: Arroyave-Guerrero Y. Vólvulo del ciego y dolicomegacolon andino. Reporte de caso. Rev Colomb Cir. 2025;40:183-90. https://doi.org/10.30944/20117582.2453

Este es un artículo de acceso abierto bajo una Licencia Creative Commons - BY-NC-ND https://creativecommons.org/licenses/by-nc-nd/4.0/deed.es

Clinical case. A 77-year-old male, resident at 3000 meters above sea level, presented with symptoms of bowel obstruction and an x-ray suspicious of colonic volvulus. The attempt at endoscopic devolvolution was unsuccessful and initially there were issues to communicate with the patient to take him to surgery due to sociocultural factors.

Results. During surgery, dolicomegacolon and cecal volvulus were found. A resection of 1.65 meter of colon and an ileosigmoid anastomosis were performed. Patient evolved adequately and was discharged without complications.

Conclusions. In our environment, ADCM is common and should be assumed to be the main risk factor for the development of colonic volvulus. Although cecal volvulus is a rare condition, it should be suspected in patients with risk factors, who present with intestinal obstruction, with asymmetric abdominal distension. In our case, in the presence of a mobile cecum, ADCM, retractile mesocolonitis and postsurgical adhesions were risk factors for cecal volvulation. Additionally, when serving indigenous populations, the support of translators from the same community is very useful.

Keywords: colonic diseases; megacolon; cecal diseases; intestinal volvulus; intestinal obstruction; colectomy.

Introducción

La elastogénesis es un proceso que se manifiesta por el incremento de las fibras de elastina en el tejido muscular del colon, produciendo un acortamiento del mismo, que aumenta la presión intramuscular y limita su distensibilidad; en las personas con dieta predominante en fibra, la elastogénesis es escasa, lo que incidiría en el aumento de la longitud y diámetro luminal del colon.

Las personas que viven a 3000 o más metros de altitud sobre el nivel del mar (msnm) consumen una dieta predominantemente vegetariana a base de tubérculos, cereales y menestras con cáscara, lo que aumenta aún más el contenido de fibra dietaria, predisponiéndolos a lo largo de los años al desarrollo de dolicomegacolon. El doctor Frisancho, en 1976, denominó dolicomegacolon andino (DCMA) a este rasgo adquirido de los pobladores andinos [1], condicionando un colon desproporcionadamente más largo que su mesenterio, lo que favorece su torsión [2]. El dolicomegacolon andino es una enfermedad adquirida a lo largo de los años de residir en la altura.

Además de la dieta, se cree que la misma altura incide en el desarrollo de esta condición. Basándose en la ley física de Boyle y Mariotte, el gas intraluminal colónico se relaciona inversamente a la presión atmosférica, entonces, cerca de los 3000 msnm la presión atmosférica disminuye a 483 mmHg, por lo que el volumen de gas aumenta entre uno a 9/10 más que a nivel del mar. Los gases generados en la luz del intestino (dióxido de carbono, metano e hidrógeno) contribuyen junto con la dieta a la distensión crónica del intestino, llevando a lo largo de los años al agrandamiento intestinal [2].

La principal complicación del DCMA es el vólvulo [1,2], el cual consiste en la torsión de un segmento del intestino alrededor de su propio mesenterio. Se presenta más comúnmente en el colon sigmoides (60 - 75 %) [3], mientras el vólvulo del ciego es una entidad clínica rara, con una incidencia de 2,8 a 7,1 por millón de personas por año. El vólvulo del ciego representa el 1 a 1,5 % de todas las obstrucciones intestinales en adultos, ocurre con mayor frecuencia en mujeres en su segunda o tercera década de vida [3-5], y cualquier cosa que aumente la movilidad cecocólica predispone a su aparición [6,7].

Además del dolicocolon, otro factor que contribuye a la volvulación en los habitantes de los Andes es la mesocolonitis retráctil, la cual se caracteriza por bandas blanquecinas esclerosadas que irradian del eje longitudinal del meso hacia los bordes intestinales, aproximando ambas mitades del asa y predisponiendo su torsión. Esta intensa fibrogénesis es secundaria a un proceso inflamatorio crónico de etiología infecciosa, inflamatoria, isquémica (torsión y destorsión intestinal espontánea), o trauma quirúrgico, entre otros. En el caso de los habitantes de zonas rurales del altiplano, podría ocasionarse por las reiteradas colitis

infecciosas que sufre el poblador rural desde su infancia [1,2].

El vólvulo del ciego puede conducir al desarrollo de obstrucción de asa cerrada, isquemia y perforación, por lo que el diagnóstico y tratamiento tempranos son clave, sin embargo, por su rareza pocas veces se sospecha en la evaluación inicial [7]. No encontramos en la revisión de la literatura reportes de caso de vólvulo cecal en presencia de un DCMA, por lo que el objetivo de este artículo fue presentar un caso de obstrucción intestinal por vólvulo del ciego en un paciente con DCMA, usando como referencia las guías CARE [8].

Caso clínico

Se trata de un paciente masculino de 77 años, agricultor, residente en uno de los resguardos indígenas del municipio de Silvia, Colombia, a una altitud entre los 2600 y 3200 msnm. El paciente tenía antecedente de hipertensión arterial con poca adherencia al manejo farmacológico y de una colecistectomía abierta por colecistitis aguda complicada 10 años atrás. Ingresó remitido a nuestra institución con un cuadro clínico de cinco días de dolor y distensión abdominal global, asociado a múltiples episodios eméticos de predomino posprandial, inicialmente de contenido alimentario y posteriormente porraceo, fétido; concomitantemente presentaba ausencia de deposiciones y flatos.

Al examen físico se encontraba normotenso, taquicárdico (frecuencia cardiaca de 102 latidos por minuto), taquipneico (con 23 respiraciones por minuto), saturando 87 % a aire ambiente y 93 % con suplementación de oxígeno por cánula nasal a 2 litros por minuto, deshidratado, con roncus pulmonares bilaterales, abdomen distendido predominantemente en hemiabdomen superior, timpánico, con dolor leve a la palpación y peristaltismo disminuido, sin signos de irritación peritoneal. Dentro de los estudios de laboratorio, hemograma, creatinina, sodio, potasio y cloro fueron normales, pero la proteína C reactiva estaba elevada en 167 mg/dL (límite superior de normalidad de 5 mg/dL) y los gases arteriales revelaron una acidosis metabólica con alcalosis respiratoria, lactato normal y una hipoxemia leve.

Ante el cuadro de obstrucción intestinal, se inició hidratación endovenosa y se pasó una sonda nasogástrica (SNG) que produjo 1000 ml de contenido fecaloide. Se tomó una serie de abdomen en la que se reportó aumento generalizado del contenido gaseoso intestinal, sin identificarse niveles hidroaéreos; llamaba la atención la sobre distensión de un asa presuntamente de intestino grueso sobre el ángulo hepático, con signo sugestivo del grano de café, además de la distensión de hasta 6 cm de asas intestinales delgadas proyectadas sobre el mesogastrio, con un patrón en pila de moneda y ausencia de gas distal (Figura 1).

Con la sospecha de vólvulo del sigmoides versus transverso, Gastroenterología intentó devolvulación endoscópica, pero se observó una angulación fija en lo que impresionaba ser el colon transverso proximal, que no se logró franquear por la presencia de un asa fija irreductible; hasta ese nivel la mucosa era normal.

Ante el hallazgo de consolidación basal en la radiografía de tórax, se realizó una tomografía de tórax que mostró un proceso bronconeumónico bibasal, con atelectasias hacia los segmentos basales posteriores, derrame pleural bilateral de moderada cuantía derecho y baja cuantía izquierdo, por lo que se consideró que el paciente cursaba con sepsis de origen abdominal y pulmonar, con SOFA de 4 puntos, por obstrucción intestinal secundaria a vólvulo y neumonía bilateral con escala CURB-65 de 3 puntos. Se inició manejo antibiótico con piperacilina tazobactam más claritromicina.

Para el equipo quirúrgico era claro que el paciente presentaba una obstrucción intestinal mecánica, sin mejoría con el manejo médico, y existía la sospecha de un vólvulo que no pudo ser manejado endoscópicamente, con riesgo de progresión a isquemia y perforación, por lo que, sin estudios adicionales, se decidió manejo quirúrgico mediante laparotomía exploradora, pero el paciente y su esposa no aceptaron la propuesta y firmaron disentimiento, lo que retrasó la intervención quirúrgica casi 24 horas.

El paciente presentó deterioro clínico, con taquicardia y fiebre (temperatura de 38,3°C) y la producción por la SNG se tornó hematofecaloide. Con la intervención de Trabajo social y Psicología,

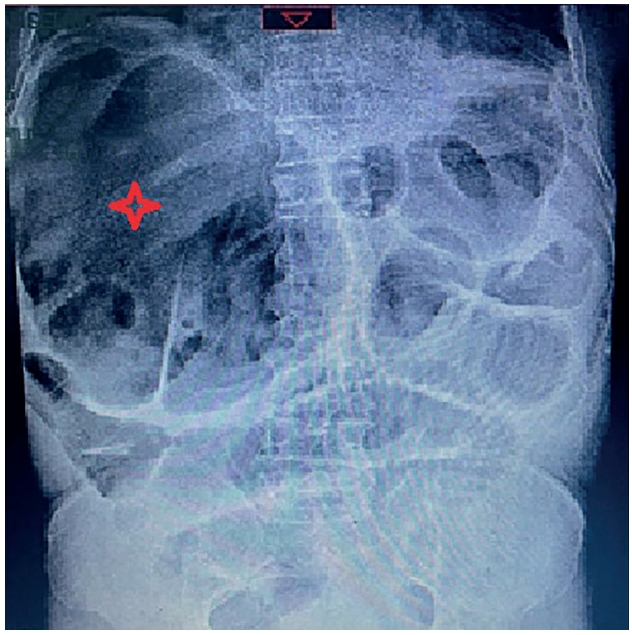

Figura 1. Radiografía simple de abdomen donde se observa la distensión de asas intestinales delgadas proyectadas sobre el mesogastrio de hasta 6 cm; con un patrón en pila de moneda y ausencia de gas distal, además de sobredistensión de un asa de presunción de intestino grueso sobre el ángulo hepático, con signo sugestivo del grano de café (estrella roja).
Fuente: los autores.

más el apoyo de una traductora Misak, se aclararon en su dialecto todas las dudas sobre la intervención y finalmente se llevó a laparotomía exploradora encontrando un vólvulo del ciego, con bandas fibróticas en su meso (mesocolonitis retráctil), que causaba severa distensión alcanzando un diámetro de 12 cm, con congestión y edema de sus paredes (Figura 2), además de un dolicocolon, adherencias del colon sigmoides hacia el ligamento falciforme del hígado y la cicatriz de la laparotomía supraumbilical previa, que generaba otra angulación del colon, adherencias entre el sigmoides y el colon transverso, y distensión del intestino delgado con 2500 ml de líquido intestinal en su interior. Se practicó lisis de las adherencias, devolvulación del ciego y colectomía incluyendo el ascendente, transverso y parte del descendente (Figura 3). La pieza quirúrgica midió 1,65 metros, aun así, el paciente quedó con unos 40 cm de colon sigmoides, y se procedió a hacer una anastomosis ileo-sigmoidea latero-lateral con sutura mecánica y cierre por planos. El paciente permaneció hospitalizado en la unidad de cuidados intermedios por cinco días y en hospitalización general por cinco días más para manejo antibiótico de la neumonía; en los primeros días posoperatorios presentó íleo reflejo que mejoró al cuarto día posquirúrgico. Se egresó sin suplementación de oxígeno, tolerando la vía oral y con deposiciones presentes.

La patología reportó al corte, la luz del ciego y colon ascendente dilatados, sin presencia de masas, y el resto de la mucosa colónica de aspecto congestivo, sin alteraciones macroscópicas. Se procesó una muestra representativa identificando la pared del colon con vasos congestivos y focos de extravasación eritrocitaria; en el apéndice cecal se encontró necrosis transmural con un infiltrado inflamatorio de predominio polimorfonuclear neutrófilo, que se extendía al tejido periapendicular.

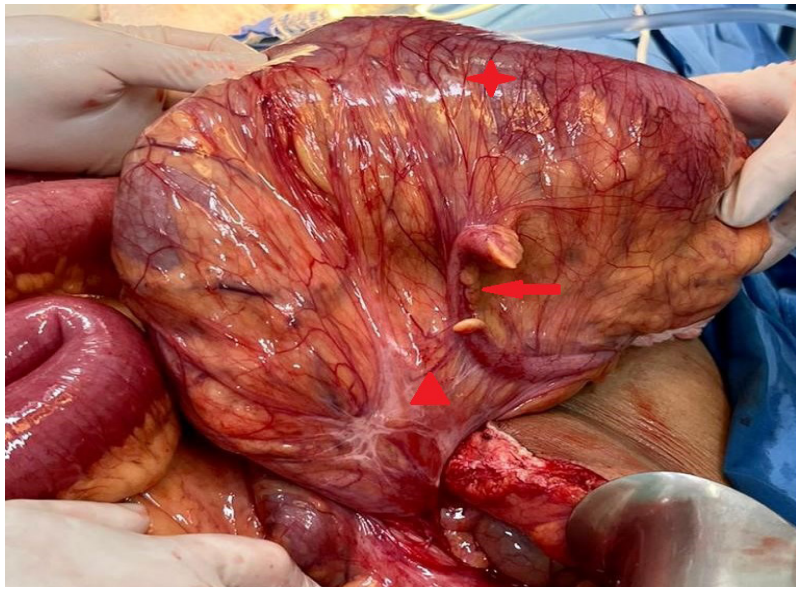

Figura 2. Fotografía intraoperatoria en la que se puede apreciar gran distensión del ciego (cruz roja), con congestión vascular. Además, mesocolonitis retráctil (triangulo rojo) que tracciona incluso el apéndice cecal (flecha roja).
Fuente: fotografía tomada por los autores.



Figura 3. Pieza quirúrgica de 1,65 metros de longitud, que incluyó ciego, colon ascendente, transverso y parte del descendente.
Fuente: los autores.

Discusión

El diagnóstico de vólvulo cecal puede ser un desafío debido a la falta de familiaridad clínica, la presentación clínica variable y la mala interpretación de las imágenes y los procedimientos diagnósticos. Si no se trata a tiempo, esta afección es potencialmente mortal pues los pacientes pueden desarrollar obstrucción de asa cerrada, isquemia intestinal o perforación [4,6,7].

Existen dos variantes de vólvulo cecal. La primera consiste en la rotación axial del colon derecho proximal, el ciego y el íleon terminal alrededor de su mesenterio; está presente en el 90 % de los pacientes, como en nuestro caso clínico. La otra variante, conocida como "báscula cecal", consiste en el plegamiento anterosuperior del ciego sin rotación axial, y se encuentra en el 10 % de los pacientes [5].

El origen del vólvulo cecal es multifactorial, donde intervienen factores predisponentes como la malrotación intestinal o la falta de fijación ileocecal, lo que da lugar a un ciego muy móvil, que se suma a factores de riesgo como estreñimiento, abuso de laxantes, embarazo, historia de cirugía previa, adherencias, hernias, masas abdominales, inmovilidad prolongada, enfermedad de Chagas, obstrucción de colon distal, uso de opioides, e incluso, fibrosis por litos de colesterol derramados en colecistectomía previa [4,5,9]. En nuestro paciente creemos que una pobre fijación del ciego y el dolicomegacolon favorecieron la hipermovilidad cecal, lo que asociado a la mesocolonitis retráctil y las adherencias posoperatorias, condicionaron el desarrollo del vólvulo cecal.

El dolicocolon de nuestro paciente fue catalogado como un DCMA por sus factores socio-demográficos, ya que residía en un área rural indígena, con una altitud entre 2600 y 3200 msnm, donde es típica una dieta rica en residuos, y en el estudio histopatológico no reportaron otras alteraciones colónicas que explicaran el tamaño del colon.

Los síntomas y signos del vólvulo cecal pueden ser agudos o insidiosos y, como se puede ver en el caso clínico, no difieren de los de otros tipos de obstrucción intestinal. Los pacientes con vólvulo cecal agudo pueden tener una duración promedio de síntomas de hasta cinco días antes de solicitar atención [9,10]. Los pacientes con isquemia o perforación se presentan con deshidratación, inestabilidad hemodinámica y signos de irritación peritoneal [5,9]. El examen físico no es útil para diferenciar la causa de la obstrucción; en algunos pacientes, el abdomen puede estar asimétricamente distendido, con timpanismo presente solo en la mitad del abdomen o en uno de los cuadrantes [9].

Una radiografía simple de abdomen es el estudio de imagen inicial en los pacientes hemodinámicamente estables, sin embargo, es diagnóstica en menos del 20 % de los casos. Los tres signos típicos que pueden observarse en la radiografía son la dilatación del ciego, un nivel hidroaéreo único en el cuadrante inferior derecho y la ausencia de gas en el colon distal [7,9]. En nuestro caso observamos ausencia de gas en el colon distal y una dilatación del colon hacia cuadrante superior derecho, que en el análisis retrospectivo probablemente se trataba del ciego dilatado.

La tomografía computarizada (TC) es el estudio de elección y puede confirmar un diagnóstico presuntivo al tener casi un 100 % de sensibilidad y más del 90 % de especificidad [9].

La cirugía es el pilar del tratamiento definitivo del vólvulo, pues el manejo conservador tiene una tasa de recurrencia de hasta un 90 % [11]. Las guías de práctica clínica de la *American Society of Colon and Rectal Surgeons* para el manejo del vólvulo colónico y la pseudo-obstrucción colónica aguda hacen una recomendación fuerte sobre evitar los intentos de reducción endoscópica en el vólvulo de ciego a diferencia del sigmoideo, dada la baja probabilidad de éxito y el potencial de perforación relacionada con el procedimiento; además, los intentos de reducción endoscópica del vólvulo cecal retrasan la intervención quirúrgica.

Para el manejo quirúrgico proponen también, con un grado de recomendación fuerte, la resección segmentaria y limitar el abordaje sin resección sólo a circunstancias clínicas en las que un paciente no es apto para una resección del segmento volvulado, puesto que se ha documentado

una mayor morbilidad, mortalidad y tasas de recurrencia en los abordajes sin resección [12].

Este caso ilustra la dificultad en el diagnóstico y el manejo del vólvulo cecal. No se consideró este diagnóstico en la valoración inicial, probablemente dada su rareza; los exámenes de laboratorio fueron en su mayoría normales y la radiografía de abdomen, si bien nos hizo pensar en vólvulo del colon, no fue específica para vólvulo cecal. Incluso, se intentó primero una devolvulación endoscópica, la cual no está recomendado en estos casos. Sin embargo, vale la pena destacar que el retraso en la decisión quirúrgica al intentar la devolvulación endoscópica fue sólo de un par de horas y que no hubo complicaciones asociadas.

El caso supone además un reto en el manejo por las barreras socioculturales y lingüísticas; una fortaleza en el manejo del caso es que la institución cuenta con el apoyo de un equipo multidisciplinario que incluye además del equipo médico, una abogada bioeticista, una psicóloga, una trabajadora social y traductoras Misak, fundamental en este caso, pues permitió mejorar la comunicación con el paciente y su familia, para que pudieran tomar una decisión informada en cuanto al tratamiento quirúrgico.

Si bien la resección segmentaria mediante colectomía derecha es el tratamiento quirúrgico de elección en el vólvulo cecal, no encontramos reportes o recomendaciones para el manejo quirúrgico en casos asociados DCMA. El doctor Frisancho, quien ha descrito ampliamente el vólvulo del sigmoides como complicación del DCMA, menciona que esporádicamente han observado vólvulos en otros niveles del colon en estos pacientes. Sus publicaciones se centran principalmente en el vólvulo del sigmoides, y en estos casos recomienda la resección segmentaria (sigmoidectomía) con anastomosis primaria en pacientes en buen estado, no siendo necesaria la colectomía total (como en el tratamiento quirúrgico del megacolon por enfermedad de Chagas), puesto que las recidivas posteriores a la resección del asa sigmoidea del DCMA son raras [1]. Si extrapolamos esta recomendación al DCMA con vólvulo cecal, quizás sólo una hemicolectomía derecha hubiese sido suficiente en el caso clínico que presentamos, sin embargo, hacen falta estudios específicos sobre manejo de vólvulo cecal en presencia de un DCMA.

Conclusiones

En el departamento de Cauca, en Colombia, en especial entre la población indígena residente en zonas de gran altitud, es frecuente el DCMA y debe suponerse este como el principal factor de riesgo para el desarrollo de vólvulos colónicos en esta población. Si bien el vólvulo cecal es una condición rara, debe sospecharse en paciente con factores de riesgo, que se presenten con obstrucción intestinal o con distensión asimétrica, cuya radiografía muestre una imagen en grano de café o distensión severa de un asa colónica en cuadrantes derechos, asociada a distensión de asas delgadas, sin aire en el colon distal. Ante la sospecha de vólvulo del ciego, el manejo de elección es quirúrgico y deberá evitarse la devolvulación endoscópica.

Además de las barreras clínicas que se dan en casos raros y complejos, existen también barreras socioculturales y de lenguaje, en especial al atender población rural o indígena. Deben usarse todas las herramientas posibles para entregar a los pacientes la información de manera que les sea clara y entendible, para que puedan tomar sus decisiones realmente informados.

Cumplimiento de normas éticas

Consentimiento informado: Se contó con el consentimiento informado del paciente para el reporte del caso, del cual reposa una copia en poder de la autora.

Conflictos de interés: Ninguno declarado por la autora.

Uso de inteligencia artificial: La autora declaró que no utilizó tecnologías asistidas por inteligencia artificial (IA) (como modelos de lenguaje grande, chatbots o creadores de imágenes) en la producción de este trabajo.

Fuentes de financiación: No se recibió ninguna fuente externa de financiación.

Contribución de los autores

Concepción y diseño del estudio, análisis e interpretación de datos, redacción del manuscrito, revisión crítica: Yeni Arroyave-Guerrero.

Referencias

1. Frisancho O. Dolicomegacolon andino y vólvulos intestinales de altura. Rev Gastroenterol Perú. 2008;28: 248-57.
2. Borda-Mederos LA, Kcam-Mayorca EJ, Alarcon-Aguilar P, Miranda-Rosales LM. Megacolon andino y vólvulo del sigmoides de la altura: Presentación de 418 casos entre 2008 - 2012 en el hospital C. Monge - Puno, Perú. Rev Gastroenterol Perú. 2017;37:317-22.
3. Revoredo-Rego F, Luna-Cydejko J, Reaño-Paredes G, Kometter-Barrios F, López-Zenteno Y, Wong-Chu C. Vólvulo de ciego. An Fac Med. 2021;82:225-8. http://dx.doi.org/10.15381/anales.v82i3.17604
4. Kazi FF, Kazi A, Kumar A, Perthiani H. Caecal volvulus, untwisting the twisted: A case report and literature review. Cureus. 2022;14:e30961. https://doi.org/10.7759/cureus.30961
5. Ruiz-Tovar J, Calero-García P, Morales-Castiñeiras V, Martínez-Molina E. Vólvulo de ciego: presentación de 18 casos y revisión de la literatura. Cir Esp. 2009;85:110-3. https://doi.org/10.1016/j.ciresp.2008.09.003
6. Knowles CH, Walker JA. Caecal volvulus on a background of recurrent caecocolic torsion. Ann R Coll Surg Engl. 2021;103:e177-e119. https://doi.org/10.1308/rcsann.2020.7114
7. Kedrzycki MS, Choudhury JR, Hakky S. Caecal volvulus: Untwisting the mystery. BMJ Case Rep. 2021;14:e237165. https://doi.org/10.1136/bcr-2020-237165
8. Riley DS, Barber MS, Kienle GS, Aronson JK, von Schoen-Angerer T, Tugwell P, et al. CARE guidelines for case reports: explanation and elaboration document. J Clin Epidemiol. 2017;89:218-35. https://doi.org/10.1016/j.jclinepi.2017.04.026
9. Camacho-Aguilera JF, Calderón-Vieyra A. Vólvulo cecal: un caso y revisión de la literatura. Rev Med Inst Mex Seguro Soc. 2022;60:591-8.
10. Lee SY, Bhaduri M. Cecal volvulus. CMAJ. 2013;185:684. https://doi.org/10.1503/cmaj.120651
11. Márquez-Ustáriz A, Echeverri C, Ariza-Gutiérrez A. Vólvulo cecal y del colon sigmoide como manifestación gastrointestinal de la esclerosis sistémica: reporte de un caso. Rev Colomb Cir. 2022;37:518-24. https://doi.org/10.30944/20117582.972
12. Alavi K, Poylin V, Davids JS, Patel SV, Felder S, Valente MA, et al. The American Society of Colon and Rectal Surgeons Clinical Practice Guidelines for the Management of Colonic Volvulus and Acute Colonic Pseudo-Obstruction. Dis Colon Rectum. 2021;64:1046-57. https://doi.org/10.1097/DCR.0000000000002159