Rev Colomb Cir. 2025;40:162-8
https://doi.org/10.30944/20117582.2462

PRESENTACIÓN DE CASO

Duodenoyeyunostomía laparoscópica como manejo del síndrome de Wilkie

Laparoscopic duodenojejunostomy as management of Wilkie syndrome

Simón Alberto Macías-Segura, MD[1], Angela María Ávila-Bonilla, MD[1], Germán Antonio Rengifo-Alvis, MD[2], Yesid Yamid Quintero-Pérez, MD[3]

1 Clínica Medilaser S.A., sede Neiva, Colombia.
2 Servicio de Cirugía general y Cirugía bariátrica, Clínica Medilaser S.A., sede Neiva, Colombia.
3 Servicio de Cirugía general, Clínica Medilaser S.A., sede Neiva, Colombia.

Resumen

Introducción. El síndrome de arteria mesentérica superior o síndrome de Wilkie es una causa rara de obstrucción intestinal, con una incidencia aproximada de 0,1 a 0,3 %. El diagnóstico se hace mediante la sospecha clínica, sin embargo, tiene manifestaciones clínicas inespecíficas lo cual lo dificulta, y se confirma con tomografía abdominal con doble contraste, donde se aprecia obstrucción duodenal y un ángulo de salida aorto-mesentérico agudo. En los casos severos asociados a desnutrición proteico-calórica, el tratamiento suele ser quirúrgico.

Caso clínico. Se reporta el caso de una paciente de 29 años con pérdida crónica de peso y dolor abdominal intermitente, que se agudiza, asociado a intolerancia a la vía oral y emesis.

Resultados. El diagnóstico se hizo mediante tomografía computarizada de abdomen con contraste oral e intravenoso. Se llevó a manejo quirúrgico laparoscópico.

Conclusión. La cirugía laparoscópica es una opción en el manejo del síndrome de Wilkie, resolviendo el proceso obstructivo con mínima invasión con excelentes resultados estéticos y rápida recuperación del paciente.

Palabras clave: síndrome de la arteria mesentérica superior; obstrucción duodenal; dolor abdominal; laparoscopia; procedimientos quirúrgicos del sistema digestivo; anastomosis quirúrgica.

Abstract

Introduction. Superior mesenteric artery syndrome or Wilkie syndrome is a rare cause of intestinal obstruction, with an approximate incidence of 0.1% to 0.3%. The diagnosis is made through clinical suspicion; however it has non-specific clinical manifestations which makes its diagnosis difficult. The diagnosis is confirmed with abdominal tomography with double contrast, where duodenal obstruction and acute aortomesenteric outlet angle are observed. In severe cases associated with protein-calorie malnutrition, treatment is usually surgical.

Fecha de recibido: 05/10/2023 - Fecha de aceptación: 25/11/2023 - Publicación en línea: 11/07/2024
Correspondencia: Simón Alberto Macías-Segura, Calle 50A # 19A - 04 Neiva, Colombia. Teléfono: +57 3228048582
Dirección electrónica: sams.27@hotmail.com
Citar como: Macías-Segura SA, Ávila-Bonilla AM, Rengifo-Alvis GA, Quintero-Pérez YY. Duodenoyeyunostomía laparoscópica como manejo del síndrome de Wilkie. Rev Colomb Cir. 2025;40:162-8. https://doi.org/10.30944/20117582.2462
Este es un artículo de acceso abierto bajo una Licencia Creative Commons - BY-NC-ND https://creativecommons.org/licenses/by-nc-nd/4.0/deed.es

Clinical case. The case of a 29-year-old patient with chronic weight loss and intermittent abdominal pain, which worsens, associated with oral intolerance and emesis, is reported.

Results. The diagnosis was made by abdominal tomography with oral and intravenous contrast. Laparoscopic surgical management was performed.

Conclusions. Laparoscopic surgery is an option in the management of Wilkie syndrome, resolving the obstructive process with minimal invasion with excellent aesthetic results and rapid patient recovery.

Keywords: superior mesenteric artery syndrome; duodenal obstruction; abdominal pain; laparoscopy; digestive system surgical procedures; surgical anastomosis.

Introducción

La obstrucción intestinal es una patología de gran relevancia, llegándose a presentar hasta en el 25 % de los casos de dolor abdominal en el servicio de urgencias [1,2]. Las principales causas son las adherencias o bridas posteriores a intervenciones quirúrgicas abdominales (60-75 %), las hernias (15 %) y las neoplasias (5 %), pero hay otras causas como íleo biliar, enfermedad inflamatoria intestinal, estenosis isquémica, intususcepción o síndrome de arteria mesentérica superior, que corresponden el 5 % restante [1-4].

Dentro de este amplio espectro se encuentra el síndrome de pinzamiento aorto-mesentérico, una condición rara en la cual se obstruye la tercera porción del duodeno por compresión entre la arteria mesentérica superior y la aorta abdominal. Para entender el proceso fisiopatológico es necesario establecer la anatomía usual del trayecto retroperitoneal del duodeno: el duodeno en su tercera y cuarta porción se vuelve extraperitoneal, pasando por la pinza aorto-mesentérica acompañado de la vena renal izquierda. Normalmente, estas estructuras se encuentran recubiertas por una almohadilla grasa, pero en situaciones de perdida excesiva y rápida de peso se disminuye la almohadilla grasa y se ejerce compresión extrínseca del duodeno o la vena renal izquierda, causando obstrucción de estas estructuras [5,6].

La incidencia es muy baja y llega a oscilar entre 0,1 y 0,3 % del total de causas de obstrucción intestinal; se encuentra especial relación con mujeres altas y delgadas [7-9]. Entre las causas más frecuentes se encuentra la marcada pérdida de peso secundaria a patologías neoplásicas, procesos infecciosos severos, quemaduras, cirugía bariátrica y, en muy raros casos, en pacientes llevados a cirugía de corrección de escoliosis [10,11].

El objetivo de este artículo fue presentar el caso de una paciente de 29 años con perdida crónica de peso y dolor abdominal intermitente a causa de un síndrome de pinza aorto-mesentérica.

Caso clínico

Se presenta el caso de una paciente de 29 años, sin antecedentes patológicos de importancia, con cuadro clínico de dolor abdominal de tres meses de evolución que ocasionó marcada disminución de la ingesta alimenticia con pérdida acelerada de peso. Posteriormente, de manera aguda presentó dolor abdominal generalizado, asociado a múltiples episodios eméticos y mayor deterioro del estado nutricional. Ingresó a urgencias con signos de deshidratación grado II y al examen físico se encontró moderada distensión abdominal e hipertimpanismo, sin signos de irritación peritoneal ni masas palpables. Los paraclínicos iniciales de hemograma, pruebas de función renal, glicemia, electrolitos, bilirrubinas, transaminasas, fosfatasa alcalina, proteína C reactiva, velocidad de eritosedimentación y procalcitonina fueron normales.

Se hizo diagnóstico clínico de obstrucción intestinal y se inició manejo con descompresión con sonda nasogástrica y reanimación hídrica vigorosa. En la tomografía computarizada abdominal con contraste oral y endovenoso se apreció la distensión marcada de la cámara gástrica con obstrucción a nivel de la tercera porción del duodeno y una zona de transición a nivel del yeyuno (Figura 1), además de la presencia de algunas

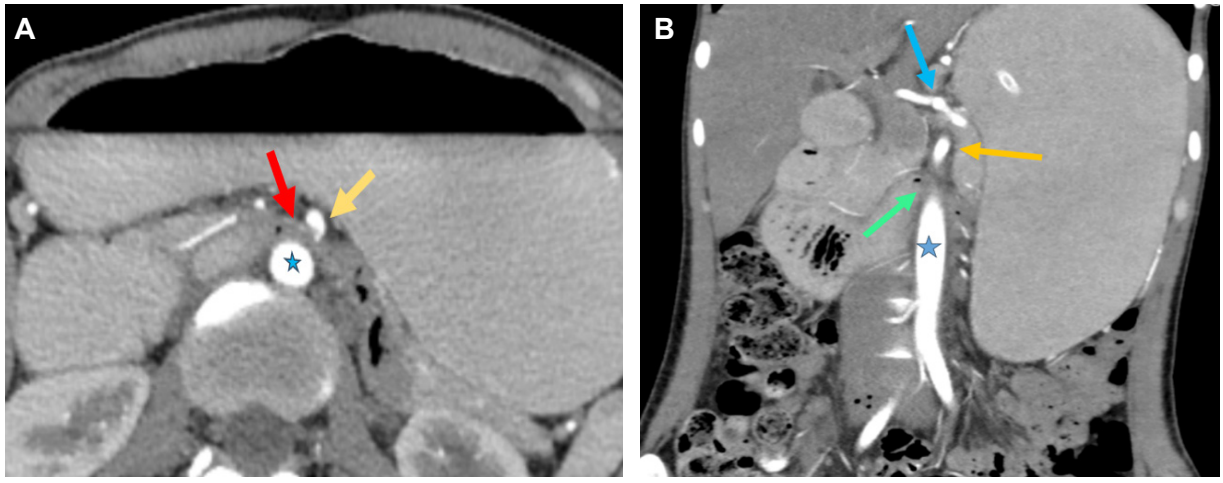

Figura 1. A. Corte axial de la tomografía computarizada abdominal con contraste oral y endovenoso donde se aprecia compresión de la tercera porción del duodeno (flecha roja) por la arteria mesenterica superior (flecha amarilla) y distension de la cámara gástrica; la aorta abdominal está señalada con una estrella azul. B. Corte coronal donde se identifican la aorta abdominal (flecha azul), el tronco celiaco y sus ramas (flecha azul), la arteria mesentérica superior (flecha amarilla) y la compresión del duodeno a nivel de la pinza aorto-mesentérica, con dilatacion retrograda del duodeno (flecha verde).
Fuente: los autores.

adenopatías para aórticas y cercanas a la cabeza el páncreas, sin evidenciar masas ni líquido libre en la cavidad abdominal. En la ventana vascular se evaluó el ángulo aorto-mesentérico observando una medida de 15,8° (Figura 2).

Se confirmó el diagnostico de síndrome de pinza aorto-mesentérica y se inició manejo con repleción nutricional mediante nutrición mixta parenteral parcial y enteral a través de sonda duodenal avanzada, continuando la descompresión gástrica mediante sonda nasogástrica. Sin embargo, tuvo evolución estacionaria con persistencia de la clínica de obstrucción intestinal y dolor abdominal, por lo que se decidió llevar a manejo quirúrgico por vía laparoscópica, con hallazgo operatorio de gran distensión de cámara gástrica, con zona de transición a la altura de los vasos mesentéricos entre la tercera y cuarta porción del duodeno, sugestivo de síndrome de pinza mesentérica, junto con adenopatías sobre la curvatura mayor, de las cuales se tomó biopsia para patología. Se liberó el duodeno hasta la vena cava inferior y el ángulo de Treitz para movilizarlo en sentido medial a la pinza mesentérica, a la derecha del paquete vasculonervioso, verificando ausencia de compresión del mismo (Figura 3). Se hizo



Figura 2. Corte sagital de la tomografía computarizada abdominal con contraste oral y endovenoso. En la ventana vascular se observa el ángulo aorto-mesentérico disminuido (menor de 20°).
Fuente: los autores.

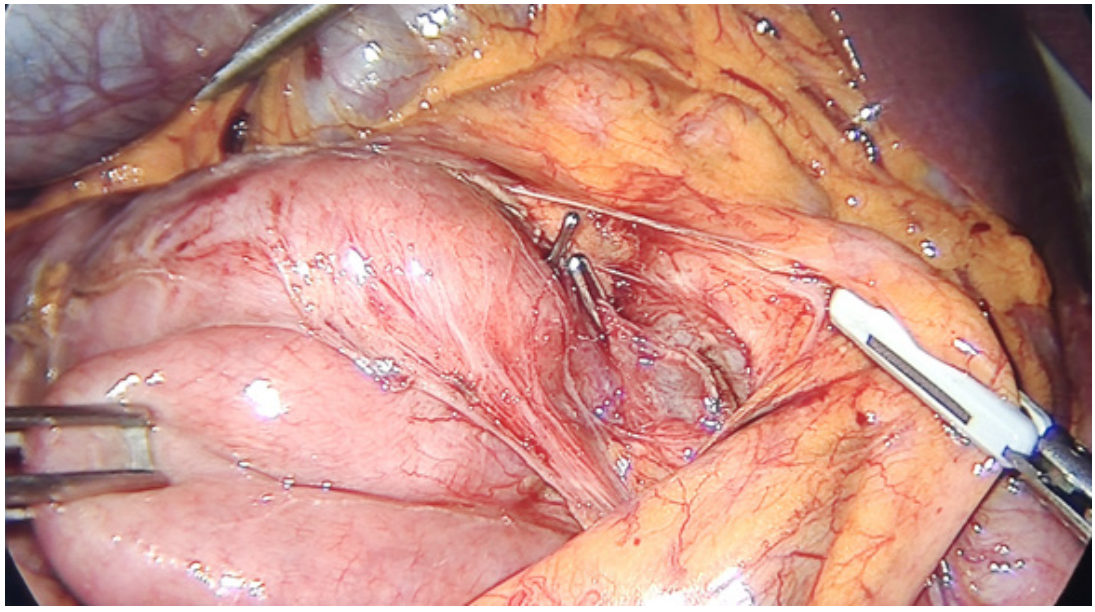

Figura 3. Liberación del ligamento de Treitz y desplazamiento medial del duodeno (mitad izquierda de la imagen); el paquete vascular mesentérico superior está sostenido con pinza grasper (mitad derecha de la imagen). Fuente: los autores

anastomosis del duodeno al yeyuno, antecólica latero-lateral, con sutura mecánica de 60 mm, y cierre de la entero-enterostomía en dos planos con sutura barbada 3-0 (Figura 4).

La paciente continuó con una evolución postoperatoria lenta hacia la mejoría, logrando resolución de los síntomas obstructivos, ganancia ponderal y tolerancia a la vía oral. Se dio de alta al décimo segundo día postoperatorio.

Discusión

El síndrome de Wilkie puede tener una presentación crónica, la cual se caracteriza por episodios de dolor abdominal intermitente y pérdida de peso, que genera un círculo vicioso y perpetúa los síntomas, que pueden agudizarse requiriendo atención en el servicio de urgencias.

Las manifestaciones clínicas son inespecíficas, presentándose vómito temprano, dolor abdominal superior postprandial y pérdida de peso; algunos síntomas son muy sugestivos de obstrucción intestinal alta, como emesis postprandial, dolor y distensión abdominal. Si coexiste el pinzamiento de la vena renal izquierda puede asociarse a dolor en región lumbar izquierda, hematuria, y con menos frecuencia, varicocele izquierdo [12-14]. En el examen físico no hay hallazgos de relevancia que orienten a esta etiología, por tal motivo, para lograr su diagnóstico se requiere una alta sospecha clínica y el apoyo en imágenes diagnosticas.

Antes de la expansión de la tomografía, el estudio de vías digestivas contrastado con bario podía orientar el diagnóstico al mostrar obstrucción al paso del medio de contraste a nivel del segmento transverso del duodeno; pero con el advenimiento de la tomografía computarizada se ha logrado apreciar mejor la obstrucción a nivel de la tercera porción del duodeno. Actualmente, la imagen de elección es la tomografía computarizada abdominal con doble contraste, oral y endovenoso, en la cual además de observar la obstrucción a nivel de la tercera porción del duodeno, a nivel vascular permite medir el ángulo formado por la aorta y la arteria mesentérica superior en su salida, que de ser menor a 20° confirma el diagnóstico del síndrome de Wilkie [15-18].

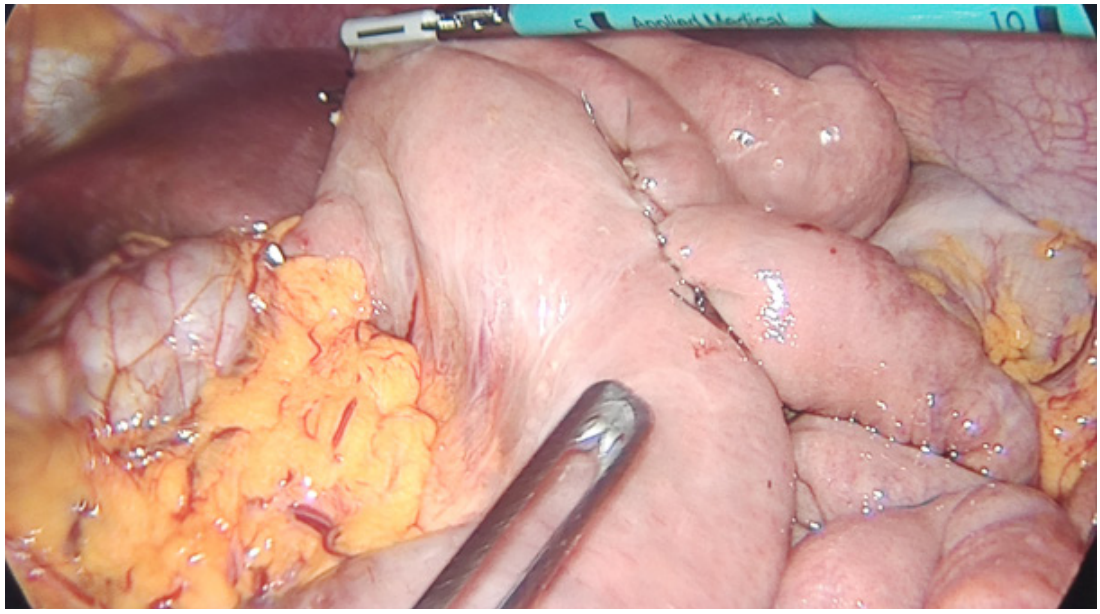

Figura 4. Anastomosis latero-lateral del duodeno al yeyuno en posición antecólica.
Fuente: los autores.

El estrechamiento del ángulo aorto-mesentérico también puede ser estudiado mediante ultrasonografía Doppler, mostrando niveles de correlación similares a la angiotomografía abdominal, pero a menor costo; con la ecografía también se logra evaluar presencia de varicocele izquierdo [7,12,19]. La angiotomografía es el estudio más ampliamente utilizado dado que permite evaluar la causa de la obstrucción intestinal en sí y además el ángulo aorto-mesentérico. Dentro de los hallazgos más significativos están la obstrucción a nivel de la tercera porción del duodeno con dilatación retrograda del duodeno y la cámara gástrica [20-22].

El manejo depende del escenario clínico. En los casos de obstrucción crónica intermitente puede hacerse mediante repleción nutricional para recuperar la almohadilla perivascular del paquete mesentérico superior y, con esto, obtener resolución de la sintomatología [23]. En los casos de obstrucción aguda debe optarse por el manejo quirúrgico, aunque aún está en discusión sobre cuál debe ser la estrategia quirúrgica a realizar.

Se ha descrito la gastroyeyunostomía, ya sea con técnica abierta o laparoscópica, como una posibilidad de manejo al realizar descompresión de la cámara gástrica, sin embargo, no resuelve la obstrucción duodenal, por lo que puede continuar generando síntomas. Hacia la década de 1990 se introdujo la duodenoyeyunostomía para el manejo del síndrome de Wilkie, que es la técnica que mejores resultados ha mostrado, con menor dolor postoperatorio si se practica mediante técnica laparoscópica y recuperación más rápida. En este caso, se recomienda que sea realizada por un cirujano con una amplia experiencia en cirugía laparoscópica para lograr realizar una buena disección del espacio retropancreático y obtener un adecuado sitio de anastomosis, evitando las lesiones en el paquete vascular mesentérico superior o la aorta [24-29].

Conclusiones

El síndrome de Wilkie o de pinza aorto-mesentérica es una causa poco frecuente de obstrucción intestinal alta. Dado que los síntomas son inespecíficos se debe tener una alta tasa de sospecha, en especial en pacientes de sexo femenino y de talla alta. Es de gran importancia en el abordaje diagnóstico la realización de una tomografía computarizada abdominal con contraste oral y endovenoso, la

cual permitirá evaluar el nivel de la obstrucción intestinal y, además, confirmar si la causa es la compresión de la tercera porción del duodeno por la pinza aortomesentérica al tener un ángulo disminuido (menor de 20°). El tratamiento dependerá del estado clínico del paciente; en los casos crónicos puede ser manejado mediante nutrición parenteral, pero en lo casos agudos que requieren intervención quirúrgica, la duodenoyeyunostomía es la mejor opción de manejo. El uso de técnica laparoscópica dependerá de la experiencia del cirujano y la disponibilidad de recursos del lugar donde se realice la intervención.

Cumplimiento de normas éticas

Consentimiento informado: La paciente diligenció el consentimiento informado dando aval para el uso de su historia clínica y las imágenes, para investigaciones y reportes de caso. El reporte de caso y la metodología fueron aprobados por el Comité Científico de Ética e Investigación institucional mediante acta de aprobación número 016/23 el 12 de julio de 2023 en cumplimiento a las Resoluciones 8430 de 1993 (estudio sin riesgos) y 2378 del 2007 expedidos por el Ministerio de la Protección Social, lo mismo que para obedecer lo dispuesto por la Declaración Universal sobre Bioética y Derechos Humanos de la UNESCO.

Conflictos de intereses: Los investigadores declararon que no existe ningún tipo de conflictos de interés.

Uso de Inteligencia Artificial: Los autores declararon que no se utilizó ayuda de estas en ninguno de los procesos de revisión bibliográfica, redacción o corrección del artículo.

Fuentes de financiación: El artículo se financió mediante recursos propios de los autores y de la institución donde se atendieron los casos.

Contribución de los autores

- Concepción y diseño del estudio: Simón Alberto Macías-Segura.
- Recolección de datos: Simón Alberto Macías-Segura, Angela María Ávila-Bonilla.
- Redacción del manuscrito: Simón Alberto Macías-Segura, Yesid Yamid Quintero-Pérez.
- Revisión crítica: Yesid Yamid Quintero-Pérez, German Antonio Rengifo-Alvis.

Referencias

1. Catena F, De Simone B, Coccolini F, Di Saverio S, Sartelli M, Ansaloni L. Bowel obstruction: A narrative review for all physicians. World J Emerg Surg. 2019;14:20. https://doi.org/10.1186/s13017-019-0240-7
2. Idrobo AA, Bastidas BE, Yasno LM, Vargas AL, Merchán-Galvis AM. Presentación y desenlace del manejo conservador en obstrucción intestinal por bridas en el Cauca. Rev Colomb Gastroenterol. 2020;35:447-54. https://doi.org/10.22516/25007440.517
3. Macías-Segura SA, Castro-Rodríguez JM, Quintero-Pérez YY, Granados-Martínez CA. Íleo biliar: Descripción de dos casos. Rev Colomb Cir. 2023;38:753-8. https://doi.org/10.30944/20117582.2260
4. Londoño-Ruiz GD, Niño-Torres L, Guzmán AO, Buitrago VC. Síndrome de Bouveret como variante de íleo biliar. Rev Colomb Cir. 2022;37:695-700. https://doi.org/10.30944/20117582.892
5. Jiménez-Ramos R, Martínez-Alfonso MA, Roque-González R. Duodenoyeyunostomía laparoscópica en el síndrome de la arteria mesentérica superior. Rev Haban Cienc Med. 2021;20:e3674.
6. Waheed KB, Shah WJ, Jamal A, Mohammed HR, Altaf B, Amjad M, et al. Superior mesenteric artery syndrome. An often overlooked cause of abdominal pain! Saudi Med J. 2021;42:1145-8. https://doi.org/10.15537/smj.2021.42.10.20210509
7. Diab S, Hayek F. Combined superior mesenteric artery syndrome and nutcracker syndrome in a young patient: A case report and review of the literature. Am J Case Rep. 2020;21:e922619. https://doi.org/10.12659/AJCR.922619
8. Fall M, Bâ PA, Touré FB, Mbaye PA, Ngom G. [Aorto-mesenteric compression syndrome in children: report of a case]. Pan Afr Med J. 2014;19:151. https://doi.org/10.11604/pamj.2014.19.151.4651
9. Poblete-Otero F, Álvarez-Pertuz H, Arana-Sáenz A. Síndrome de Wilkie. Acta Méd Costarric. 2015;57:145-8.
10. de Araujo AO, de Oliveira RG, de Castro-Arraes AJ, Mamare EM, Rocha ID, et al. Síndrome da artéria mesentérica superior – Uma complicação incomum após correções cirúrgicas de deformidades da coluna. Rev Bras Ortop (Sao Paulo). 2021;56:523-7. https://doi.org/10.1055/s-0040-1722258
11. Víquez-Beita AK, Whayne TF. The superior mesenteric artery: From syndrome in the young to vascular atherosclerosis in the old. Cardiovasc Hematol Agents Med Chem. 2019;17:74-81. https://doi.org/10.2174/1871525717666190920100518
12. Farina R, Foti PV, Cocuzza G, Costanzo V, Costanzo G, Conti A, et al. Wilkie's syndrome. J Ultrasound. 2017;20:339-342. https://doi.org/10.1007/s40477-017-0257-2

13. García-Frade Ruiz LF, Mundo-Gallardo LF, Solís-Ayala E. Síndrome de Wilkie. Med Int Méx. 2017;33:254-8.
14. Berdugo-Hurtado F, Díaz-Alcázar MM, Torrecillas-Cabrera MM, Miras-Ventura JA. Aortomesenteric clamp: Association with Wilkie syndrome and nutcracker syndrome. Rev Esp Enferm Dig. 2021;113:372-4. https://doi.org/10.17235/reed.2021.7580/2020
15. Baber YF, O'Donnell C. Sudden death due to undiagnosed Wilkie syndrome. Am J Forensic Med Pathol. 2016;37:54-6. https://doi.org/10.1097/PAF.0000000000000222
16. Bognár G, Ledniczky G, Palik É, Zubek L, Sugár I, Ondrejka P. A Wilkie-syndromáról. Magy Seb. 2008;61:273-7. https://doi.org/10.1556/maseb.61.2008.5.4
17. Fomina EE, Kazan State Medical Academy, Tukhbatullin MG, Kazan State Medical Academy. Ultrasound diagnosis of small pelvic veins in women with aorto-mesenteric compression syndrome. Russ Electron J Radiol. 2019;9:106-7. https://doi.org/10.21569/2222-7415-2019-9-3-106-117
18. Capponi MG, Campanati L, Lotti M. Wilkie's syndrome: a serendipitous diagnosis. ANZ J Surg. 2021;91:1623-5. https://doi.org/10.1111/ans.16468
19. Elhattabi K, Elbakouri A, Ouchane M, Bouali M, Bensardi F, Fadil A. Nutcracker syndrome due to aorto-mesenteric compression in adults: Case report and literature review. Int J Surg Case Rep. 2020;77:730-2. https://doi.org/10.1016/j.ijscr.2020.11.088
20. Fernández-López MT, López-Otero MJ, Bardasco-Alonso ML, Álvarez-Vázquez P, Rivero-Luis MT, Lopez-Barros G. Síndrome de Wilkie: A propósito de un caso. Nutr Hosp. 2011;26:646-9. https://doi.org/10.3305/nh.2011.26.3.5215
21. Karki B, Pun B, Shrestha A, Shrestha PS. Superior mesenteric artery syndrome. Clin Case Rep. 2020;8:2295-7. https://doi.org/10.1002/ccr3.3118
22. Merrett ND, Wilson RB, Cosman P, Biankin AV. Superior mesenteric artery syndrome: Diagnosis and treatment strategies. J Gastrointest Surg. 2009;13:287-92. https://doi.org/10.1007/s11605-008-0695-4
23. Maya-López C, Zapata-Uribe F, Vergara-Toro J, Cardona-Bernal S. Síndrome de Wilkie. Caso Clínico. Rev Cir. 2021;73:744-7. https://doi.org/10.35687/s2452-454920210061154
24. Chang J, Boules M, Rodriguez J, Walsh M, Rosenthal R, Kroh M. Laparoscopic duodenojejunostomy for superior mesenteric artery syndrome: intermediate follow-up results and a review of the literature. Surg Endosc. 2017;31:1180-5. https://doi.org/10.1007/s00464-016-5088-2
25. Prieto JM, Halbach JL, Ignacio RC, Lazar DA. Laparoscopic duodenojejunostomy for superior mesenteric artery syndrome in a 13 year-old boy. J Pediatr Surg Case Rep. 2021;69:101866. https://doi.org/10.1016/j.epsc.2021.101866
26. Qin X, Duan X, Qin Z, Bian H, Liang C, Huang M. Application of laparoscopic duodenojejunostomy for children with superior mesenteric artery syndrome. Chin J Pediatr Surg. 2020;41:52-5. https://doi.org/10.3760/cma.j.issn.0253-3006.2020.01.011
27. Sabry A, Shaalan R, Kahlin C, Elhoofy A. Superior mesenteric artery syndrome managed with laparoscopic duodenojejunostomy. Minim Invasive Surg. 2022;2022:4607440. https://doi.org/10.1155/2022/4607440
28. Sigua BV, Zemlyanoy VP, Kachiuri AS, Fetisov KV, Zakharov EA, Melnikov VA. New modification of the Albrecht-Staveley operation for treating aorto-mesenteric compression of the duodenum. HER North-West State Med Univ Named I Mechnikov. 2020;12:79-84. https://doi.org/10.17816/mechnikov202012179-84
29. Yoneda A, Kanetaka K, Yamaguchi S, Koga Y, Isagawa Y, Maruya Y, et al. Complete laparoscopic duodenojejunostomy for superior mesenteric artery syndrome: Linear stapled closure of the common enterotomy. Asian J Endosc Surg. 2020;13:552-5. https://doi.org/10.1111/ases.12773