





## PRESENTACIÓN DE CASO

# Anastomosis coloanal en dos etapas mediante técnica de Turnbull-Cutait *pull-through* en un caso de fístula recto vaginal alta secundaria a trauma colorrectal

Two-stage coloanal anastomosis using the Turnbull-Cutait “pull-through” technique in a case of high rectovaginal fistula secondary to colorectal trauma

Jessica Capre-Pereira, MD<sup>1</sup> , Cesar Pastas, MD<sup>2</sup> , Juan Guillermo Holguín, MD<sup>3</sup> ,  
Mónica Bejarano, MD, MSc<sup>4</sup> 

- 1 Programa de Subespecialización en Cirugía de colon y recto, Universidad ICESI, Cali, Colombia.
- 2 Programa de Especialización en Cirugía General, Universidad del Cauca, Popayán, Colombia.
- 3 Servicio de Cirugía de Colon y Recto, Hospital Universitario Fundación Valle de Lili; catedra de Cirugía, Universidad ICESI, Cali, Colombia.
- 4 Departamento de Cirugía, Hospital Universitario Fundación Valle de Lili; catedra de Cirugía, Universidad ICESI, Cali, Colombia.

## Resumen

**Introducción.** La fuga anastomótica es la complicación más temida en las anastomosis colorrectales, especialmente en pacientes con cáncer de recto bajo. Descrita desde hace más de cincuenta años, la técnica de anastomosis coloanal manual diferida después de una resección anterior ultrabaja se realiza en dos tiempos para preservar la función de los esfínteres. Este procedimiento puede reducir las complicaciones asociadas a la filtración anastomótica y la necesidad de derivación intestinal de protección. Aunque se ha utilizado principalmente en casos de cáncer colorrectal, también se ha descrito en enfermedades congénitas, malformaciones anorrectales y fístulas recto-vaginales complejas, así como una técnica para salvamento de anastomosis colorrectales ultrabajas en el evento de una dehiscencia.

**Caso clínico.** Mujer de 30 años con antecedente de cirugías por traumatismo colorrectal, que necesitó una colostomía terminal, y posteriormente hizo una obstrucción intestinal y fue atendida en el contexto de una fístula recto-vaginal postraumática.

**Resultados.** Se llevó a una resección anterior de recto, histerectomía y colpectomía parcial, con anastomosis coloanal en un segundo tiempo, utilizando la técnica *pull-through*. Tuvo una adecuada recuperación postoperatoria, sin necesidad de derivación intestinal.

---

Fecha de recibido: 13/11/2023 - Fecha de aceptación: 03/01/2024 - Publicación en línea: 16/05/2024  
Correspondencia: Mónica Bejarano, Carrera 59 #11B-56, Cali, Colombia. Teléfono: +57 315-5574039  
Dirección electrónica: [monicirugia@gmail.com](mailto:monicirugia@gmail.com)

Citar como: Capre-Pereira J, Pastas C, Holguín JG, Bejarano M. Anastomosis coloanal en dos etapas mediante técnica de Turnbull-Cutait *pull-through* en un caso de fístula recto vaginal baja secundaria a trauma colorrectal. Rev Colomb Cir. 2024;39:556-62.

<https://doi.org/10.30944/20117582.2528>

Este es un artículo de acceso abierto bajo una Licencia Creative Commons - BY-NC-ND <https://creativecommons.org/licenses/by-nc-nd/4.0/deed.es>

**Conclusión.** La anastomosis coloanal en dos etapas según Turnbull-Cutait, se mantiene como una opción a considerar en el cáncer de recto medio-bajo. Aunque se ha estudiado principalmente en casos de malignidad, se ha observado una reducción significativa en la fuga anastomótica y en la necesidad de un estoma derivativo, por lo que se ha extendido su uso también a condiciones benignas.

**Palabras clave:** recto; enfermedades del recto; fistula rectovaginal; anastomosis quirúrgica; Turnbull-Cutait.

## Abstract

**Introduction.** Anastomotic leak is the most feared complication in colorectal anastomosis, especially in patients with low rectal cancer. Described for more than fifty years, the technique of deferred manual coloanal anastomosis after ultra-low anterior resection is used in two stages to preserve sphincteric function. This procedure may reduce complications associated with anastomotic leak and the need for a protective stoma. Although it has been used mainly in cases of colorectal cancer, it has also been described in congenital diseases and anorectal malformations, complex rectovaginal fistulas, as well as a technique for salvaging ultra-low colorectal anastomosis in the event of dehiscence.

**Clinical case.** A 30-year-old woman with a history of surgeries for colorectal trauma, who required an end colostomy, and subsequently developed an intestinal obstruction that was treated in the context of a post-traumatic rectovaginal fistula.

**Results.** The patient underwent an anterior rectal resection, hysterectomy and partial colectomy, with coloanal anastomosis in a second stage, using the pull-through technique. She had an uneventful postoperative recovery, without the need for a protective stoma.

**Conclusion.** Turnbull-Cutait two-stage coloanal anastomosis remains an option to consider in mid-low rectal cancer. Although it has been studied mainly in cases of malignity, a significant reduction in anastomotic leak and the need for a diverting stoma has been observed, which is the reason why its use has also been extended to benign conditions.

**Keywords:** rectum; rectal diseases; rectovaginal fistula; surgical anastomosis; Turnbull-Cutait.

## Introducción

La fuga anastomótica es la complicación más temida en pacientes que requieren de anastomosis colorrectal, ya que genera una carga significativa de morbilidad y mortalidad. En pacientes con cáncer de recto bajo, la anastomosis coloanal después de una escisión mesorrectal total se ha asociado con altas tasas de fuga anastomótica, hasta del 11,6 % en las resecciones de recto, que incrementa al 20 % en las colonales, requiriendo cirugía de urgencia en un 42,5 % de los casos<sup>1</sup>. En Colombia, en un artículo publicado en 2021 se encontró que la fuga anastomótica se presentó en el 18,7 % de los pacientes con cirugía de colon y el 10,6 % en los sometidos a cirugía de recto<sup>2</sup>.

La anastomosis coloanal manual después de una resección anterior ultrabaja de recto es la técnica estándar para el manejo del cáncer rectal

bajo cuando no es posible realizar el procedimiento con grapadora circular, preservando así la función de los esfínteres<sup>3</sup>. En 1952, en la Cleveland Clinic de Ohio, R.B. Turnbull Jr. describió una técnica quirúrgica de extracción colónica transanal con anastomosis coloanal manual en dos etapas, logrando la reconstrucción intestinal en adultos con cáncer rectal y en niños con enfermedad de Hirschsprung, con el fin de evitar una colostomía permanente<sup>4,5</sup>.

En el mismo período, en Brasil, D.E. Cutait describió la misma técnica para pacientes adultos con megacolon secundario a la enfermedad de Chagas<sup>6</sup>. Este procedimiento fue propuesto con el objetivo de reducir las complicaciones asociadas a la filtración anastomótica, las complicaciones pélvicas y, principalmente, la necesidad de realizar derivaciones intestinales, que no están exentas de importante morbilidad<sup>7</sup>.

La exteriorización del colon a través del ano o *pull-trough*, mediante la técnica de Turnbull-Cutait es realizada en dos etapas<sup>4</sup>. En el primer momento se hace la resección del segmento colorrectal afectado y se exterioriza el colon proximal a través del ano, y en un segundo tiempo, días o semanas después, se practica la anastomosis coloanal manual. Las adherencias y la cicatrización entre las paredes pélvicas y el colon parecen reducir el riesgo de dehiscencia de la anastomosis coloanal, evitando la creación estomas de protección<sup>4</sup>.

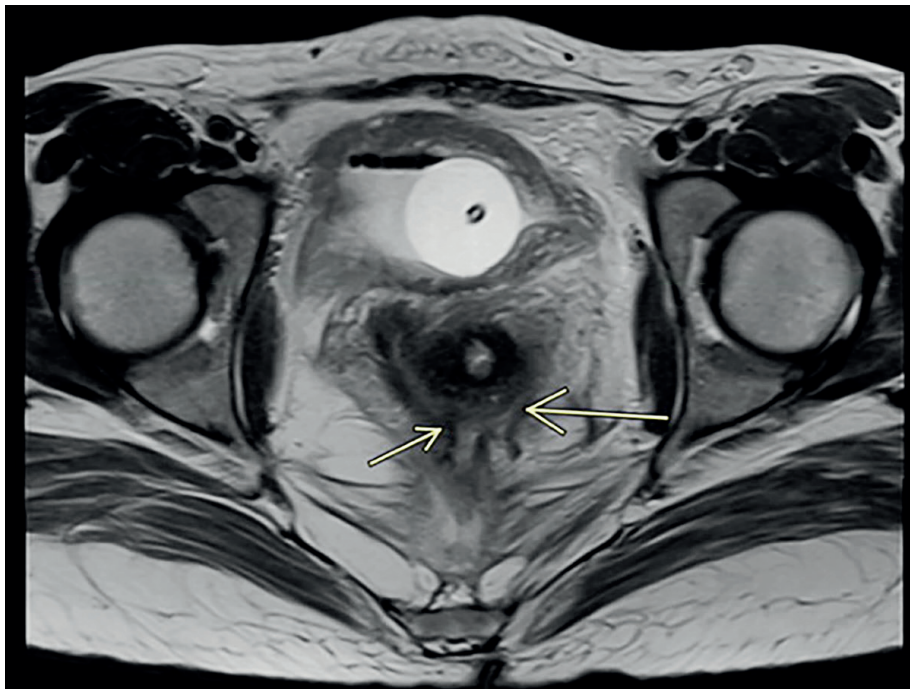
En la literatura se describe la aplicación de la técnica de Turnbull-Cutait principalmente en casos de cáncer colorrectal, sin embargo, también se ha planteado en casos de enfermedades congénitas y malformaciones anorrectales<sup>8</sup>, puntualmente en la enfermedad de Hirschprung<sup>4</sup> o, con mucha menor frecuencia, en la corrección de seno pélvico crónico secundario a resección anterior de recto o para la corrección de fístulas recto-vaginales<sup>9,10</sup>. El objetivo del presente artículo fue presentar el caso de una paciente con traumatismo colorrectal, quien fue llevada

a corrección de fístula recto-vaginal traumática y reconstitución del tracto digestivo mediante la técnica de Turnbull-Cutait, sin realización de estoma de protección.

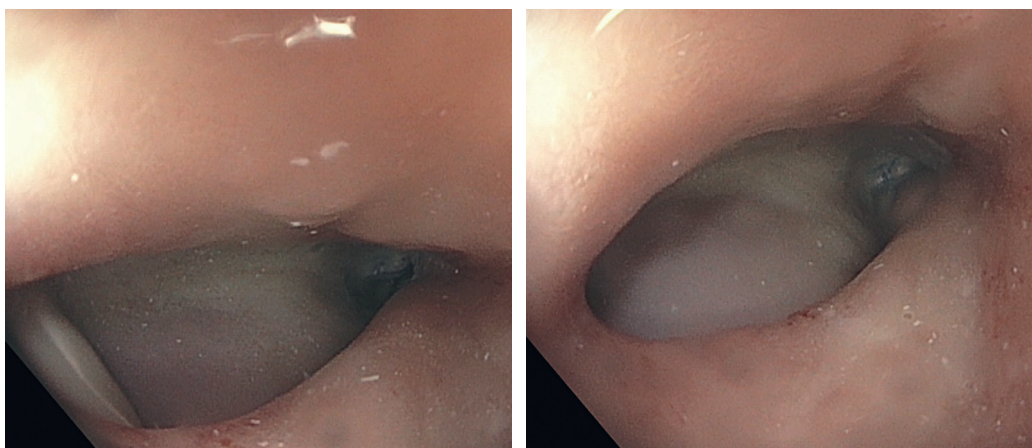
### Caso clínico

Mujer de 30 años con antecedente de laparotomía por traumatismo colorrectal, en donde se documentó una perforación en la unión rectosigmoidea, a la cual se le realizó resección y colostomía terminal. Posteriormente presentó una obstrucción intestinal que requirió cirugía, reportando lesión del uréter izquierdo, con reimplantación del mismo. Ingresó a nuestra institución seis meses después del trauma, para manejo multidisciplinario.

Se realizaron los estudios pertinentes, identificándose una fístula recto-vaginal que comunicaba el tercio superior de la vagina con el recto inferior, una imagen quística anexial izquierda única, sin identificarse otras estructuras anexiales, y cambios por pielonefritis izquierda (Figuras 1 y 2).



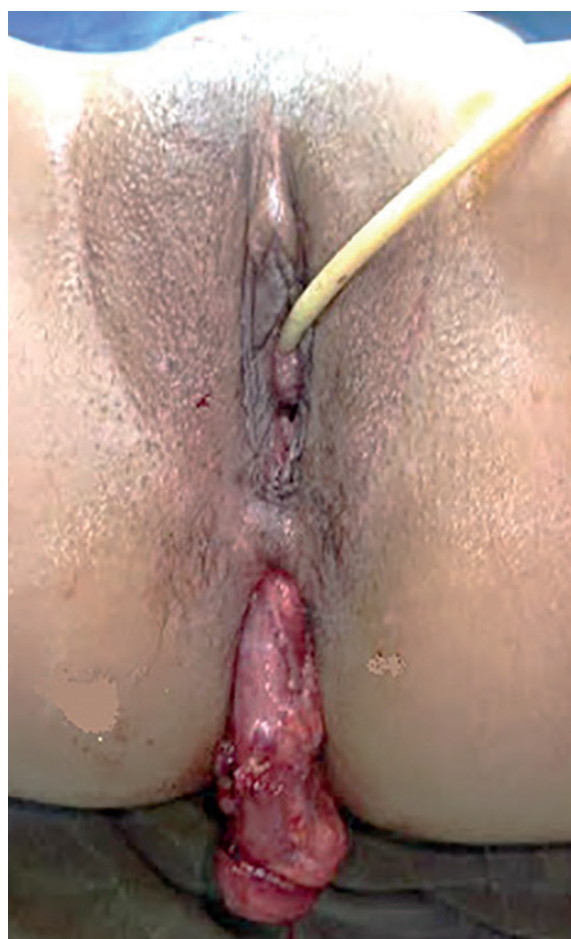**Figura 1.** Resonancia magnética que muestra la fístula recto-vaginal (flechas amarillas). Fuente: elaborado por los autores.



**Figura 2.** Colonoscopia donde se aprecia el gran orificio fistuloso en recto. Fuente: elaborado por los autores.

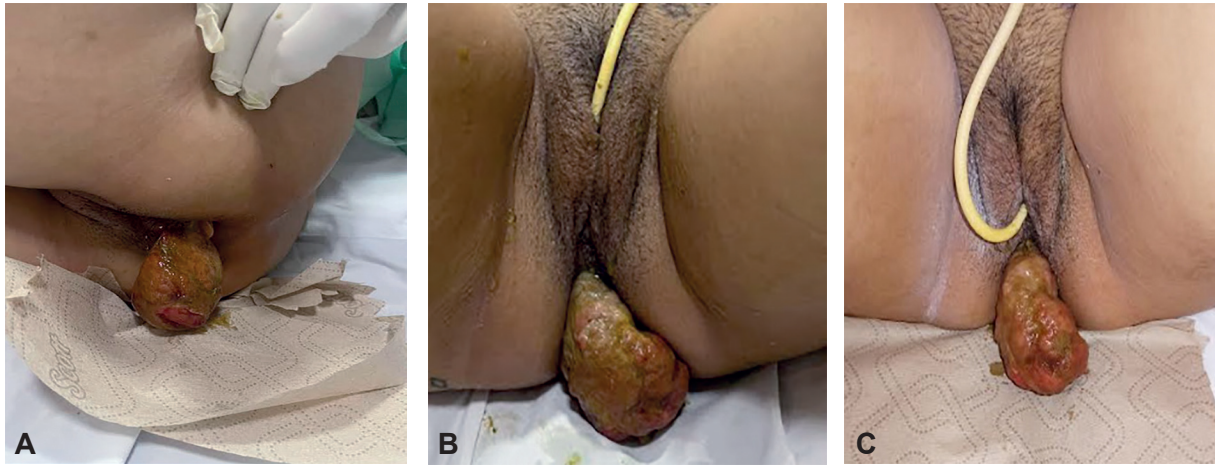
Se discutió en junta multidisciplinaria con urología, ginecología y coloproctología, donde se decidió ofrecer cirugía para corrección de la fistula.

Se llevó a cirugía con la intención de corrección de la fistula recto-vaginal. Inicialmente urología ferulizó ambos ureteres con catéteres doble J. Los cirujanos de colon y recto ingresaron a la cavidad abdominal por vía laparoscópica para realizar una resección anterior de recto, corrección de fístula recto-vaginal y anastomosis colorrectal, sin embargo, dada la dificultad técnica debida al proceso fibrótico y adherencial severo por cirugías previas, se convirtió a cirugía abierta. Fue necesario realizar histerectomía y colpectomía parcial por parte de ginecología, quienes resecaron el segmento de vagina comprometido en la fístula. Para el manejo del recto, ante el proceso inflamatorio pélvico descrito y la imposibilidad de obtener un adecuado muñón rectal para una anastomosis primaria, se decidió realizar la anastomosis coloanal en dos tiempos, mediante la técnica descrita por Turnbull y Cutait (Figura 3). Se dejó exteriorizado el colon descendente a través del ano, fijándolo al canal anal en 4 puntos cardinales con sutura absorbible, con seguimiento clínico estricto (Figura 4). El segundo tiempo quirúrgico fue realizado 9 días después, resecando el resto del colon exteriorizado y realizando una anastomosis coloanal manual con técnica convencional (Figura 5).

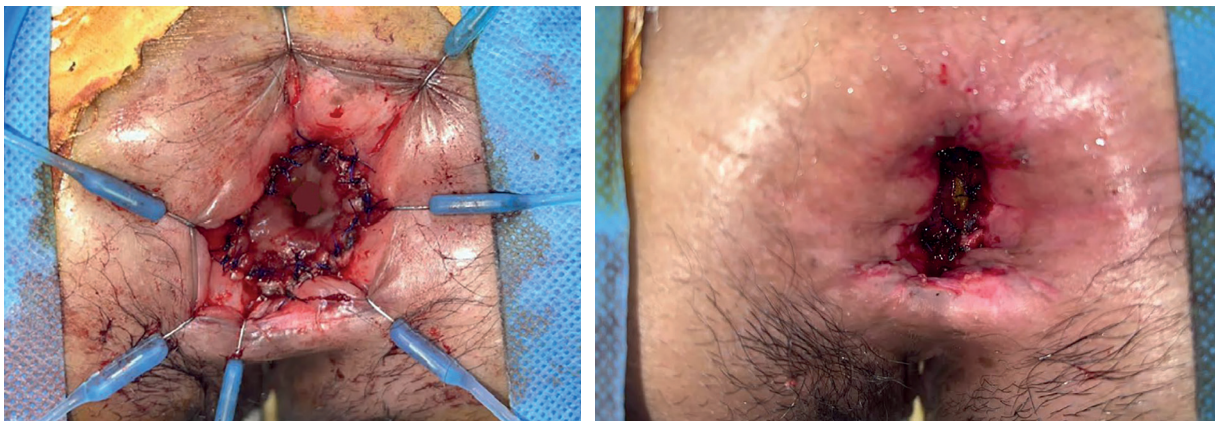


**Figura 3.** Primera etapa de *pull-through* por técnica de Turnbull-Cutait. Exteriorización de colon a través del ano. Fuente: Fotografía tomada por los autores.





**Figura 4.** Seguimiento posterior a la cirugía de Turnbull-Cutait. Día 3 (A), 5 (B) y 8 (C) del posoperatorio. Fuente: Fotografías tomadas por los autores.



**Figura 5.** Segunda etapa de técnica de Turnbull-Cutait para la anastomosis coloanal. Fuente: Fotografías tomadas por los autores.

La paciente presentó una evolución posquirúrgica satisfactoria, con una corta estancia en Unidad de cuidados intensivos, previo al segundo tiempo operatorio. Durante ese periodo recibió dieta común, con cuidados diarios por el equipo quirúrgico y vigilancia estricta del colon exteriorizado. Luego de realizada la anastomosis, desarrolló urosepsis que requirió manejo antibiótico y posterior retiro de catéteres doble jota por el servicio de urología. Inicialmente presentó incontinencia fecal pasiva que fue mejorando durante la hospitalización, con egreso 24 días después de la cirugía índice.

En la histopatología de la pieza quirúrgica se identificó tuba uterina, ovario y útero de características usuales y muñón rectal distal con compromiso necroinflamatorio focal, sin documentarse malignidad.

### Discusión

La anastomosis coloanal en dos etapas de Turnbull-Cutait ha pasado a ser parte de las alternativas disponibles para lograr una reconstrucción del tránsito intestinal posterior a la resección del

recto. Al tener indicaciones quirúrgicas muy puntuales descritas en la literatura, es usada en menor frecuencia que la anastomosis primaria con grapadora o mediante sutura estándar con asociación a estoma temporal de derivación, las cuales poseen un mayor espectro clínico de aplicación. No obstante, sigue teniendo un papel importante en la cirugía convencional del cáncer de recto medio-bajo, tanto en el manejo electivo, cuando una anastomosis primaria colorrectal no es posible o se busca evitar un estoma derivativo (en pacientes con obesidad mórbida en los que técnicamente es compleja la creación de un estoma, o pacientes en los que las complicaciones de un estoma puedan amenazar su vida), así como para el manejo de complicaciones como dehiscencias de anastomosis colorrectales ultrabajas<sup>11</sup>.

Esta técnica está menos estudiada y estandarizada en el abordaje de condiciones benignas como la enfermedad de Hirschprung, el megacolon por enfermedad Chagas o, como en nuestro caso, en complicaciones asociadas al traumatismo del recto. En este caso, el proceso inflamatorio pélvico, el tamaño del muñón rectal y su imposibilidad de usarse para una anastomosis colorrectal ultrabaja primaria segura, implicó ofrecer esta técnica con el objetivo de reconstituir el tracto digestivo sin uso de estoma<sup>12</sup>.

En 2014 se publicó una revisión sistemática que evaluó los desenlaces en pacientes sometidos a anastomosis coloanal diferida con técnica de Turnbull-Cutait en el escenario de patologías malignas y benignas, donde analizaron siete estudios observacionales y documentaron una disminución significativa de filtración anastomótica, absceso o sepsis pélvica y necesidad de estoma, sin incontinencia fecal en el posoperatorio. Este estudio tuvo una elevada heterogeneidad clínica y metodológica, lo cual limitó la posibilidad de realizar metaanálisis<sup>13</sup>.

Más recientemente, se desarrolló el primer metaanálisis que exploró la seguridad y los desenlaces de la anastomosis coloanal diferida comparada con la técnica de anastomosis inmediata con estoma de protección en el manejo del cáncer de recto inferior. Incluyeron nueve estudios en la revisión sistemática y cuatro en el

metaanálisis, encontrando que no había diferencia significativa en la morbilidad postoperatoria y que la necesidad de estoma definitivo fue comparable en ambos grupos, sin embargo, los pacientes con anastomosis coloanal diferida experimentaron menor tasa de sepsis pélvica postquirúrgica<sup>14</sup>.

Con lo anterior, consideramos que existe evidencia que apoya el posible beneficio de la técnica de anastomosis coloanal de Turnbull-Cutait para el manejo del cáncer de recto bajo, siendo una opción válida para el manejo de la patología benigna. Sin embargo, se requieren trabajos prospectivos que evalúen y estandaricen esta técnica en escenarios como el descrito, que implican complicaciones derivadas de un traumatismo rectal.

## Conclusiones

La anastomosis en dos etapas de la técnica de Turnbull-Cutait es un procedimiento previamente descrito para cáncer de recto, que también ha sido utilizada en otras condiciones benignas. En el presente reporte de caso se logró, mediante el uso de esta técnica quirúrgica, la realización de una proctectomía restauradora con anastomosis coloanal sin estoma derivativo, permitiendo preservar la continencia fecal y, por ende, mejorando la calidad la vida y funcionalidad de la paciente.

## Cumplimiento de normas éticas

**Consentimiento informado:** Se obtuvo el consentimiento informado de la paciente para la publicación del caso y las fotografías, resaltando que las imágenes no permiten la identificación de la paciente.

**Conflictos de interés:** Los autores declararon no tener conflictos de interés.

**Uso de inteligencia artificial:** Los autores declararon que no utilizaron tecnologías asistidas por inteligencia artificial (IA) (como modelos de lenguaje grande, chatbots o creadores de imágenes) en la producción de este trabajo.

**Fuentes de financiación:** Recursos propios de los autores.

## Contribución de los autores:

- Concepción y diseño del estudio: Jessica Capre-Pereira, César Pastás-Navarrete, Juan Guillermo Holguín.

- Adquisición de datos: Jessica Capre-Pereira, César Pastás-Navarrete.
- Análisis e interpretación de datos: Jessica Capre-Pereira, César Pastás-Navarrete.
- Redacción del manuscrito: Jessica Capre-Pereira, César Pastás-Navarrete, Mónica Bejarano.
- Revisión crítica y aprobación final: Jessica Capre-Pereira, César Pastás-Navarrete, Juan Guillermo Holguín, Mónica Bejarano.

## Referencias

1. Eriksen MT, Wibe A, Norstein J, Haffner J, Wiig JN, the Norwegian Rectal Cancer Group. Anastomotic leakage following routine mesorectal excision for rectal cancer in a national cohort of patients. *Colorectal Dis.* 2005;7:51-7. <https://doi.org/10.1111/j.1463-1318.2004.00700.x>
2. Molina-Meneses SP, Palacios-Fuenmayor LJ, Castaño-Llano R de J, Mejía-Gallego JI, Sánchez-Patiño LA. Determinación de los factores predictivos para complicaciones en cirugía electiva de pacientes con cáncer colorrectal. *Experiencia del Instituto de Cancerología Las Américas Auna (Colombia, 2016-2019).* *Rev Colomb Cir.* 2021;36:637-46. <https://doi.org/10.30944/20117582.863>
3. Rullier E, Denost Q, Vendrely V, Rullier A, Laurent C. Low rectal cancer: Classification and standardization of surgery. *Dis Colon Rectum.* 2013;56:560-7. <https://doi.org/10.1097/DCR.0b013e31827c4a8c>
4. Turnbull RB, Cuthbertson A. Abdominorectal pull-through resection for cancer and for Hirschsprung's disease: Delayed posterior colorectal anastomosis. *Cleve Clin Q.* 1961;28:109-15.
5. Biondo S, Trenti L, Espin E, Bianco F, Barrios O, Falato A, et al. Two-stage Turnbull-Cutait pull-through coloanal anastomosis for low rectal cancer: A randomized clinical trial. *JAMA Surg.* 2020;155:e201625. <https://doi.org/10.1001/jamasurg.2020.1625>
6. Cutait DE, Figliolini FJ. A new method of colorectal anastomosis in abdominoperineal resection. *Dis Colon Rectum.* 1961;4:335-42. <https://doi.org/10.1007/BF02627230>
7. Alagoa João A, Rocha R, Camarneiro R, Alves P, Carneiro C, Nunes V. Pull-through as an anastomotic salvage technique after taTME for low rectal cancer complicated by colon ischaemia - A video vignette. *Colorectal Dis.* 2022;24:342. <https://doi.org/10.1111/codi.16004>
8. Mitani Y, Kubota A, Goda T, Takifuji K, Iwamoto R, Kawai M. Laparoscopic-assisted total resection and endorectal pull-through technique for congenital megarectum with anorectal malformation. *J Pediatr Surg.* 2023;58:1269-73. <https://doi.org/10.1016/j.jpedsurg.2023.01.061>
9. Banchini F, Luzietti E, Conti L, Palmieri G, Capelli P. Redo surgery after low anterior resection for chronic pelvic sinus and anastomotic disruption. Could pull-through procedure with delayed anastomosis be a feasible alternative? Case reports and narrative review. *Int J Surg Case Rep.* 2022;93:106967. <https://doi.org/10.1016/j.ijscr.2022.106967>
10. Rosselli-Londono JM, Aytac E, Gorgun E. Turnbull-Cutait abdominoperineal pull-through: A safe approach for recurrent sacrococcygeal teratoma complicated by rectovaginal fistula. *Tech Coloproctol.* 2014;18:761-3. <https://doi.org/10.1007/s10151-014-1133-0>
11. de León-Rendón JL, Vallribera-Valls F, Caspari C, Espín-Basany E. Técnica de Turnbull-Cutait en cáncer de recto inferior: reporte de un caso. *Cir Cir.* 2016;84:425-8. <https://doi.org/10.1016/j.circir.2015.11.002>
12. Martínez-Hincapié C, Sierra-Jaramillo JI, Carvajal-López A, Salazar-Ochoa S, Posada-Moreno P, Llano-Herrera M. Trauma de recto penetrante: Revisión de tema. *Rev Colomb Cir.* 2022;37:469-79. <https://doi.org/10.30944/20117582.941>
13. Hallet J, Milot H, Drolet S, Desrosiers E, Grégoire RC, Bouchard A. The clinical results of the Turnbull-Cutait delayed coloanal anastomosis: A systematic review. *Tech Coloproctol.* 2014;18:579-90. <https://doi.org/10.1007/s10151-014-1132-1>
14. La Raja C, Foppa C, Maroli A, Kontovounisios C, David NB, Carvello M, et al. Surgical outcomes of Turnbull-Cutait delayed coloanal anastomosis with pull-through versus immediate coloanal anastomosis with diverting stoma after total mesorectal excision for low rectal cancer: A systematic review and meta-analysis. *Tech Coloproctol.* 2022;26:603-13. <https://doi.org/10.1007/s10151-022-02601-4>