Rev Colomb Cir. 2025;40:155-8
https://doi.org/10.30944/20117582.2558

IMÁGENES EN CIRUGÍA

Síndrome de arteria mesentérica superior

Superior mesenteric artery syndrome

Claudia Viviana Jaimes-González, MD[1], María José Pereira-Velásquez, MD[2], Carlos Andrés Rodríguez-Fajardo, MD[2], Juan Pablo Unigarro-Villota, MD[3]

1 Departamento de Cirugía general, Salas de cirugía, Clínica de Marly; Facultad de Medicina, Universidad Nacional de Colombia, Bogotá, D.C., Colombia.
2 Salas de cirugía, Clínica de Marly, Bogotá, D.C., Colombia.
3 Programa de riesgo cardiovascular, Salud Total, Bogotá, D.C., Colombia.

El síndrome de la arteria mesentérica superior (SAMS), también conocido como síndrome de Wilkie, es una obstrucción intestinal alta ocasionada por la compresión vascular de la tercera porción del duodeno por la arteria mesentérica superior sobre la aorta abdominal [1,2] (Figura 1). Es una patología poco frecuente, con una incidencia del 0,2 %, más común en mujeres (2:1) entre los 10 y 30 años, principalmente en pacientes con pérdida de peso rápido, que conlleva alta morbimortalidad [3,4].

Presentamos el caso de una paciente de 22 años de edad, con antecedente de trastorno límite de la personalidad, consultante en múltiples ocasiones al servicio de urgencias por náuseas y episodios eméticos persistentes, asociados a dolor y distensión abdominal. La tomografía computarizada (TC) de abdomen con contraste evidenció disminución del ángulo y la distancia entre la aorta y la arteria mesentérica superior, confirmando el diagnóstico de síndrome de Wilkie (Figura 2), por lo que se inició manejo médico, pero fue fallido.

Se decidió realizar una duodenoyeyunostomía vía laparoscópica con adecuada evolución y posterior egreso, sin embargo, reingresó por síndrome emético con intolerancia a la vía oral. La nueva TC de abdomen informó leve dilatación de la cámara gástrica, edema de la mucosa del antro y píloro, dilatación del asa intestinal duodenal proximal a la anastomosis y colapso de las asas intestinales yeyunales e ileales localizadas distal a la anastomosis (Figura 3). Se hizo endoscopia de vías digestivas altas con hallazgo de esofagitis por retención, edema de la anastomosis duodeno-yeyunal y gastroparesia postoperatoria, y entonces se decidió continuar reposo intestinal, nutrición parenteral y procinético. Por dolor abdominal persistente y ausencia de deposiciones, se realizó una tercera TC abdominal contrastada evidenciando adecuado tránsito del medio de contraste, sin signos de obstrucción intestinal (Figura 4); una gammagrafía de

Palabras clave: arteria mesentérica superior; síndrome de la arteria mesentérica superior; obstrucción intestinal; dilatación gástrica; obstrucción duodenal.

Keywords: superior mesenteric artery; superior mesenteric artery syndrome; intestinal obstruction; gastric dilatation; duodenal obstruction.

Fecha de recibido: 30/01/2024 - Fecha de aceptación: 07/02/2024 - Publicación en línea: 25/04/2024
Correspondencia: María José Pereira-Velásquez, Calle 148 # 99 - 41, Bogotá, D.C., Colombia. Código postal: 111161. Teléfono: +57 318 4937224. Dirección electrónica: majovelasquez88@gmail.com
Citar como: Jaimes-González CV, Pereira-Velásquez MJ, Rodríguez-Fajardo CA, Unigarro-Villota JP. Síndrome de arteria mesentérica superior. Rev Colomb Cir. 2025;40:155-8. https://doi.org/10.30944/20117582.2558

Este es un artículo de acceso abierto bajo una Licencia Creative Commons - BY-NC-ND https://creativecommons.org/licenses/by-nc-nd/4.0/deed.es

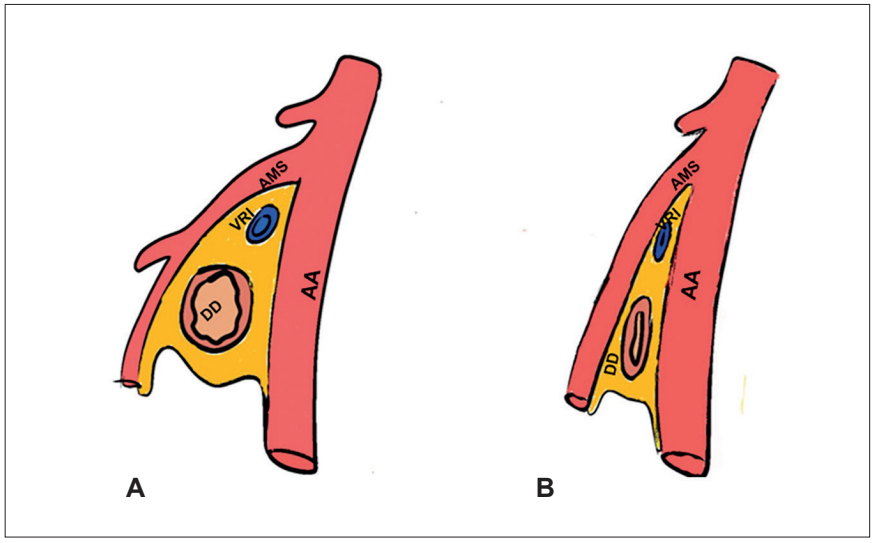

Figura 1. AA: Arteria Aorta abdominal, **AMS:** Arteria Mesentérica Superior, **VRI:** Vena Renal Izquierda, **DD:** Duodeno. **A**. Anatomía normal entre la AA y AMS formando un ángulo normal (38 - 56°) y distancia normal (10 - 20 mm). **B**. Disminución del ángulo aorto-mesentérico menor a 25°, con distancia menor a 8mm.
Fuente: Figura realizada por los autores.

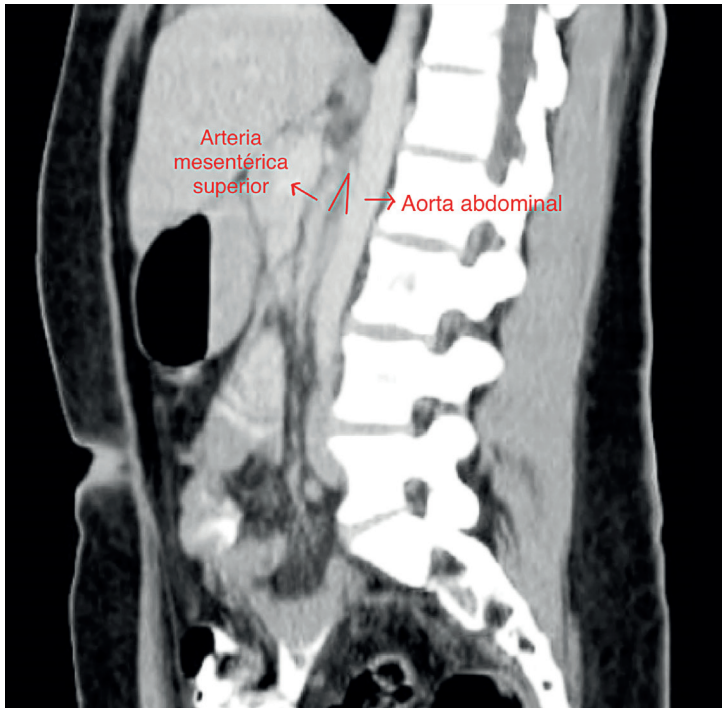

Figura 2. Tomografía computarizada de abdomen con contraste en corte sagital donde se observa disminución del ángulo entre la aorta abdominal y la AMS de 18° con una distancia de 5mm.
Fuente: Imagen institucional tomada por los autores.

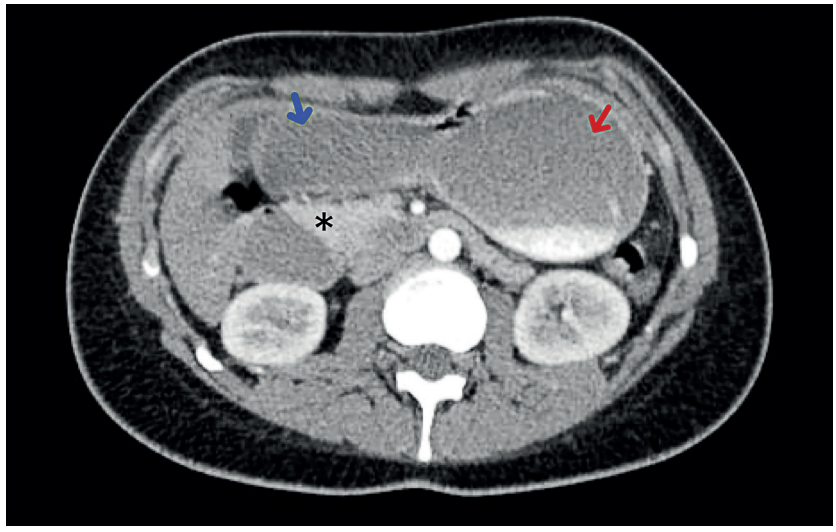

Figura 3. Tomografía computarizada de abdomen con contraste en corte transversal. Postoperatorio de duodenoyeyunostomía con leve dilatación de la cámara gástrica (flecha roja), dilatación de asas intestinales (flecha azul) y edema de la anastomosis duodeno-yeyunal *.
Fuente: Imagen institucional tomada por los autores.

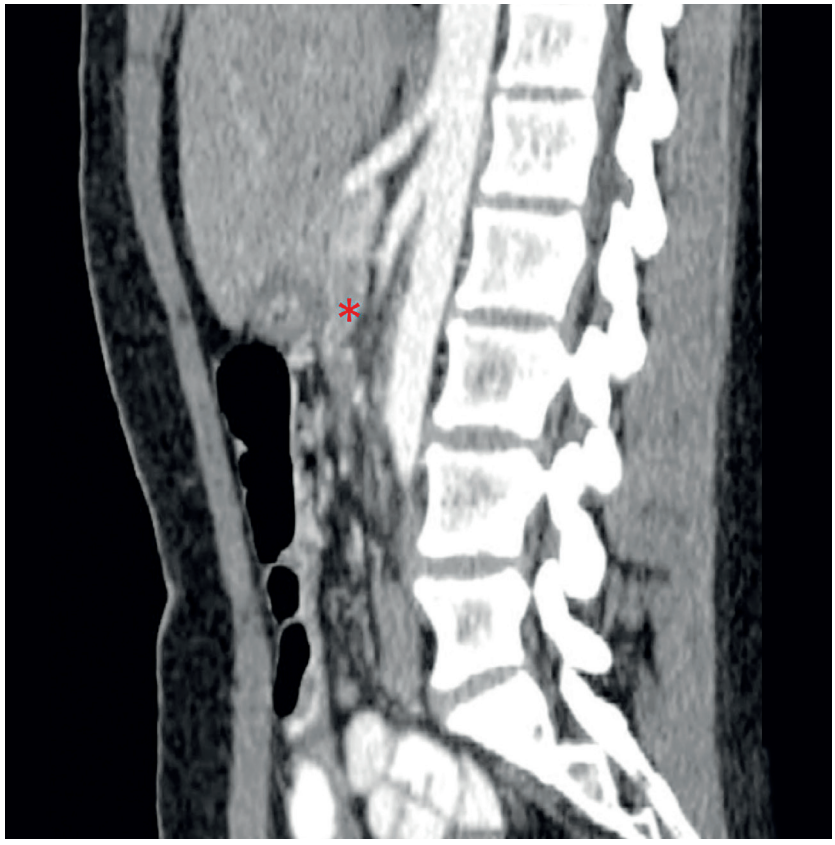

Figura 4. Tomografía computarizada de abdomen con contraste en corte sagital. Cambios por duodenoyeyunostomía con adecuado tránsito del medio de contraste *.
Fuente: Imagen institucional tomada por los autores.

vaciamiento gástrico confirmó gastroparesia, para lo que se inició estímulo enteral, y la manometría anorrectal confirmó trastorno de la defecación con presión rectal y relajación anal insuficiente. Con manejo médico nuestra paciente logró tolerancia a la vía oral y mejoría de la sintomatología; el seguimiento ambulatorio ha sido favorable.

Cumplimento de normas éticas

Consentimiento informado: Se obtuvo el consentimiento informado de la paciente autorizando la publicación de su caso y las imágenes, protegiendo su derecho de confidencialidad e intimidad.

Conflicto de intereses: Los autores declararon no tener conflicto de intereses.

Uso de inteligencia artificial: Los autores declararon que no utilizaron tecnologías asistidas por inteligencia artificial (IA) como modelos de lenguaje grande, chatbots o creadores de imágenes en la producción de este trabajo.

Fuentes de financiación: Autofinanciamiento por los autores.

Contribución de los autores

- Diseño y concepción del estudio: Claudia Viviana Jaimes-González, María José Pereira-Velásquez, Carlos Andrés Rodríguez-Fajardo, Juan Pablo Unigarro-Villota.
- Adquisición de datos: Claudia Viviana Jaimes-González, María José Pereira-Velásquez, Carlos Andrés Rodríguez-Fajardo, Juan Pablo Unigarro-Villota.
- Análisis e interpretación de datos: Claudia Viviana Jaimes-González, María José Pereira-Velásquez, Carlos Andrés Rodríguez-Fajardo, Juan Pablo Unigarro-Villota.
- Redacción del manuscrito: Claudia Viviana Jaimes-González, María José Pereira-Velásquez, Carlos Andrés Rodríguez-Fajardo, Juan Pablo Unigarro-Villota. Revisión crítica: Claudia Viviana Jaimes-González, María José Pereira-Velásquez.

Referencias

1. Barkhatov L, Tyukina N, Fretland ÅA, Røsok BI, Kazaryan AM, Riis R, et al. Superior mesenteric artery syndrome: quality of life after laparoscopic duodenojejunostomy. Clin Case Rep. 2017;6:323-9. https://doi.org/10.1002/ccr3.1242
2. Neri S, Signorelli SS, Mondati E, Pulvirenti D, Campanile E, Di Pino L, et al. Ultrasound imaging in diagnosis of superior mesenteric artery syndrome. J Intern Med. 2005;257:346–51. https://doi.org/10.1111/j.1365-2796.2005.01456.x
3. Lippl F, Hannig C, Weiss W, Allescher HD, Classen M, Kurjak M. Superior mesenteric artery syndrome: Diagnosis and treatment from the gastroenterologist's view. J Gastroenterol. 2002;37:640-3. https://doi.org/10.1007/s005350200101
4. Lozano-Vega JJ, Mejía-Sanguino S, Gaviria-Gallego DA, Polanco-Cabrera JP. Síndrome de la arteria mesentérica superior (Síndrome de Wilkie): A propósito de un caso en una adolescente. Rev Colomb Cir. 2024;39:(en prensa). https://doi.org/10.30944/20117582.2329