Rev Colomb Cir. 2024;39:779-81
https://doi.org/10.30944/20117582.2559

IMÁGENES EN CIRUGÍA

Obstrucción intestinal parcial por invaginación en una paciente joven con antecedente de síndrome de Peutz-Jeghers

Partial intestinal obstruction due to intussusception in a young patient with a history of Peutz-Jeghers syndrome

Clara Briceño-Morales, MD[1], Alejandra Castrillón-Gallego[2], Mariana Blanco-Betancur[2], Erika Fernanda Castro-Palencia[2]

1 Servicio de Cirugía Oncológica, Hospital Universitario San Jorge de Pereira; Institución Universitaria Visión de las Américas; Universidad Tecnológica de Pereira, Pereira, Colombia.
2 Programa de Medicina, Universidad Tecnológica de Pereira, Pereira, Colombia

El síndrome de Peutz-Jeghers (SPJ) es una entidad poco frecuente, con un patrón de herencia autosómica dominante, causado por la mutación del gen STK11, el cual codifica para una enzima proteína quinasa de serina/treonina que actúa como un supresor tumoral [1]. Su incidencia estimada es de 1 por cada 25.000-300.000 nacidos vivos y no muestra preferencia por sexo o etnia [2]. Suele diagnosticarse en la infancia debido a las complicaciones derivadas de la aparición de múltiples pólipos hamartomatosos a nivel gastrointestinal y a la presencia de máculas hiperpigmentadas mucocutáneas [3]. El riesgo de cáncer en los pacientes con SPJ es alto, particularmente para cáncer de mama, colon y páncreas [1].

Se presenta el caso de una mujer de 24 años quien consultó por un cuadro clínico de emesis, rectorragia y dolor abdominal crónico reagudizado. Tenía como antecedentes de importancia un SPJ diagnosticado a los 5 años y polipectomías endoscópicas múltiples a nivel gastroduodenal y colorrectal. El examen físico revelaba lesiones maculares hiperpigmentadas en cavidad oral (Figura 1) y subungueales (Figura 2) y dolor a la palpación abdominal, sin signos de irritación peritoneal. La tomografía computarizada de abdomen sugirió una intususcepción de asas delgadas (Figura 3), por lo que fue llevada a cirugía, con hallazgo de tres invaginaciones intestinales: una de 50 cm íleocecal que alcanzaba el ángulo hepático del colon y dos de 10 cm yeyuno-yeyunales, todas secundarias a pólipos pediculados de 20 mm. Se procedío con la reducción manual de las invaginaciones y la resección de los pólipos. La paciente fue dada de alta al quinto día postoperatorio y la patología reportó hamartomas.

Palabras clave: síndrome de Peutz-Jeghers; hamartoma; enfermedades cutáneas genéticas; obstrucción intestinal; intususcepción.

Keywords: Peutz-Jeghers syndrome; hamartoma; genetic skin diseases; intestinal obstruction; intussusception.

Fecha de recibido: 24/01/2024 - Fecha de aceptación: 03/02/2024 - Publicación en línea: 22/04/2024
Correspondencia: Clara Briceño-Morales, Calle 14A # 21A – 23, Pereira, Colombia. Teléfono: +57 3105543950
Dirección electrónica: cbricenom@unal.edu.co
Citar como: Briceño-Morales C, Castrillón-Gallego A, Blanco-Betancur M, Castro-Palencia EF. Obstrucción intestinal parcial por invaginación en una paciente joven con antecedente de síndrome de Peutz-Jeghers. Reporte de un caso. Rev Colomb Cir. 2024;39:779-81. https://doi.org/10.30944/20117582.2559

Este es un artículo de acceso abierto bajo una Licencia Creative Commons - BY-NC-ND https://creativecommons.org/licenses/by-nc-nd/4.0/deed.es



Figura 1. Máculas hiperpigmentadas en la mucosa oral.
Fuente: fotografía tomada por los autores.



Figura 2. Mácula puntiforme hiperpigmentada en el segundo dedo de la mano izquierda, zona periungueal.
Fuente: fotografía tomada por los autores.

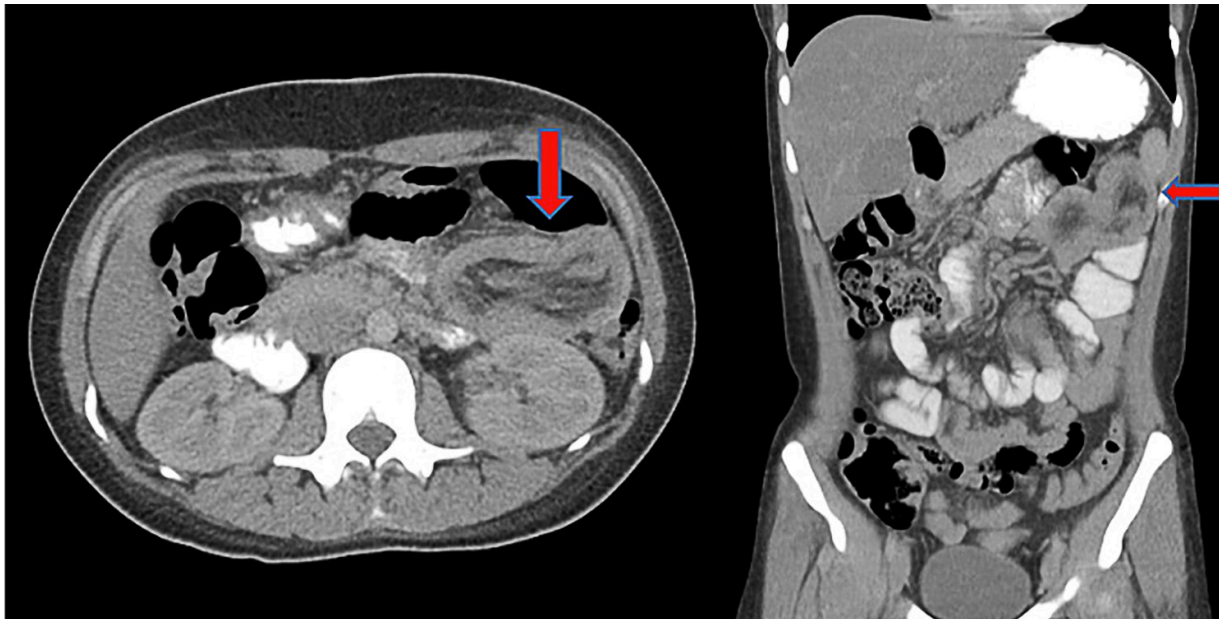

Figura 3. Tomografía computarizada de abdomen donde se observa una imagen heterogénea arriñonada (flechas rojas), localizada en el hemiabdomen izquierdo, de 76 x 71 mm, que muestra engrosamiento de sus paredes de hasta 11 mm y ausencia de paso del medio de contraste, compatible con una intususcepción intestinal.
Fuente: imágenes diagnósticas de la paciente.

Cumplimiento de normas éticas

Consentimiento informado: Se obtuvo el consentimiento de la paciente para la publicación de las imágenes.

Conflictos de interés: los autores declararon no tener conflictos de interés.

Uso de tecnologías asistidas por inteligencia artificial: Los autores declararon que no se utilizaron tecnologías asistidas con inteligencia artificial.

Fuentes de financiación: este trabajo fue autofinanciado por los autores.

Contribución de los autores

- Diseño y concepción del estudio: Clara Briceño-Morales, Erika Fernanda Castro-Palencia.
- Adquisición de datos: Alejandra Castrillón-Gallego, Mariana Blanco-Betancur.
- Análisis e interpretación de datos: Clara Briceño-Morales, Alejandra Castrillón-Gallego, Erika Fernanda Castro-Palencia.
- Redacción del manuscrito: Clara Briceño-Morales, Alejandra Castrillón-Gallego, Mariana Blanco-Betancur.
- Revisión crítica: Erika Fernanda Castro-Palencia.

Referencias

1 Beggs AD, Latchford AR, Vasen HFA, Moslein G, Alonso A, Aretz S, et al. Peutz-Jeghers syndrome: a systematic review and recommendations for management. Gut. 2010;59:975-86. https//doi.org/10.1136/gut.2009.198499

2 Ferreira-Bohórquez EJ, Quintero-Rincón DS, Caro-Gamboa YV, Ayala-Forero MC. Síndrome de Peutz-Jeghers: reporte de caso. Rev Colomb Gastroenterol. 2022;37:502-6. https://doi.org/10.22516/25007440.815

3 de Oliveira MFA, Rodrigues MAM. Peutz-Jeghers syndrome: an unusual autopsy finding in pregnancy. Autops Case Rep. 2021;11:e2021279. http://dx.doi.org/10.4322/acr.2021.279