Rev Colomb Cir. 2025;40:988-94
https://doi.org/10.30944/20117582.2647

PRESENTACIÓN DE CASO

Pólipo velloso gigante de recto produciendo un síndrome de McKittrick-Wheelock: Reporte de caso y revisión de la literatura

Rectal giant villous polyp producing McKittrick-Wheelock syndrome: Case report and literature review

Jorge Iván Sierra, MD[1], Santiago Jaramillo, MD[2], Cristina Martínez-Hincapié, MD[1], Federico López MD[3]

1 Servicio de Cirugía de Colon y recto, Hospital Pablo Tobón Uribe, Medellín Colombia.
2 Programa de especialización en Cirugía General, Universidad Pontificia Bolivariana, Medellín, Colombia.
3 Cirugía General, Universidad CES, Medellín Colombia.

Resumen

Introducción. El síndrome de McKittrick-Wheelock se caracteriza por la presencia de un pólipo velloso gigante secretor, ubicado en colon o recto, que se manifiesta con tenesmo rectal, sangrado, diarrea y signos de deshidratación. Al examen físico se palpa un pólipo de base pediculada, que protruye hacia la luz intestinal. Puede producir síntomas obstructivos o simular una neoplasia de recto o hemorroides prolapsadas. Este síndrome es infrecuente; solo encontramos un caso reportado en la literatura, con un tumor de mayor dimensión.

Caso clínico. Se presenta el caso de una paciente que consultó por aumento de la frecuencia defecatoria. La colonoscopia reportó la presencia de un pólipo gigante del recto con compromiso circunferencial del 100 %, extensión craneocaudal de 8 cm y su margen distal a 1 cm del borde anal; con maniobras de valsalva producía prolapso completo del recto e incontinencia fecal secundaria.

Resultados. Se hizo una resección mucosa completa vía transanal del pólipo, con corrección del prolapso y cierre del defecto mediante la técnica de Delorme. El estudio patológico del espécimen quirúrgico reportó adenoma tubulovelloso con displasia de bajo grado, con dimensiones de 18x18 cm, y componente velloso del 75 %, sin encontrar focos de displasias de alto grado ni malignidad. La paciente continuó en controles clínicos y endoscópicos durante 14 meses, sin documentar recidiva.

Fecha de recibido: 12/06/2024 - Fecha de aceptación: 21/08/2024 - Publicación en línea: 13/02/2025
Correspondencia: Federico López-Uribe, Carrera 36B # 11-51, Medellín Colombia. Código postal: 050021. Teléfono: +57 3104567887. Dirección electrónica: fedelourib@gmail.com
Citar como: Sierra JI, Jaramillo S, Martínez-Hincapié C, López F. Pólipo velloso gigante de recto produciendo un síndrome de McKittrick-Wheelock: Reporte de caso y revisión de la literatura. Rev Colomb Cir. 2025;40:985-91.
https://doi.org/10.30944/20117582.2647

Este es un artículo de acceso abierto bajo una Licencia Creative Commons - BY-NC-ND https://creativecommons.org/licenses/by-nc-nd/4.0/deed.es

Conclusión. Existen diferentes tipos de técnicas quirúrgicas, con desenlaces oncológicos equivalentes, pero es de gran importancia la identificación temprana del síndrome pues su tratamiento se basa en manejo quirúrgico con polipectomía.

Palabras clave: neoplasias del recto; neoplasias colorrectales; pólipos del colon; adenoma velloso; cirugía colorrectal; desequilibrio hidroelectrolítico.

Abstract

Introduction. McKittrick-Wheelock syndrome is characterized by the presence of a giant secretory villous polyp, located in the colon or rectum, which manifests with rectal tenesmus, bleeding, diarrhea and signs of dehydration. On physical examination, a polyp with a pedunculated base was palpated, which protruded into the intestinal lumen. It may produce obstructive symptoms or simulate a rectal neoplasm or prolapsed hemorrhoid. This syndrome is rare; we only found one case reported in the literature, with a larger tumor.

Clinical case. The case of a patient who consulted due to increased defecation frequency is presented. The colonoscopy reported the presence of a giant polyp of the rectum with 100% circumferential involvement, craniocaudal extension of 8 cm and its distal margin 1 cm from the anal verge; with Valsalva maneuvers it produced complete prolapse of the rectum and secondary fecal incontinence.

Results. A complete transanal mucosal resection of the polyp was performed, with correction of the prolapse and closure of the defect using the Delorme technique. The pathological study of the surgical specimen reported tubulovillous adenoma with low-grade dysplasia, measuring 18x18 cm, and a villous component of 75%, without finding foci of high-grade dysplasia or malignancy. The patient continued clinical and endoscopic controls for 14 months, without documenting recurrence.

Conclusion. There are different types of surgical techniques, with equivalent oncological outcomes, but early identification of the syndrome is of great importance since its treatment is based on surgical management with polypectomy.

Keywords: rectal neoplasms; colorectal neoplasms; colonic polyps; villous adenoma; colorectal surgery; hydroelectrolyte imbalance.

Introducción

Los pólipos gigantes de recto suelen ser un hallazgo incidental porque no producen síntomas, aunque en ocasiones se pueden presentar con tenesmo rectal o sangrado, y en muy pocos casos con deshidratación severa, diarrea y trastornos hidroelectrolíticos, como hiponatremia, hipocalemia, hiperazoemia prerrenal y acidosis metabólica, configurando lo que se conoce como el síndrome de McKittrick-Wheelock, descrito en 1954 [1,2].

A medida que aumenta su tamaño también aumenta el riesgo de malignidad, encontrando hasta en el 20 % de estos adenomas vellosos sésiles focos de cáncer invasor.

Entre las opciones de manejo, cuando los pólipos se ubican en el recto distal, los procedimientos transanales son una buena alternativa; no así cuando se ubican en el recto medio o proximal. Las técnicas endoscópicas para la resección de lesiones gigantes conllevan un gran desafío, puesto que abarcan un porcentaje importante de la circunferencia del recto y la visualización es difícil. Los factores para tener en cuenta al momento de tomar una decisión sobre la estrategia de abordaje son la profundidad de invasión del pólipo, el tamaño, la experticia del cirujano y la distancia del tumor al margen proximal del borde anal [3,4].

Caso clínico

Se presenta el caso de una mujer de 79 años, con historia de varios meses de aumento de la frecuencia defecatoria, asociado a hipocalemia grave,

hipocloremia y alcalosis metabólica que fue fácil corregir, por lo que hizo sospechar un síndrome de Gitelman. Traía una colonoscopia que reportaba una lesión vellosa circunferencial de 8 cm de longitud, con el borde distal a 1 cm del margen anal; la biopsia informaba un adenoma velloso con displasia de bajo grado**,** sin focos de malignidad. Al examen físico y con maniobras de Valsalva se encontró un prolapso rectal completo, acompañado de una lesión vellosa gigante en su mucosa.

Se solicitó una tomografía de tórax, que fue reportada normal, y una resonancia magnética de pelvis con contraste, donde se encontró un engrosamiento de la pared rectosigmoidea y una lesión que protruía hacia el lumen y descendía por el recto hasta llegar a 1,5 cm del reborde anal; la lesión era de aspecto polipoide y no involucraba otras estructuras. Con estos hallazgos luego de la corrección hidroelectrolítica, se programó para la resección transanal del tumor.

En cirugía se encontró un tumor velloso del recto y canal anal, cuyo borde proximal era palpable al examen digital (Figura 1), que se acompañaba de un prolapso rectal de aproximadamente 5 cm. Se realizó una resección mucosa completa de la lesión (Figura 2); en la patología macroscópica se identificó un adenoma tubulovelloso con displasia de bajo grado, con un tamaño de 18x18 cm. Se practicó el cierre del defecto con técnica de Delorme, usando sutura Vicryl plus® 3-0 de Ethicon Inc. (Figura 3). La paciente evolucionó satisfactoriamente, sin complicaciones, y fue dada de alta.

La patología definitiva reportó un adenoma tubulovelloso con displasia de bajo grado, con el margen profundo libre de displasia, con un tamaño de 18x18 cm y un componente vellositario del 75 %, sin encontrar focos de displasia de alto grado ni de malignidad. La paciente no presentó nuevos trastornos hidroelectrolíticos ni episodios de diarrea, lo que permitió descartar el síndrome de Gitelman y le dio solidez a la hipótesis del síndrome de McKittrick-Wheelock, el cual se resolvió después de la resección quirúrgica de la lesión. Se realizó colonoscopia de seguimiento a los 16 meses de la cirugía sin encontrar recidiva,

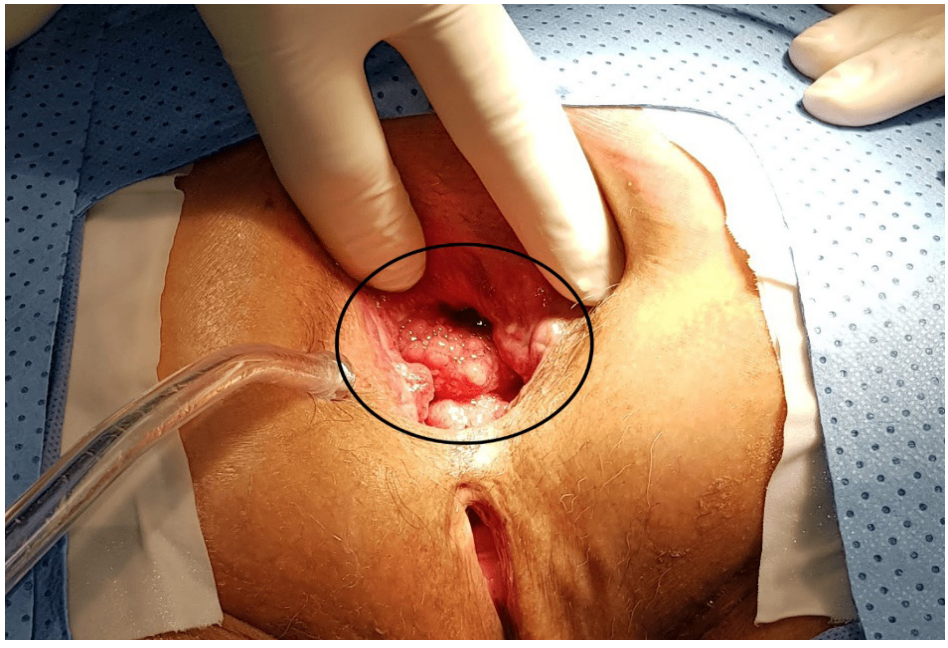

Figura 1. Examen clínico donde ese aprecia el tumor velloso del recto y canal anal, con el borde proximal palpable al examen digital.

Fuente: fotografía tomada por los autores.

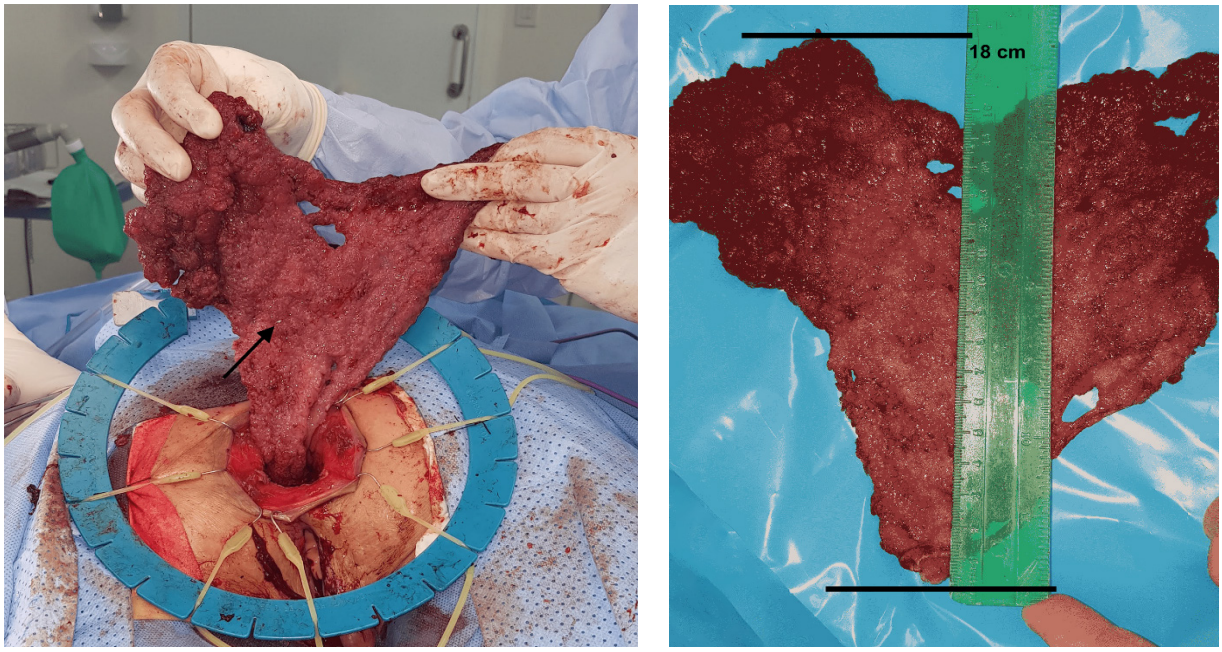

Figura 2. Patología macroscópica donde se aprecia el adenoma tubulovelloso con un tamaño de 18x18 cm.
Fuente: fotografía tomada por los autores.

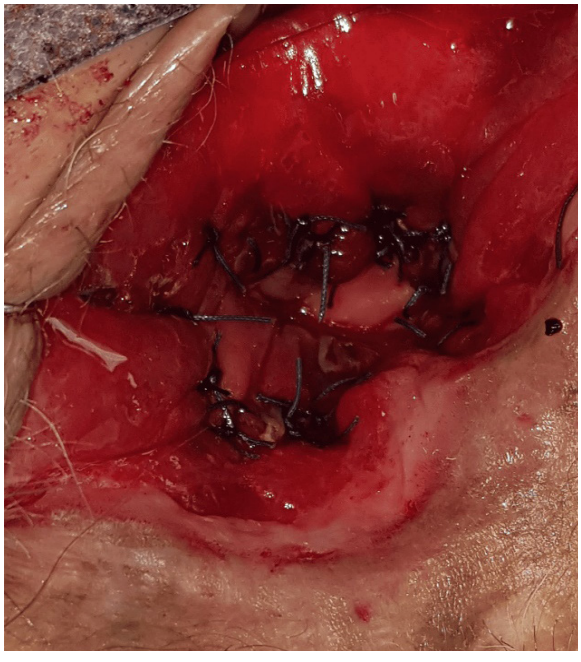

Figura 3. Resección quirúrgica y cierre del defecto con técnica de Delorme, para lo que se utilizó sutura Vicryl plus® 3-0 de Ethicon Inc.
Fuente: fotografía tomada por los autores.

prolapso ni estenosis. Se completaron 2 años de vigilancia posoperatoria, sin identificar recidiva del adenoma tubulovelloso.

Discusión

Se estima que la prevalencia de pólipos rectales en mayores de 50 años es del 25 %, de ahí la recomendación de realizar tamizaje por colonoscopia y resección de estos [5,6]. En ocasiones, los pólipos grandes pueden tener un componente maligno, que no se identifica en la biopsia inicial, solo en la patología quirúrgica [7].

Si bien la mayoría de los pólipos son pequeños y la polipectomía es suficiente, cuando estos son muy grandes, se debe individualizar el manejo según los recursos locales, el tamaño del pólipo y la habilidad del cirujano, puesto que la resección se puede volver compleja y el riesgo de sangrado o perforación en la polipectomía aumentan [6,8].

Los adenomas colorrectales son lesiones premalignas, que histológicamente son subdivididos en tubulares, tubulovellosos y vellosos. Estos

últimos corresponden solo al 5 % de los adenomas y conllevan un riesgo de malignidad estimado del 15 al 40 %. El 3 % de los adenomas vellosos mayores a 3 cm pueden ser secretores de líquido hacia el lumen intestinal, configurando los adenomas secretores como una entidad bastante rara [9].

Dentro de las opciones terapéuticas se ha descrito el abordaje posterior con sección del esfínter anal, pero por las probabilidades de incontinencia de este procedimiento, ha entrado en desuso y han cobrado relevancia otros abordajes.

La resección transanal endoscópica (RTE), descrita en 1977 por Lindenschmidt Th-O, et al. [10], ha demostrado ser un tratamiento efectivo para la resección de adenomas rectales, con bajos índices de recurrencia, morbilidad y mortalidad. De esta técnica han surgido nuevas alternativas, como la microcirugía endoscópica transanal (MET), introducida en 1984 por Buess G, et al. [11], mediante un equipo rígido con magnificación endoscópica para realizar bajo visión directa escisiones de adenomas ubicados hasta a 24 cm del margen anal. Esta ha demostrado buenos resultados patológicos y bajas recurrencias [12].

Recientemente, una técnica endoscópica alterna ha adquirido popularidad. Es la cirugía mínimamente invasiva transanal (TAMIS), que utiliza materiales flexibles, lo que le permite mayor precisión, mejores ángulos de visibilidad, menor curva de aprendizaje (entrenamiento de aproximadamente 18-31 procedimientos para lograr márgenes adecuados y menor riesgo de complicaciones), además de mejor costo-efectividad por su compatibilidad con los equipos convencionales de laparoscopia. Ha sido comparada con MET, con los resultados quirúrgicos similares [13-15].

Con los procedimientos mencionados no es posible conocer si los márgenes de resección están libres de tumor, ya que la resección se realiza por fragmentos y dificulta la ubicación del tumor con respecto a los bordes; es por eso que se planteó una variante para lograr la extracción en una sola pieza y facilitar el reconocimiento de los márgenes. De ahí surgieron las resecciones endoscópicas submucosas (DES), donde se utilizan dispositivos cortantes a través del endoscopio, que permiten la resección del espécimen en bloque. Esta ha demostrado resultados similares, aunque tiene mayor riesgo de sangrado y perforación, complicaciones que casi siempre pueden ser controladas por vía endoscópica [9,16].

Los desenlaces funcionales de los procedimientos endoscópicos son variables. Recientemente se encontró con manometría, que las presiones del esfínter rectal pueden disminuir tanto por MET como por TAMIS, disminuyendo la continencia fecal de forma momentánea o permanente [17,18]. Además, se han realizado revisiones sistemáticas comparando las resecciones mucosas por endoscopia (RME) con las MET, encontrando que las RME son menos efectivas, pero más seguras. En lesiones gigantes, donde las técnicas endoscópicas constituyen un reto, se han descrito resecciones quirúrgicas perineales, resecciones anteriores bajas y resecciones abdomino-perineales [19].

Cuando se analiza la posibilidad de recurrencia, todas las técnicas tienen desenlaces oncológicos similares a largo plazo, sobre todo en tumores pT1 y pT2. Aun así, independientemente de la técnica utilizada es recomendable un seguimiento estrecho con colonoscopias de control si el pólipo resecado supera los 5 cm de diámetro [11].

Si bien lo usual de este síndrome es la presentación de acidosis metabólica hiperclorémica con falla renal aguda prerrenal, ya que estos adenomas producen una diarrea acuosa de hasta 4 litros/día con pérdida de potasio y bicarbonato, esta paciente presentó alcalosis metabólica, que es un hallazgo inusual dentro de las manifestaciones de este síndrome, reportado solo en el 10 - 20 % de los casos, ya que estos tumores pueden secretar ácido clorhídrico y no bicarbonato [20,21].

Otro hallazgo importante es el tamaño del pólipo del caso clínico, que tuvo una longitud de 18 x 18 cm, sin cambios histológicos malignos, el cual es un hallazgo inusual, puesto que generalmente los pólipos son diagnosticados y resecados mucho antes de alcanzar esos diámetros [22]. Además, el tamaño del tumor hacía extremadamente difícil la resección endoscópica de la lesión, y es por eso por lo que se pensó en un abordaje perineal.

Actualmente, ante el diagnóstico de una lesión gigante se recomienda estadificar adecuadamente la enfermedad antes de programar el procedimiento. La RNM de pelvis y la ecografía endoscópica son útiles para evaluar cambios anatómicos sugestivos de malignidad y, si hay invasión locoregional o metastásica, ayudan a hacer una planeación quirúrgica diferente [23,24].

La técnica que se seleccionó para la resección del adenoma tubulovelloso gigante de esta paciente, que producía prolapso e incontinencia rectal, fue la resección mucosa mediante la técnica de Delorme, lo que no solo redujo la incontinencia fecal, sino que también trató el síndrome de McKittrick-Wheelock. Es bien conocido que la resección de tumores gigantes en el recto puede producir grandes defectos en las paredes rectales, aumentando el riesgo de morbilidad, perforación, márgenes de resección positivos o estenosis. Se reporta que, en pólipos mayores a 8 cm de diámetro, después de la resección, hay un riesgo de estenosis que puede alcanzar el 13,9 % [19,20,25,26]. Aún así, la paciente tuvo una excelente evolución funcional posoperatoria, sin datos clínicos ni colonoscópicos que sugieran recaída, incontinencia fecal o estenosis a 2 años de la cirugía.

Conclusiones

Este artículo pretende enfatizar las diferentes opciones terapéuticas que existen cuando se enfrenta a un pólipo velloso, considerando que no existe diferencia en cuanto al desenlace oncológico entre las técnicas, siempre y cuando se individualice cada caso para realizar la alternativa óptima. Es importante mencionar que los pólipos gigantes se pueden presentar con prolapso rectal e incontinencia fecal, pero también es común encontrar el síndrome de McKittrick-Wheelock, que empeora la sintomatología de los pacientes. La identificación temprana de este síndrome, que se puede mimetizar como muchas otras patologías, es necesaria pues el tratamiento para erradicar el trastorno hidroelectrolítico y la insuficiencia renal aguda es el manejo quirúrgico con polipectomía.

Cumplimiento de normas éticas

Consentimiento informado: El Comité de Ética e Investigación ha confirmado la aprobación ética. La paciente firmó el consentimiento informado respecto a la publicación de sus datos y fotografías.

Conflictos de interés: Todos los autores declararon que no tienen ningún conflicto de intereses.

Uso de Inteligencia Artificial: No se usaron tecnologías asistidas por inteligencia artificial en este artículo.

Fuentes de financiación: Este estudio fue financiado por los autores.

Contribución de los autores

- Concepción y diseño del estudio: Jorge Iván Sierra.
- Metodología: Jorge Iván Sierra, Federico López-Uribe.
- Adquisición de datos: Jorge Iván Sierra, Federico López-Uribe.
- Análisis e interpretación de datos: Jorge Iván Sierra, Federico López-Uribe.
- Redacción del manuscrito y edición: Federico López-Uribe, Santiago Jaramillo-Guzmán, Cristina Martínez-Hincapié, Jorge Iván Sierra.
- Revisión y aprobación: Cristina Martínez-Hincapié, Jorge Iván Sierra, Federico López-Uribe, Santiago Jaramillo-Guzmán.

Referencias

1 Malik S, Mallick B, Makkar K, Kumar V, Sharma V, Rana SS. Malignant McKittrick-Wheelock syndrome as a cause of acute kidney injury and hypokalemia: Report of a case and review of literature. Intractable Rare Dis Res. 2016;5:218-21. https://doi.org/10.5582/irdr.2016.01011

2 Agnes A, Novelli D, Doglietto GB, Papa V. A case report of a giant rectal adenoma causing secretory diarrhea and acute renal failure: McKittrick-Wheelock syndrome. BMC Surg. 2016;16:39. https://doi.org/10.1186/s12893-016-0153-2

3 Galanis IN, Dragoumis DM, Christopoulos PN, Galanis NN, Atmatzidis KS. Giant villous adenoma and McKittrick–Wheelock syndrome in an incarcerated rectal prolapse. Colorectal Dis. 2010;12:382-4. https://doi.org/10.1111/j.1463-1318.2009.01809.x

4 Moya P, Armañanzas-Ruiz L, Santos-Torres J, Candela-Polo F, Perez-Legaz J, Arroyo A, et al. Insuficiencia renal aguda y diarrea crónica: Síndrome de

Mckittrick-Wheelock. Acta Gastroenterol Latinoam. 2012;42:56-8.

5 Øines M, Helsingen LM, Bretthauer M, Emilsson L. Epidemiology and risk factors of colorectal polyps. Best Pract Res Clin Gastroenterol. 2017;31:419-24. https://doi.org/10.1016/j.bpg.2017.06.004

6 Roriz-Silva R, Andrade AA, Ivankovics IG. Giant rectal villous adenoma: Surgical approach with rectal eversion and perianal coloanal anastomosis. Int J Surg Case Rep. 2014;5:97-9. https://doi.org/10.1016/j.ijscr.2013.12.003

7 Keck JO, Schoetz DJ, Roberts PL, Murray JJ, Coller JA, Veidenheimer MC. Rectal mucosectomy in the treatment of giant rectal villous tumors. Dis Colon Rectum. 1995;38:233-8. https://doi.org/10.1007/bf02055593

8 Church JM. Avoiding surgery in patients with colorectal polyps. Dis Colon Rectum. 2003;46:1513-6. https://doi.org/10.1007/s10350-004-6805-9

9 van der Pool AEM, de Graaf EJR, Vermaas M, Barendse RM, Doornebosch PG. McKittrick Wheelock syndrome treated by transanal minimally invasive surgery: A single-center experience and review of the literature. J Laparoendosc Adv Surg Tech A. 2018;28:204-8. https://doi.org/10.1089/lap.2017.0195

10 Lindenschmidt Th-O, Hempel D, Zimmermann HG. Elektroresektion des stenosierenden Rectum-Carcinoms. Chirurg. 1977;48:343-4.

11 Buess G, Theiss R, Gunther M, Hutterer F, Hepp M, Pichlmaier H. Endoscopic operative procedure for the removal of rectal polyps. Coloproctology. 1984;84: 254-61.

12 Serra-Aracil X, Mora-Lopez L, Alcantara-Moral M, Caro-Tarrago A, Gomez-Diaz CJ, Navarro-Soto S. Transanal endoscopic surgery in rectal cancer. World J Gastroenterol. 2014;20:11538-45. https://doi.org/10.3748/wjg.v20.i33.11538

13 Devane LA, Daly MC, Albert MR. Transanal endoscopic platforms: TAMIS versus rigid platforms: Pros and cons. Clin Colon Rectal Surg. 2022;35:93-8. https://doi.org/10.1055/s-0041-1742108

14 Fournier FR, Brown CJ. Transanal endoscopic surgery: Who should be doing this procedure? Clin Colon Rectal Surg. 2022;35:99-105. https://doi.org/10.1055/s-0041-1742109

15 Morino M, Forcignanò E, Arezzo A. Initial clinical experience with a novel flexible endoscopic robot for transanal surgery. Tech Coloproctol. 2022;26:301-8. https://doi.org/10.1007/s10151-022-02577-1

16 Morino M, Arezzo A. Transanal local excision or endoscopic dissection for benign and large lesions of the rectum. Clin Colon Rectal Surg. 2022;35:106-12. https://doi.org/10.1055/s-0042-1744356

17 Casadesus D. Surgical resection of rectal adenoma: A rapid review. World J Gastroenterol. 2009;15:3851-4. https://doi.org/10.3748/wjg.15.3851

18 Foppa C, Carrano FM, Spinelli A. Functional outcomes after transanal surgery. Clin Colon Rectal Surg. 2022;35:146-54. https://doi.org/10.1055/s-0041-1742116

19 Barendse RM, van den Broek FJC, Dekker E, Bemelman WA, de Graaf EJR, Fockens P, et al. Systematic review of endoscopic mucosal resection versus transanal endoscopic microsurgery for large rectal adenomas. Endoscopy. 2011;43:949. https://doi.org/10.1055/s-0030-1257025

20 Caron M, Dubrûle CE, Letarte F, Lemelin V, Lafleur A. McKittrick-Wheelock syndrome presenting with acute kidney injury and metabolic alkalosis: Case report and narrative review. Case Rep Gastrointest Med. 2019;2019:104187. https://doi.org/10.1155/2019/3104187

21 Khanna A, Kurtzman NA. Metabolic alkalosis. J Nephrol. 2006;19(Suppl 9):S86-96.

22 Bains L, Lal P, Vindal A, Singh M. Giant villous adenoma of rectum- what is the malignant potential and what is the optimal treatment? A case and review of literature. World J Surg Oncol. 2019;17:109. https://doi.org/10.1186/s12957-019-1650-4

23 Berger NF, Sylla P. The role of transanal endoscopic surgery for early rectal cancer. Clin Colon Rectal Surg. 2022;35:113-21. https://doi.org/10.1055/s-0041-1742111

24 Perez RO, São Julião GP, Vailati BB. Transanal local excision of rectal cancer after neoadjuvant chemoradiation: Is there a place for it or should be avoided at all costs? Clin Colon Rectal Surg. 2022;35:122-8. https://doi.org/10.1055/s-0041-1742112

25 Gallo G, Clerico G, Realis-Luc A, Trompetto M. A step-by-step approach to endorectal proctopexy (ERPP): How we do it. Tech Coloproctol. 2021;25:879-86. https://doi.org/10.1007/s10151-021-02467-y

26 Serra-Aracil X, Lucas-Guerrero V, Mora-López L. Complex procedures in transanal endoscopic microsurgery: Intraperitoneal entry, ultra large rectal tumors, high lesions, and resection in the anal canal. Clin Colon Rectal Surg. 2022;35:129-34. https://doi.org/10.1055/s-0041-1742113