Rev Colomb Cir. 2025;40:981-7
https://doi.org/10.30944/20117582.2663

PRESENTACIÓN DE CASO

Resección laparoscópica de un quiste de duplicación gástrica de ubicación atípica

Laparoscopic resection of an atypically located gastric duplication cyst

Andrés Velásquez-Hoyos, MD[1], María Camila Monroy-Gómez, MD[2], Ariel Antonio Arteta-Cueto, MD[3]

1 Servicio de Cirugía general y laparoscópica avanzada, Clínica CES, Medellín, Colombia.
2 Clínica CES, Medellín, Colombia.
3 Departamento de Patología, Clínica CES, Medellín, Colombia.

Resumen

Introducción. Los quistes de duplicación son malformaciones congénitas del tracto gastrointestinal poco frecuentes y de origen embriológico incierto. Se caracterizan por estar revestidos de una capa muscular lisa y mucosa. Los quistes gástricos representan un 4-9 % de todos los casos, lo que hace su presentación aún más inusual. Los quistes de duplicación gástrica ubicados en la curvatura menor representan un pequeño porcentaje de las duplicaciones gastrointestinales. En los adultos son usualmente asintomáticos e incidentales, por lo que las imágenes diagnósticas cobran relevancia en su evaluación y abordaje.

Caso clínico. Paciente femenina de 27 años, con dolor abdominal derecho e hiporexia, con reportes radiológicos y endosonográficos de una lesión quística en contacto con la curvatura menor gástrica.

Resultados. Se realizó resección por vía laparoscópica de una lesión quística de 4 cm en contacto directo con la curvatura menor gástrica, cara posterior esofagogástrica y el hiato esofágico, sin complicaciones. La evolución posoperatoria fue satisfactoria. El resultado histopatológico reportó un quiste de duplicación entérico.

Conclusiones. La descripción de este caso es relevante por su escasa publicación en la literatura, debido a su localización atípica en la curvatura menor gástrica; según nuestra búsqueda, este es el tercer caso reportado con esta ubicación. El manejo es controversial: los pacientes sintomáticos deben ser llevados a cirugía, mientras que los asintomáticos pueden tener un seguimiento imagenológico; sin embargo, es preferible el manejo quirúrgico debido al riesgo de crecimiento, complicaciones y malignidad. El tratamiento laparoscópico es efectivo y seguro para estas lesiones.

Palabras clave: estómago; tracto gastrointestinal; anomalías congénitas; quiste; procedimientos quirúrgicos del sistema digestivo; laparoscopia.

Fecha de recibido: 21/06/2024 - Fecha de aceptación: 8/10/2024 - Publicación en línea: 30/01/2025
Correspondencia: María Camila Monroy-Gómez, Calle 58 # 50C - 2, Medellín, Colombia. Teléfono: +57 3003733346
Dirección electrónica: mariacamilamonroyg@gmail.com
Citar como: Velásquez-Hoyos A, Monroy-Gómez MC, Arteta-Cueto AA. Resección laparoscópica de un quiste de duplicación gástrica de ubicación atípica. Rev Colomb Cir. 2025;40:981-7. https://doi.org/10.30944/20117582.2663
Este es un artículo de acceso abierto bajo una Licencia Creative Commons - BY-NC-ND https://creativecommons.org/licenses/by-nc-nd/4.0/deed.es

Abstract

Introduction. Duplication cysts are rare congenital malformations of the gastrointestinal tract and of uncertain embryological origin. They are characterized by being covered with a smooth muscle and mucous layer. Gastric cysts represent 4-9% of all cases, which makes their presentation even more unusual. Gastric duplication cysts located in the lesser curvature represent a small percentage of gastrointestinal duplications. In adults they are usually asymptomatic and incidental, so diagnostic images become relevant in their evaluation and approach.

Clinical case. A 27-year-old female patient, with right abdominal pain and hyporexia, with radiological and endosonographic reports of a cystic lesion in contact with the lesser gastric curvature.

Results. Laparoscopic resection of a 4 cm cystic lesion was performed in direct contact with the lesser gastric curvature, posterior esophagogastric surface and the esophageal hiatus, without complications. The postoperative evolution was satisfactory. The histopathological result reported an enteric duplication cyst.

Conclusions. The description of this case is relevant precisely to its limited publication in the literature, due to its atypical location in the lesser gastric curvature; according to our search, this is the third case reported with this location. Management is controversial: symptomatic patients should be taken to surgery, while asymptomatic patients can have imaging follow-up; however, surgical management is preferred due to the risk of growth, complications, and malignancy. Laparoscopic treatment is effective and safe for these injuries.

Keywords: stomach; gastrointestinal tract; congenital abnormalities; cyst; digestive system surgical procedures; laparoscopy.

Introducción

Los quistes de duplicación son malformaciones congénitas poco frecuentes, que se presentan en cualquier porción del tracto gastrointestinal; la mayoría se ubican a nivel del íleon, esófago y colon, mientras que los quistes de duplicación gástrica son menos comunes [1,2]. Se caracterizan por estar revestidos de una capa de músculo liso y mucosa; esta última puede estar o no compuesta por mucosa de la estructura a la cual se encuentra adyacente, y en un 20-30 % de los casos puede contener tejido ectópico. Es por esto que su nombre no se deriva de su composición sino del órgano al cual se encuentran anexos [3,4].

La etiología es incierta; existen múltiples teorías sobre su origen embriológico, pero ninguna logra explicar la totalidad de estas alteraciones a lo largo del tracto gastrointestinal [3,5].

Los quistes de duplicación gástricos son aún más raros, representan un 4-9 % de todos los casos. Son lesiones únicas (93-99 %), pueden ser esféricos (80 %) o tubulares (20 %), y están en íntimo contacto con la pared gástrica, aunque normalmente no tienen comunicación con el lumen [1,4,6]. Debido a su inusual presentación, el objetivo de este artículo fue exponer el caso de una paciente adulta con un quiste de duplicación gástrico en una ubicación atípica, como lo es la curvatura menor y cara posterior gástrica, discutir su presentación, diagnóstico y manejo quirúrgico.

Caso clínico

Paciente femenina de 27 años de edad, sin antecedentes personales relevantes, quien consultó por dolor subcostal derecho, irradiado a la región dorsal del mismo lado e hiporexia. Al examen físico con índice de masa corporal de 21,8 kg/m^2, leve dolor en epigastrio y región paraumbilical derecha.

La tomografía computarizada (TC) de abdomen con contraste endovenoso reportó una lesión de aspecto quístico adyacente al cardias, en relación a la curvatura gástrica menor y el cuerpo del páncreas, de 35 x 25 mm; la resonancia magnética nuclear (RMN) de abdomen con contraste endovenoso describió la misma lesión, también sugestiva de un quiste de duplicación (Figura 1) y la endoscopia digestiva superior fue informada

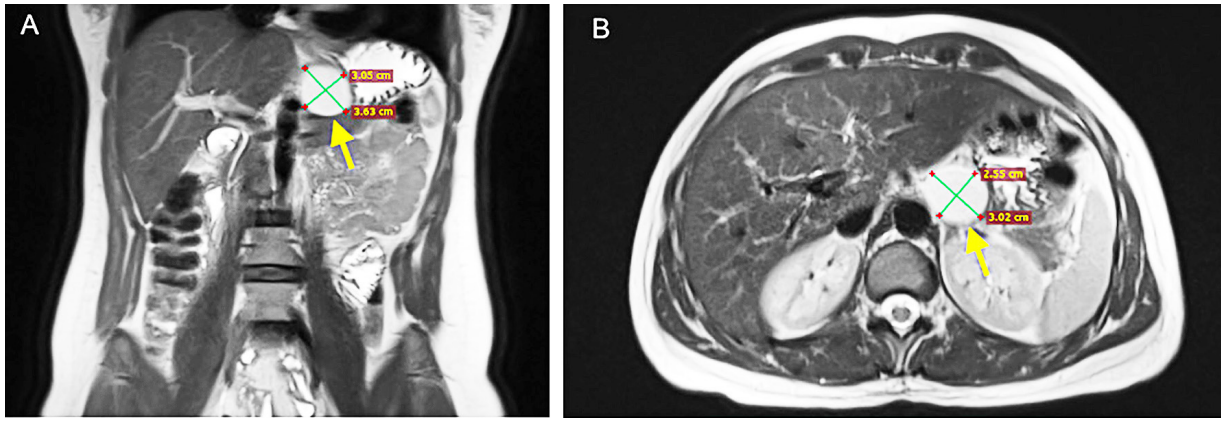

Figura 1. Resonancia magnética nuclear del abdomen con contraste endovenoso en T2. A: Quiste de duplicación gástrico en corte coronal (flecha amarilla). B: Quiste duplicación gástrico en corte axial (flecha amarilla).

Fuente: imágenes capturadas por los autores.

como normal. Para mejor caracterización de la lesión se solicitó una ecografía endoscópica que mostró una lesión quística anecoica en íntima relación con la pared gástrica, subepitelial, de localización subcardial hacia la curvatura menor, de 30 x 20 x 25 mm, sin señal doppler, compatible con quiste broncogénico gástrico.

Se llevó a manejo quirúrgico por vía laparoscópica con 5 puertos. Se incidió el ligamento gastrohepático y el pilar diafragmático derecho (Figura 2), hasta lograr identificar una lesión redondeada y de paredes delgadas, de 3 x 4 cm, en contacto directo con la curvatura menor, cara posterior esofagogástrica y el hiato esofágico, anterior al páncreas, sin invadir estructuras adyacentes. Se seccionó proximalmente el ligamento gastroesplénico, se identificaron y preservaron los nervios vagos y se disecó circunferencialmente la lesión. Se completó la resección y se extrajo la lesión.

La paciente fue dada de alta al día siguiente y fue evaluada a los 10 días, con adecuada evolución, mejoría del dolor y tolerancia a la vía oral, sin identificar complicaciones. En el reporte histopatológico describió una lesión quística tapizada por epitelio cúbico bajo, algunos con cilias y adenómeros mucosos y serosos, con un diagnóstico final de un quiste de duplicación entérico, sin malignidad (Figura 3). A los 6 meses se realizó seguimiento telefónico, donde no se reportaron síntomas sugestivos de complicación.

Discusión

Los quistes de duplicación del tracto gastrointestinal son malformaciones congénitas poco comunes, con una incidencia de 1 por cada 4.500-10.000 nacidos vivos [7,8]. Su localización más frecuente es el íleon (33-53 %), seguido del esófago (20 %), colon (13 %), yeyuno (10 %), estómago (4-9 %) y duodeno (5 %) [1,4,9].

La mayoría de los casos se identifican en los primeros años de vida, debido a que por su localización y tamaño tienden a ser sintomáticos [10]. En los adultos suelen ser asintomáticos e incidentales. Las formas sintomáticas se presentan con manifestaciones inespecíficas como dolor abdominal difuso, distensión, vómito, náuseas, pérdida de peso, inapetencia, disfagia o dispepsia [2,11]. Aunque es poco frecuente, los quistes se pueden complicar y presentar obstrucción gastrointestinal, sangrado, fistula, pancreatitis, torsión, sobreinfección o peritonitis por perforación [9,12].

El enfoque diagnóstico depende esencialmente de las imágenes diagnósticas, ya que el examen físico y los estudios de laboratorio tienden a ser normales. La ecografía puede brindar información inicial, como describir la localización y extensión de la lesión. La TC y la RMN son más específicas, caracterizan la lesión y su relación con otras estructuras, además describen complicaciones y diagnósticos diferenciales, como quistes

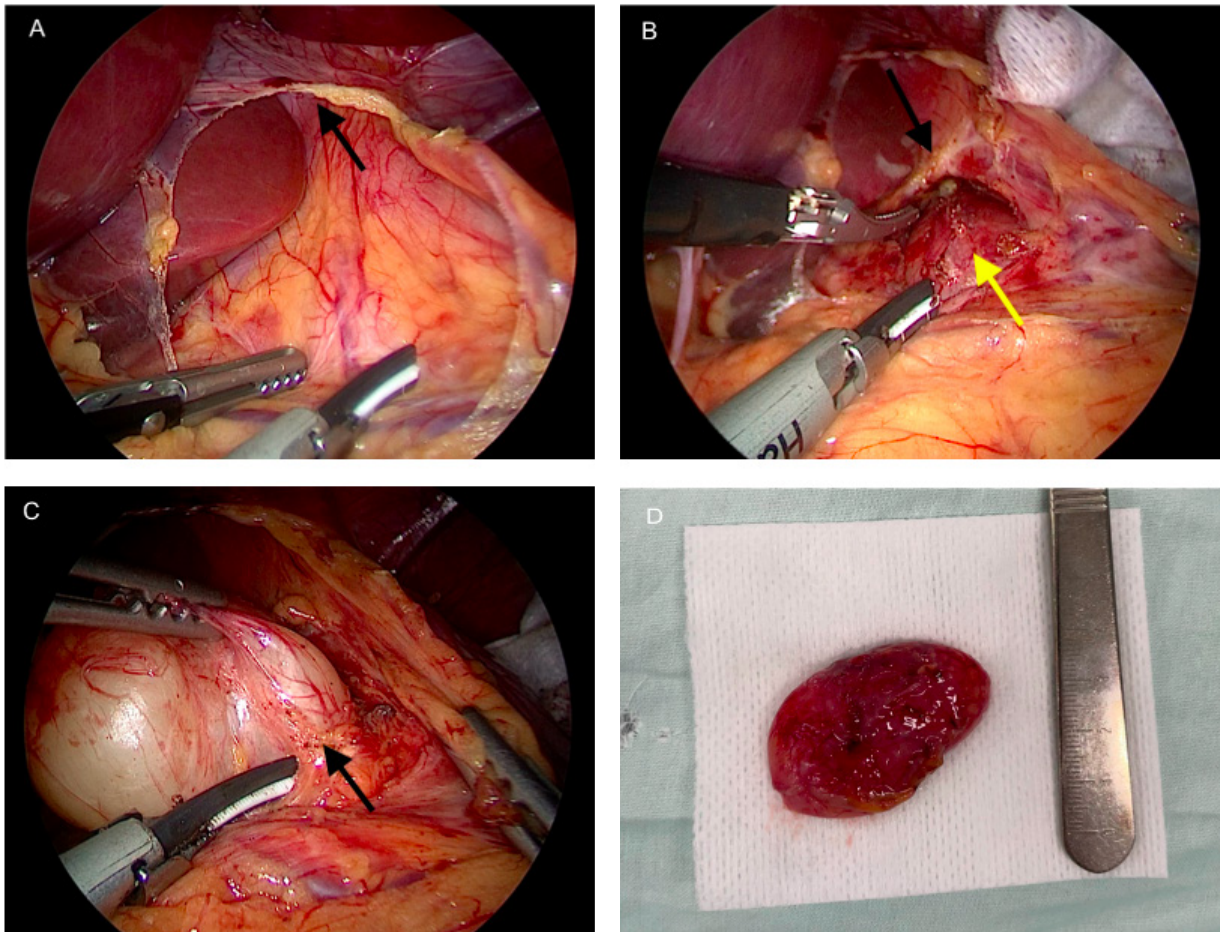

Figura 2. A: Sección del ligamento gastrohepático (flecha negra). B: Disección del pilar diafragmático derecho (flecha negra), unión gastroesofágica y borde medial de la lesión (flecha amarilla). C: Disección circunferencial de la lesión (flecha negra). D: Pieza quirúrgica.

Fuente: Elaboración propia con fotografías tomadas por los autores.

y pseudoquistes pancreáticos, quistes mesentéricos, tumores intramurales gástricos o quistes hidatídicos, entre otros [3,4,13]. La ecografía endoscópica evalúa la relación de los quistes con la pared gástrica; a pesar de que también permite realizar biopsia por aspiración, su uso es debatido en la literatura debido a los hallazgos histopatológicos inconclusos y las posibles complicaciones como infección, formación de abscesos, hemorragia y fístula [2,8,12].

En nuestro reporte, la paciente presentó síntomas inespecíficos similares a lo descrito en la literatura. La TC y la RMN describieron una lesión quística localizada hacia la curvatura menor gástrica, sugestiva de un quiste de duplicación. La ecografía endoscópica reportó una íntima relación de la lesión con la serosa gástrica, sin presentar comunicación con el lumen, como se ha descrito en estas lesiones.

En cuanto a la ubicación, la lesión de nuestra paciente difiere de la mayoría de los casos de quistes de duplicación gástrica reportados. Estos se describen con mayor frecuencia en la curvatura mayor (95 %) y antro, seguidos de la pared gástrica posterior, anterior y cardias; menos frecuente, como en nuestro caso, están en la

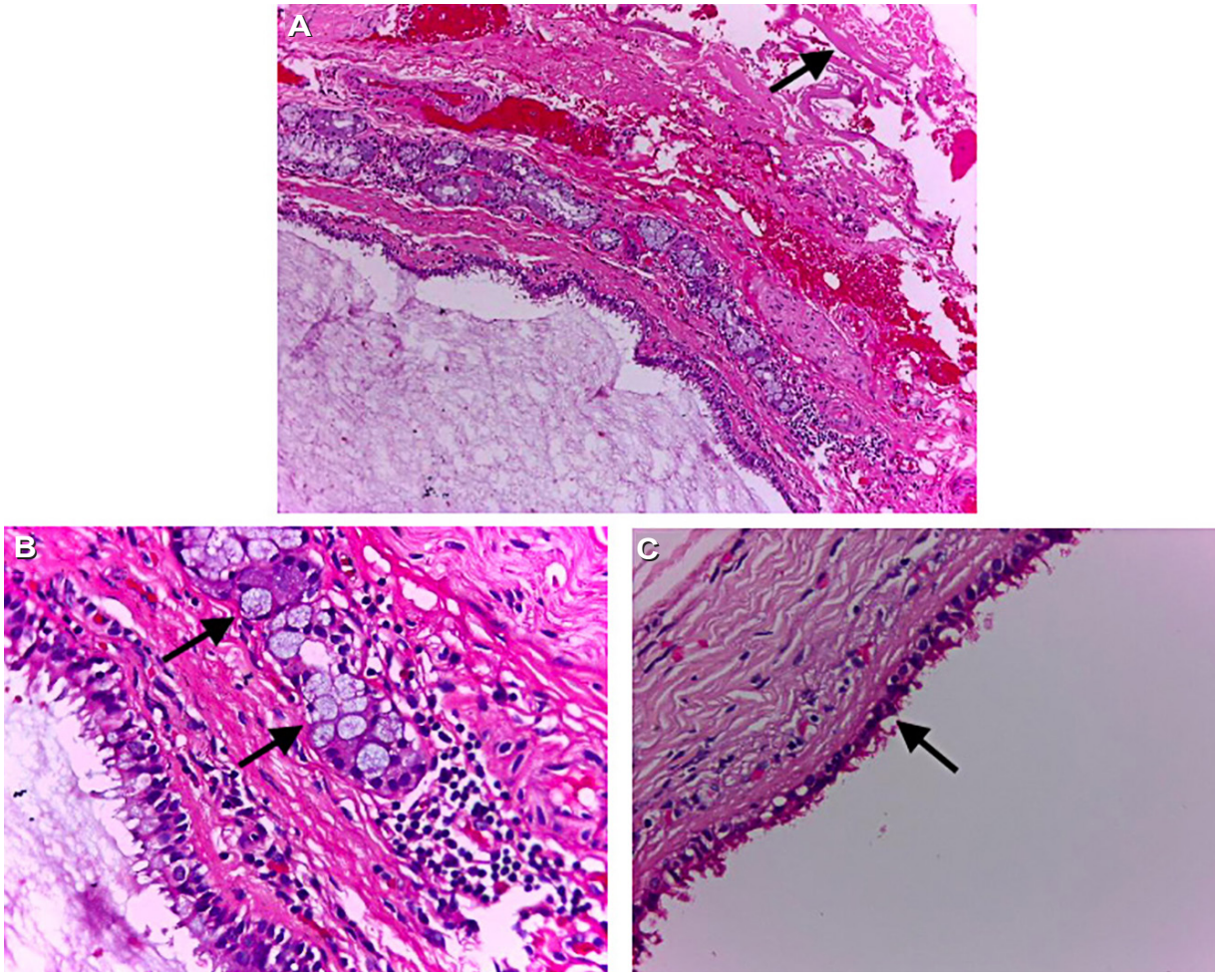

Figura 3. En las microfotografías se observan cortes representativos de la duplicación entérica, teñidos con hematoxilina y eosina. A: Corte del espesor total de la pared de la lesión, donde se observan delgadas fibras musculares (flecha negra, 10X), con congestión de vasos intramurales, componente de adenómeros mucosos y serosos subepiteliales (vistos a mayor aumento en B. 40X, flecha negra). C: 40X, revestimiento interno por epitelio de tipo respiratorio (flecha negra).

Fuente: Elaboración propia.

curvatura gástrica menor (5,5 %) como fue publicado en 1984 por Wieczorek RL, et al. [8,10,14-16]. En nuestra revisión de bases de datos, identificamos solo dos reportes de adultos asiáticos con duplicaciones gástricas localizadas en la curvatura menor, una de ellas también en contacto con la unión esofagogástrica [17,18].

El tratamiento de los quistes de duplicación en pacientes sintomáticos es quirúrgico y en los asintomáticos es debatido. La tendencia en la literatura es la cirugía temprana, independiente de la sintomatología, debido al riesgo de complicaciones, morbilidad y malignidad [10,11,19,20]. El estándar del tratamiento quirúrgico es la resección completa de la lesión. Se han descrito técnicas como cistogastrostomía, antrectomía y gastrectomía total, con abordajes por vía abierta, endoscópica y laparoscópica; esta última ha sido ampliamente usada, con buenos resultados [20-22]. En el caso de nuestra paciente, se realizó el manejo por laparoscopia, logrando una resección y extracción completa e íntegra del quiste, sin complicaciones, de manera similar al caso reportado por Namikawa T, et al. [17]

Finalmente, el resultado histopatológico fue consistente con un quiste de duplicación entérico

sin malignidad. Durante la evaluación posquirúrgica y el seguimiento ambulatorio, no se documentaron complicaciones.

Conclusiones

Los quistes de duplicación gastrointestinal son malformaciones congénitas poco frecuentes; aquellos de origen gástrico y en la curvatura menor gástrica son de presentación inusual. Nuestro artículo describe una lesión en una ubicación atípica, donde los estudios imagenológicos y endoscópicos desempeñan un papel sumamente importante, que, finalmente, conllevaron a una resección quirúrgica mínimamente invasiva y completa del quiste, que permitió la confirmación diagnóstica, de acuerdo con la literatura internacional.

Cumplimiento de normas éticas

Consentimiento informado: Este estudio cuenta con el consentimiento informado institucional de la paciente, autorizando la publicación del caso, estudios realizados y muestras obtenidas. Se presentó al Comité de ética institucional, que aprobó el diseño y la metodología del estudio.

Conflictos de interés: Los autores declararon que no tienen ningún conflicto de interés

Uso de Inteligencia Artificial: Para la elaboración de este trabajo no se emplearon tecnologías asistidas por inteligencia artificial.

Fuente de financiación: Financiado por los autores.

Contribución de los autores

- Concepción y diseño del estudio: Andrés Velásquez-Hoyos, María Camila Monroy-Gómez.
- Adquisición de datos: Andrés Velásquez-Hoyos, María Camila Monroy-Gómez.
- Análisis e interpretación de datos: Andrés Velásquez-Hoyos, María Camila Monroy-Gómez, Ariel Antonio Arteta-Cueto.
- Redacción del manuscrito: Andrés Velásquez-Hoyos, María Camila Monroy-Gómez.
- Revisión crítica: Andrés Velásquez-Hoyos, María Camila Monroy-Gómez.

Referencias

1. Liu R, Adler D. Duplication cysts: Diagnosis, management, and the role of endoscopic ultrasound. Endosc Ultrasound. 2014;3:152-60. https://doi.org/10.4103/2303-9027.138783
2. Perek A, Perek S, Kapan M, Göksoy E. Gastric duplication cyst. Dig Surg. 2000;17:634-6. https://doi.org/10.1159/000051975
3. Macpherson RI. Gastrointestinal tract duplications: Clinical, pathologic, etiologic, and radiologic considerations. RadioGraphics. 1993;13:1063-80. https://doi.org/10.1148/radiographics.13.5.8210590
4. Sangüesa-Nebot C, Llorens-Salvador R, Carazo-Palacios E, Picó-Aliaga S, Ibañez-Pradas V. Enteric duplication cysts in children: Varied presentations, varied imaging findings. Insights Imaging. 2018;9:1097-106. https://doi.org/10.1007/s13244-018-0660-z
5. Stern LE, Warner BW. Gastrointestinal duplications. Semin Pediatr Surg. 2000;9:135-40. https://doi.org/10.1053/spsu.2000.7565
6. Ramia-Ángel JM, de la Plaza-Llamas R, Puga-Bermúdez R, Quiñones-Sampedro JE, Gómez-Caturla A, García-Parreño Jofré J. Quiste de duplicación gástrica. Rev Esp Enferm Dig. 2011;103:225-6. https://doi.org/10.4321/S1130-01082011000400015
7. Sharma S, Yadav AK, Mandal AK, Zaheer S, Yadav DK, Samie A. Enteric duplication cysts in children: A clinicopathological dilemma. J Clin Diagn Res. 2015;9:EC08-11. https://doi.org/10.7860/JCDR/2015/12929.6381
8. Naranjo-Salazar C, Botero-Velásquez JE, Moreno M. Resección laparoscópica de quiste de duplicación gástrica asistida por endoscopia. Rev Colomb Cir. 2023;39:470-8. https://doi.org/10.30944/20117582.2368
9. San Román JL, Curros MF, Dovasio F, Sturla M. Duplicación gástrica. Arch Arg Pediatría. 2003;101:38-40.
10. Seijo-Ríos S, Lariño-Noia J, Abdulkader-Nallib I, Lozano-León A, Vieites Pérez-Quintela B, Iglesias-García J, et al. Quiste de duplicación gástrico: Diagnóstico por punción-aspiración guiada por ecoendoscopia. Rev Esp Enferm Dig. 2008;100:586-90. https://doi.org/10.4321/S1130-01082008000900011
11. Doepker MP, Ahmad SA. Gastric duplication cyst: A rare entity. J Surg Case Rep. 2016;2016:rjw073. https://doi.org/10.1093/jscr/rjw073
12. Abdalkader M, Al Hassan S, Taha A, Nica I. Complicated gastric duplication cyst in an adult patient: Uncommon presentation of an uncommon disease. J Radiol Case Rep. 2017;11:16-23. https://doi.org/10.3941/jrcr.v11i8.3124
13. Izumi H, Yoshii H, Abe R, Mukai M, Nomura E, Ito H, et al. Successful laparoscopic resection for gastric duplication cyst: A case report. J Med Case Rep. 2019;13:240. https://doi.org/10.1186/s13256-019-2129-1

14. Díaz JC, Cardona-Núñez U, Sanz AM, Cortés A, Zuluaga M. Quiste de duplicación gástrico en paciente adulto: Reporte de caso y revisión de la literatura. Rev Colomb Cir. 2021;36:719-25. https://doi.org/10.30944/20117582.756
15. Thomopoulos T, Farin C, Navez B. Total laparoscopic treatment of an adult gastric duplication cyst with intrapancreatic extension. Am J Case Rep. 2016;17:352-6. https://doi.org/10.12659/AJCR.897642
16. Wieczorek RL, Seidman I, Ranson JH, Ruoff M. Congenital duplication of the stomach: Case report and review of the English literature. Am J Gastroenterol. 1984;79:597-602.
17. Namikawa T, Aida M, Utsunomiya M, Yokota K, Munekage M, Maeda H, et al. Laparoscopic resection of a gastric duplication cyst located near the esophagogastric junction. Clin J Gastroenterol. 2024;17:222-7. https://doi.org/10.1007/s12328-023-01916-5
18. Kim DH, Kim JS, Nam ES, Shin HS. Foregut duplication cyst of the stomach. Pathol Int. 2000;50:142-5. https://doi.org/10.1046/j.1440-1827.2000.01008.x
19. Kuraoka K, Nakayama H, Kagawa T, Ichikawa T, Yasui W. Adenocarcinoma arising from a gastric duplication cyst with invasion to the stomach: A case report with literature review. J Clin Pathol. 2004;57:428-31. https://doi.org/10.1136/jcp.2003.013946
20. Yuan Z, Wei H, Zhang Y, Cao B, He B, Yuan H. Gastric duplication cysts: Literature review and a case report of rare multiple gastric duplication cysts treated by endoscopic submucosal dissection. Postgrad Med. 2023;135:775-83. https://doi.org/10.1080/00325481.2023.2274308
21. Jeziorczak PM, Warner BW. Enteric duplication. Clin Colon Rectal Surg. 2018;31:127-31. https://doi.org/10.1055/s-0037-1609028
22. Tayar C, Brunetti F, Tantawi B, Fagniez PL. Traitement laparoscopique d'une duplication gastrique chez l'adulte. Ann Chir. 2003;128:105-8. https://doi.org/10.1016/S0003-3944(02)00041-X