

Caso inusual de duplicación apendicular complicado con apendicitis

RUBÉN DARÍO ÁLVAREZ¹, ALFONSO ORLANDO RODRÍGUEZ², LESLEY ESTEFANÍA ECHEVERRY¹

Palabras clave: apéndice; apendicitis; congénito; diagnóstico diferencial; apendicectomía.

Resumen

La apendicitis aguda es la causa más común de abdomen agudo quirúrgico, con pocas anomalías congénitas descritas durante las intervenciones quirúrgicas, entre ellas, la duplicación apendicular y, menos común, la inflamación simultánea de ambas vísceras demostradas por estudios histopatológicos.

Se presenta el caso de un hombre de 72 años de edad con un cuadro de apendicitis aguda intervenido quirúrgicamente, en quien se hallaron dos apéndices cecales inflamados durante el mismo acto quirúrgico.

Se intervienen quirúrgicamente pocos casos de duplicación apendicular y menos aún de apendicitis simultánea, entidad importante para la literatura médica nacional e internacional como caso inusual y como sospecha diagnóstica durante la intervención quirúrgica.

Introducción

La inflamación del apéndice cecal corresponde a la causa más común de abdomen agudo quirúrgico¹. Las variantes anatómicas del apéndice cecal son entidades raras; aunque las anomalías de posición son las más frecuentes, también existen alteraciones en la ubicación y el número (agenesia, duplicación, triplicación)². La causa de estas malformaciones no se encuentra bien establecida; sin embargo, entre las hipótesis propuestas, se consideran posibles anomalías en el desarrollo embriológico del intestino y la influencia de factores ambientales durante el desarrollo fetal temprano³⁻⁵.

La duplicación apendicular tiene una incidencia de 0,004 a 0,009 % según un estudio de 50.000 piezas quirúrgicas, donde sólo se presentaron dos casos de esta entidad⁶. Se han reportado menos de 80 casos en la literatura científica mundial⁷. En general, es más comúnmente diagnosticada en adultos asintomáticos, como un hallazgo incidental durante el acto quirúrgico por otras causas o en estudios imaginológicos, como el presentado por Mahmood, *et al.*, de una bifurcación apendicular detectada por tomografía y el de Peddu, *et al.*, quienes detectaron una duplicación apendicular mediante un enema de bario⁸⁻¹⁰. Sin embargo, también se ha descrito en niños, generalmente asociada con otras malformaciones, como las intestinales o genitourinarias¹¹.

Es importante tener en cuenta las enfermedades apendiculares dobles y hacer una búsqueda minuciosa, ya que en la mayoría de casos se presenta de forma silente o por inflamación de uno de los dos apéndices; además, se deben considerar otras condiciones que pueden generar dolor abdominal relacionado¹²⁻¹⁴.

¹ Médico general, Clínica Carlos Ardila Lülle - Fundación Oftalmológica de Santander, Bucaramanga, Colombia

² Médico, cirujano general, Clínica Carlos Ardila Lülle - Fundación Oftalmológica de Santander; docente de Cirugía General, Universidad Autónoma Bucaramanga, Bucaramanga, Colombia

Fecha de recibido: 19 de agosto de 2015

Fecha de aprobación: 10 de diciembre de 2015

Citar como: Álvarez RD, Rodríguez AO, Echeverry LE. Caso inusual de duplicación apendicular complicado con apendicitis. Rev Colomb Cir. 2016;31:136-9.

El sistema de clasificación para la duplicación apendicular fue desarrollado inicialmente por Cave en 1936⁴ y, posteriormente, fue actualizado y modificado por Wallbridge en 1963. Aunque muchos otros autores han añadido modificaciones, todavía se conoce internacionalmente como la clasificación de Cave-Wallbridge, en la cual se describen cuatro tipos de duplicación apendicular (tabla 1)¹⁵⁻¹⁸.

TABLA 1.

Resumen de la clasificación de Cave-Wallbridge para la duplicación apendicular

A	Duplicación parcial con ambos apéndices compartiendo una misma base.
B	Duplicación completa; se subdivide de acuerdo con la posición del segundo apéndice cecal respecto a la de implantación normal: B1, contralateral al apéndice cecal normal, sobre la válvula íleo cecal B2, segundo apéndice en una de las tenias del colon B3, a lo largo de la tenia, en el ángulo hepático del colon B4, a lo largo de la tenia, en el ángulo esplénico del colon
C	Duplicación del ciego, con apéndice cecal independiente.
D	Apéndice en "herradura"

Caso clínico

Se trata de un hombre de 72 años con un cuadro clínico de tres días de evolución de dolor abdominal en la fosa iliaca derecha de intensidad progresiva que no se irradia, con distensión abdominal, anorexia y deposiciones diarreas.

En el examen físico se encontró un paciente con dolor, deshidratado y taquicárdico, y en la palpación abdominal se demostró defensa involuntaria y dolor intenso en la fosa iliaca derecha.

En el hemograma de ingreso se demostró leucocitosis importante con desviación a la izquierda y elevación de la proteína C reactiva, por lo cual se decidió someter al paciente a cirugía, con una impresión diagnóstica de apendicitis aguda complicada, posiblemente perforada.

Se accedió a la cavidad abdominal por una incisión sobre la línea media, supraumbilical e infraumbilical. Se encontró un primer apéndice de implantación normal, necrosado en su base, con perforación y un absceso localizado en el plastrón conformado por el ciego y el íleon distal, adyacente a un segundo apéndice en la tenia cecal, con edema local, ambos adheridos por un mismo mesenterio apendicular (figura 1). En el examen de histopatología se confirmó que se trataba de dos especímenes quirúrgicos independientes, con características macroscópicas de dos apéndices cecales y con hallazgos histológicos de inflamación (figura 2).

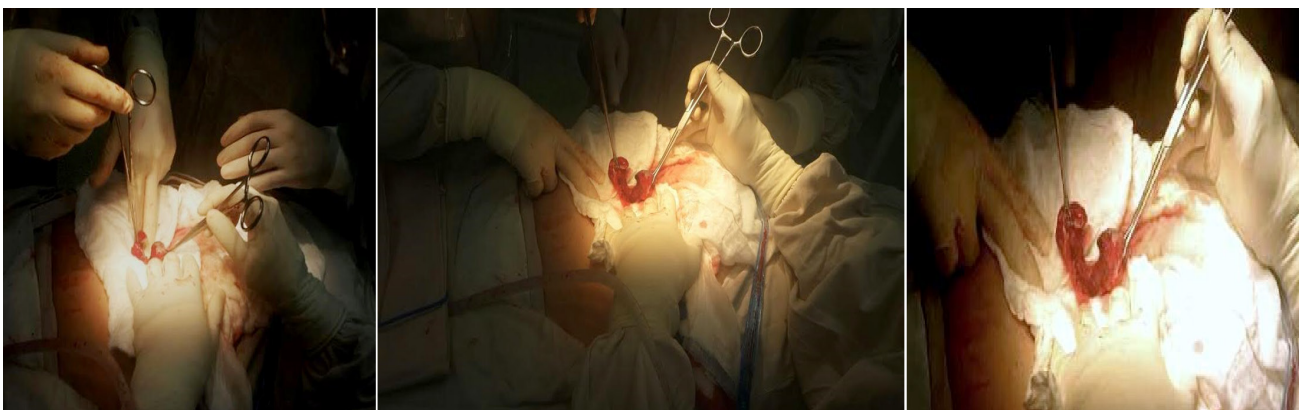


FIGURA 1. Hallazgos operatorios: A. Extracción de piezas quirúrgicas, B. Exposición de los dos apéndices, y C. Apéndices cecales adheridos por el mesenterio apendicular.

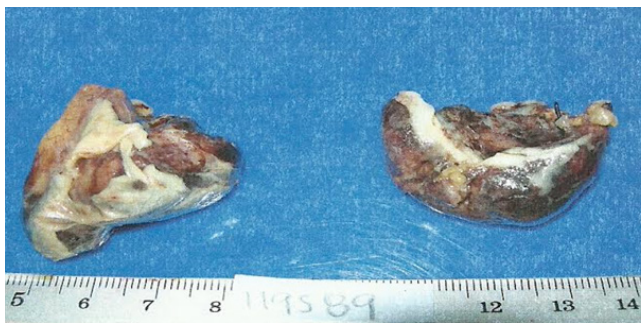


FIGURA 2. Piezas quirúrgicas con signos macroscópicos de inflamación: a la izquierda, el primer apéndice y, a la derecha, el segundo

puede acarrear consecuencias clínicas y médico-legales graves, debido al alto riesgo de perforación y necesidad de reintervención, lo cual aumenta la morbimortalidad en estos pacientes^{11,20}.

El presente caso es una variante de tipo B2, según la clasificación de Cave-Wallbridge, en el cual se evidenció inflamación en ambas piezas quirúrgicas por su aspecto macroscópico en la intervención quirúrgica y los hallazgos histopatológicos. Es un caso representativo de duplicación apendicular con apendicitis aguda simultánea, que se suma a la escasa lista de reportes a nivel mundial²¹.

Discusión

Un punto crucial en esta condición, es llegar a un diagnóstico exitoso que finalmente lleve a la remoción de ambos de apéndices, aunque solo uno esté inflamado. Esto representa claramente un reto pues, por su rareza, en la práctica médica no se suele buscar; además, porque los estudios de imagenología para el dolor abdominal tienen poca sensibilidad para detectar estas malformaciones, y se han reportado pocos casos diagnosticados mediante tomografía o ecografía¹⁹. La importancia de un mal diagnóstico radica en que un segundo apéndice no resecado

Conclusión

Se hizo una búsqueda en las bases de datos y revistas indexadas nacionales e internacionales (SIBRA/Colombia, Pubindex, SciELO, LILACS, IMBIOMED, PubMed), sin evidencia alguna de publicaciones similares o de casos de doble apendicitis cecal reportados en nuestro país.

Este es el primer caso que se publica en Colombia, el cual demuestra la importancia de las variantes anatómicas que, aunque inusuales, pueden repercutir en la morbimortalidad del paciente.

Unusual case of duplicate appendix complicated by appendicitis

Abstract

Background: Acute appendicitis is the most common cause of acute abdomen, with few congenital anomalies having been described during surgical intervention, including duplicated vermiform appendix. Less common is the simultaneous inflammation of both appendices as demonstrated by pathological studies.

Case report: A 72 year old male with acute appendicitis underwent surgery, and two vermiform appendices with evidence of acute inflammation in both of them were encountered during the surgical procedure.

Few cases of duplex vermiform appendix are encountered, and even less with simultaneous acute inflammation in both appendices. We consider this case of importance for both the national and international literature, as an unusual case diagnosed as suspected during surgical intervention.

Key words: appendix; appendicitis; congenital; diagnosis, differential; appendectomy.

Referencias

1. Owings MF, Kozak LJ. Ambulatory and inpatient procedures in the United States, 1996. DHHS Publication PHS 99-1710. Hyattsville, Md.: National Center for Health Statistics; 1998. p. 26.
2. Corzo E, Forero P, Amaya L, Bohórquez D, Bohórquez S, Saavedra M. Posición anatómica y longitud del apéndice vermiforme en una población de raza mestiza de la ciudad de Bucaramanga-Colombia. *Medunab*. 2009;12:1-5.
3. Miranda P, Cruz C, García J, García D, Gutiérrez J. Duplicación apendicular. *Revista Mexicana de Cirugía del Aparato Digestivo*. 2012;1:62-6.
4. Cave AJ. Appendix vermiformis duplex. *J Anat*. 1936;70:283-92.
5. Grez M, Prado R, Vera F. Duplicación del apéndice vermiforme. *Revista Chilena de Cirugía*. 2011;63:313-6.
6. Collins D. A study of 50,000 specimens of the human vermiform appendix. *Surg Gynecol Obstet*. 1955;101:437-46.
7. Kjossev KT, Losanoff JE. Duplicated vermiform appendix. *Br J Surg*. 1996;83:1259.
8. Barreto F. Duplicación apendicular. *Revista Cubana de Cirugía*. 2011;50:348-52.
9. Mahmood A, Mahmood NF, Williams JL. Acute abdominal pain presenting as a rare appendiceal duplication: A case report. *J Med Case Rep*. 2012;6:79.
10. Peddu P, Sidhu PS. Case report: Appearance of a type B duplex appendix on a barium enema. *Br J Radiol*. 2004;77:248-9.
11. Alves JR, Maranhão IGO, Oliveira PVV. Appendicitis in double cecal appendix: Case report. *World J Clin Cases*. 2014;2:391-4.
12. Tutcu Şahin S, Erhan Y, Aydede H. Double acute appendicitis in appendical duplication. *UlusTravma Acil Cerrahi Derg*. 2013;19:83-5.
13. Mushtaque M. Double appendicitis. *Int J Clin Med*. 2012;3:60-6.
14. Bali RS, Wani MM, Mir SI, Thakur S, Bhat RA. Appendiceal duplication with simultaneous acute appendicitis and appendicular perforation causing small bowel obstruction. *J Surg Case Rep*. 2011;2:3.
15. Drino E, Radnić D, Kotjelnikov B, Aksamija G. Rare anomalies in the development of the appendix. *Acta Chir Jugosl*. 1991;38:103-11.
16. Wallbridge PH. Double appendix. *Br J Surg*. 1962; 50:346-7.
17. Griffiths EA, Jagadeesan J, Fasih T, Mercer-Jones M. Bifid vermiform appendix: A case report. *Curr Surg*. 2006;63:176-8.
18. Mesko TW, Lugo R, Breitholtz T. Horseshoe anomaly of the appendix: A previously undescribed entity. *Surgery*. 1989;106:563-6.
19. Christodoulidis G, Symeonidis D, Spyridakis M, Koukoulis G, Manolakis A, Triantafylidis G, *et al*. Acute appendicitis in a duplicated appendix. *Int J Surg Case Rep*. 2012;3:559-62.
20. Canbay E, Akman E. Appendix perforation in appendix duplication in a man: A case report. *J Med Case Rep*. 2011;5:162.
21. Yanar H, Ertekin C, Unal ES, Taviloglu K, Guloglu R, Mete O. The case of acute appendicitis and appendiceal duplication. *Acta Chir Belg*. 2004;104:736-8.

Correspondencia: Rubén Darío Álvarez, MD
 Correo electrónico:
 rubendarialvarezdelgado@gmail.com
 Bucaramanga, Santander, Colombia