



PRESENTACIÓN DE CASO

Síndrome de Paget-Schröetter y síndrome del desfiladero torácico: Una causa rara de trombosis de la extremidad superior

Paget-Schröetter syndrome and thoracic outlet syndrome: A rare cause of upper extremity thrombosis

Alejandra Vázquez-Tolosa, MD¹ , Daniela Acuña-Paz y Miño, MD¹ ,
Iván Andrés Higuera-Jaramillo, MD¹ , Cristian Inglés-Sanz, MD² 

- 1 Programa de especialización en Angiología y Cirugía vascular, Universidad de Zaragoza, Hospital Clínico Universitario Lozano Blesa, Zaragoza, España.
- 2 Servicio de Angiología y Cirugía vascular, Hospital Clínico Universitario Lozano Blesa, Zaragoza, España.

Resumen

Introducción. El síndrome de Paget-Schröetter es una trombosis de esfuerzo de las venas subclavia o axilar en el contexto del síndrome del desfiladero torácico. Se manifiesta típicamente en pacientes deportistas que presentan un opérculo torácico estrecho. Es importante su manejo óptimo para prevenir el síndrome posttrombótico. El tratamiento se basa en la anticoagulación sistémica, y en casos agudos se puede abogar por la recanalización venosa.

Caso clínico. Hombre de 34 años, que realizaba abundante actividad física, acudió por dolor y empastamiento en el miembro superior derecho. Mediante pruebas de imagen se estableció el diagnóstico de trombosis venosa profunda de esfuerzo o Síndrome de Paget-Schröetter en el contexto de un síndrome del desfiladero torácico.

Resultados. Se decidió recanalización urgente, realizando una flebografía con fibrinólisis del sector axilo-subclavio y anticoagulación sistémica. En un segundo tiempo, se llevó a descompresión del estrecho torácico superior y recanalización del sector venoso axilo-subclavio con *stent*. El postoperatorio fue satisfactorio y el paciente no ha presentado ninguna recidiva.

Conclusiones. El síndrome de Paget-Schröetter supone un desafío, tanto por su diagnóstico como su manejo. Es importante discernir el tiempo de evolución para realizar una correcta indicación quirúrgica. En los casos agudos se recomienda en un primer tiempo la recanalización venosa, mediante trombectomía o trombolisis dirigida

Fecha de recibido: 14/10/2024 - Fecha de aceptación: 31/12/2024 - Publicación en línea: 28/07/2025

Correspondencia: Alejandra Vázquez-Tolosa, Hospital Clínico Universitario Lozano Blesa, Avenida San Juan Bosco nº 15, Zaragoza, España. CP: 50009. Teléfono: +34 686474410. Dirección electrónica: alejandra.vaztol@gmail.com

Citar como: Vázquez-Tolosa A, Acuña-Paz y Miño D, Higuera-Jaramillo IA, Inglés-Sanz C. Síndrome de Paget-Schröetter y síndrome del desfiladero torácico: Una causa rara de trombosis de la extremidad superior. Rev Colomb Cir. 2026;41:182-90.

<https://doi.org/10.30944/20117582.2705>

Este es un artículo de acceso abierto bajo una Licencia Creative Commons - BY-NC-ND <https://creativecommons.org/licenses/by-nc-nd/4.0/deed.es>

por catéter, y en un segundo tiempo, la descompresión extrínseca de la vena ampliando el espacio del estrecho torácico, y la recanalización del eje venoso, con *stent* en caso de trombosis residual. Además, los pacientes deben permanecer anticoagulados.

Palabras clave: síndrome de Paget-Schröetter; trombosis venosa profunda de la extremidad superior; síndrome del desfiladero torácico; trombectomía; anticoagulantes.

Abstract

Introduction. Paget-Schröetter syndrome is an effort thrombosis of the subclavian or axillary veins in the context of thoracic outlet syndrome. It typically manifests in athletes with a narrow thoracic outlet. Optimal management is important to prevent post-thrombotic syndrome. Treatment is based on systemic anticoagulation, and in acute cases, venous recanalization may be recommended.

Clinical case. A 34-year-old man who engaged in extensive physical activity presented with pain and stiffness in his right upper limb. Imaging tests led to a diagnosis of exertional deep vein thrombosis or Paget-Schröetter syndrome in the context of thoracic outlet syndrome.

Results. Urgent recanalization was decided upon, with phlebography performed with fibrinolysis of the axillary-subclavian region and systemic anticoagulation. A second approach was followed by decompression of the superior thoracic inlet and recanalization of the axillary-subclavian venous region with a stent. The postoperative course was satisfactory, and the patient has not experienced any recurrence.

Conclusions. Paget-Schröetter syndrome is a challenge, both in its diagnosis and management. It is important to determine the time of progression to correctly prescribe surgery. In acute cases, venous recanalization is recommended initially, using thrombectomy or catheter-directed thrombolysis, followed by extrinsic decompression of the vein by widening the thoracic outlet space, and recanalization of the venous axis with stenting in cases of residual thrombosis. Patients should also remain anticoagulated.

Keywords: Paget-Schröetter syndrome; upper extremity deep vein thrombosis; thoracic outlet syndrome; thrombectomy; anticoagulants.

Introducción

El síndrome de Paget-Schröetter es una trombosis venosa de esfuerzo a nivel axilo-subclavio, en el contexto del síndrome del desfiladero torácico. Existen diferentes causas de trombosis, que pueden ser primarias, en caso de encontrar una base hereditaria, o secundarias, cuando se asocian a un factor de riesgo adquirido. Estas últimas a su vez pueden ser transitorias, como la inmovilización prolongada o un traumatismo, o permanentes, como la anatomía del paciente¹.

El Síndrome de Paget-Schröetter ocurre típicamente en pacientes jóvenes y sanos, que realizan ejercicio físico o trabajo manual². Es una causa infrecuente de trombosis y a menudo se encuentra infradiagnosticada. Es importante considerar esta

patología en el diagnóstico diferencial del edema de la extremidad superior, para prevenir su principal complicación, el síndrome postrombótico, evitando un deterioro importante y permanente de su calidad de vida en estos pacientes.

Si no existe una trombofilia de base, los pacientes afectados deben permanecer anticoagulados hasta un año. El tiempo de evolución de la trombosis de la extremidad superior es crucial para establecer el tratamiento quirúrgico; no se indica la recanalización venosa si el tiempo de evolución de la trombosis es mayor de dos semanas. Para su recanalización, se recomiendan las técnicas endovasculares, que muestran mejores resultados y menos complicaciones que la cirugía vía abierta. Además, en un segundo tiempo se debe practicar

la descompresión quirúrgica del desfiladero torácico y la angioplastia venosa con *stent* en el caso de estenosis residuales.

Caso clínico

Presentamos el caso de un varón de 34 años, sin antecedentes médico-quirúrgicos ni alergias medicamentosas conocidas, salvo tabaquismo, que trabaja como leñador y es diestro, por lo que la musculatura del brazo derecho está bastante desarrollada, quien consultó por dolor y edema en la extremidad superior derecha tras un sobreesfuerzo físico, sin signos de alarma ni disnea.

A la exploración física, presentaba edema rizo-mélico y severo empastamiento muscular en la extremidad superior derecha, con pulsos presentes a todos los niveles. Se realizó una ecografía

Doppler venosa de la extremidad superior derecha que mostró trombosis de las venas axilar y subclavia (Figura 1), con lo que se hizo el diagnóstico de trombosis venosa profunda de esfuerzo o síndrome de Paget-Schröetter en el contexto de un síndrome del desfiladero torácico. La radiografía de tórax descartó la presencia de costilla cervical o mega apófisis transversa cervical.

Se decidió realizar una flebografía de urgencia que confirmó la trombosis axilo-subclavia (Figura 2) y se inició tratamiento fibrinolítico con uroquinasa para la recanalización venosa y anticoagulación con heparina sódica. El paciente presentó mejoría clínica y en el control a las 48 horas con la flebografía se visualizó lisis parcial del trombo, con restos en el confluente yugulo-subclavio de aspecto crónico; además la flebografía dinámica confirmó un aumento de la estenosis axilo-subclavia en la

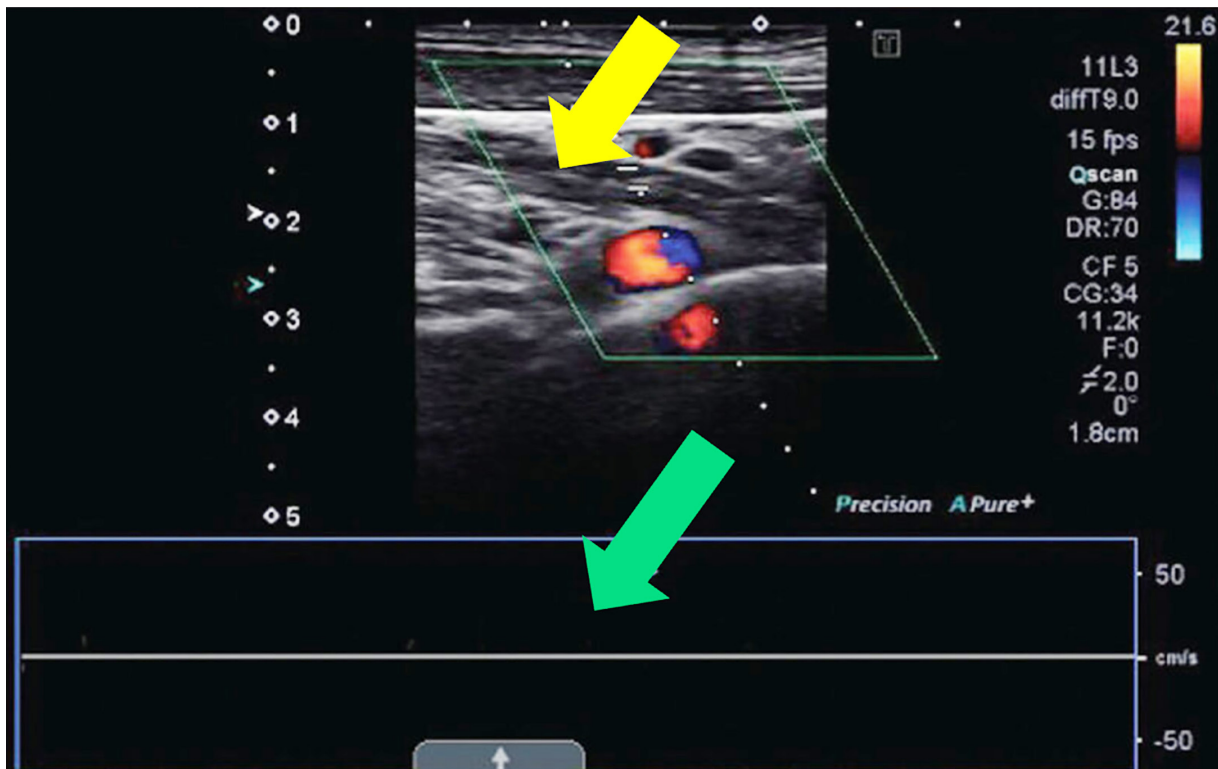


Figura 1. Ecografía Doppler venosa que muestra trombosis de la vena subclavia derecha. Se observa una imagen intravascular de ecogenicidad mixta sugestiva de trombosis (flecha amarilla), con ausencia de flujo Doppler venoso a la compresión distal ni fascicidad con la respiración (flecha verde).

Fuente: Fotografía tomada por los autores.

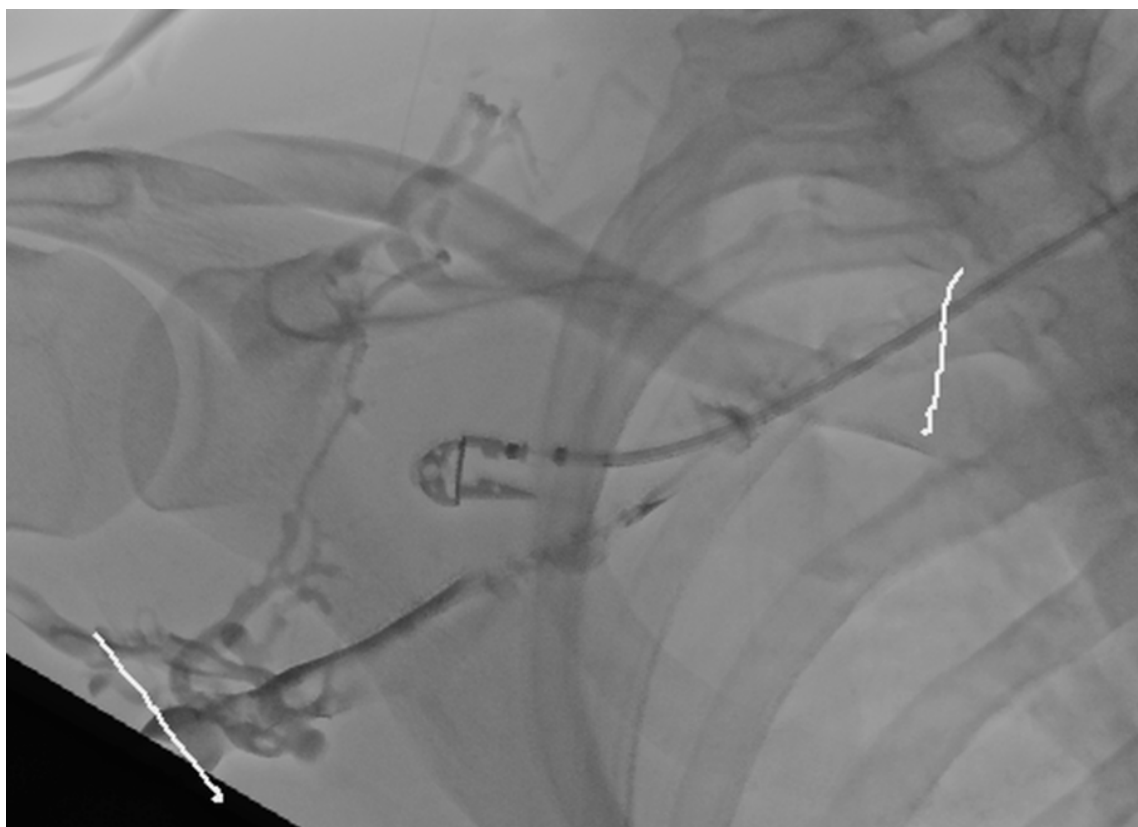


Figura 2. Flebografía de urgencia que muestra la trombosis a nivel de venas axilar y subclavia derechas (entre las dos marcas blancas). Se confirman restos trombóticos en el confluente yugulo-subclavio de aspecto crónico.

Fuente: Fotografía intraoperatoria tomada por los autores.

abducción (Figura 3). El postoperatorio transcurrió sin incidencias y el estudio de trombofilias por parte del Servicio de Hematología no tuvo hallazgos relevantes, por lo que se continuó la anticoagulación con heparina de bajo peso molecular y posteriormente con acenocumarol.

En un segundo tiempo, a los tres meses de forma programada se llevó a un procedimiento híbrido para descompresión del estrecho torácico superior y recanalización del sector venoso axilo-subclavio, que se realizó según la técnica de Molina^{3,4}, esto es, desinserción del músculo subclavio, sección del ligamento costoclavicular y resección del arco anterior de la primera costilla por abordaje único infraclavicular. La nueva flebografía mostró las estenosis crónicas a nivel del confluente yugulo-subclavio ya conocidas. Con

gran dificultad debido a la estenosis residual, se consiguió cateterizar la vena cava superior y dilatar la zona estenosada mediante angioplastia con balón seriada para implantar dos *stents* autoexpandibles Abre® (Medtronic), específicos para vena de 10x80 mm y 10x60 mm, con buen resultado angiográfico. La flebografía final mostró permeabilidad del eje venoso sin lesiones residuales (Figura 4). El postoperatorio transcurrió sin incidencias.

Una radiografía de tórax de control postoperatorio permitió observar los dos *stents* en las venas axilar y subclavia y la resección del arco anterior de la primera costilla derecha (Figura 5). El paciente permaneció anticoagulado durante nueve meses después del alta, y posteriormente se inició antiagregación plaquetaria con ácido acetilsalicílico de manera indefinida. En el seguimiento, el paciente

no presentaba recidiva trombótica ni edema a nivel de la extremidad superior y los *stents* axilo-subclavios permanecían permeables en el estudio ecográfico.

Discusión

El Síndrome de Paget-Schröetter es una patología infrecuente, caracterizada por una trombosis venosa axilo-subclavia asociada al esfuerzo físico,

en el contexto del síndrome del desfiladero torácico ^{2,5}. Tiene una incidencia de 2 por 100.000 individuos, siendo el doble en hombres que en mujeres, y se diagnostica más frecuentemente en varones jóvenes sanos, deportistas o que realizan trabajo manual repetido. Es importante barajar esta patología en el diagnóstico diferencial para prevenir su principal complicación, el síndrome postrombótico ⁶.

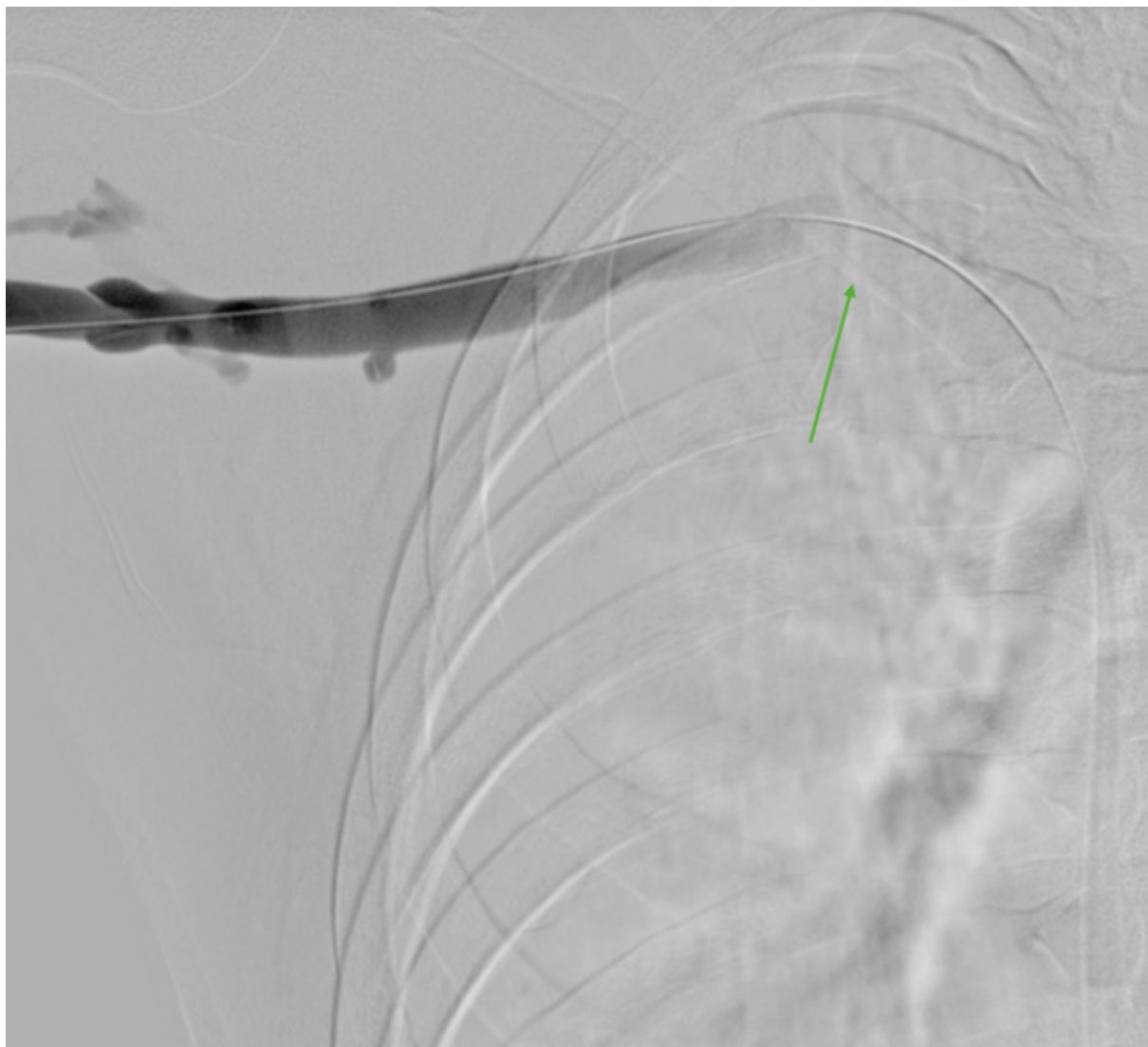


Figura 3. Flebografía de control tras el tratamiento fibrinolítico. Se confirman restos trombóticos en el confluente yugulo-subclavio de aspecto crónico (flecha verde).

Fuente: Fotografía intraoperatoria tomada por los autores.

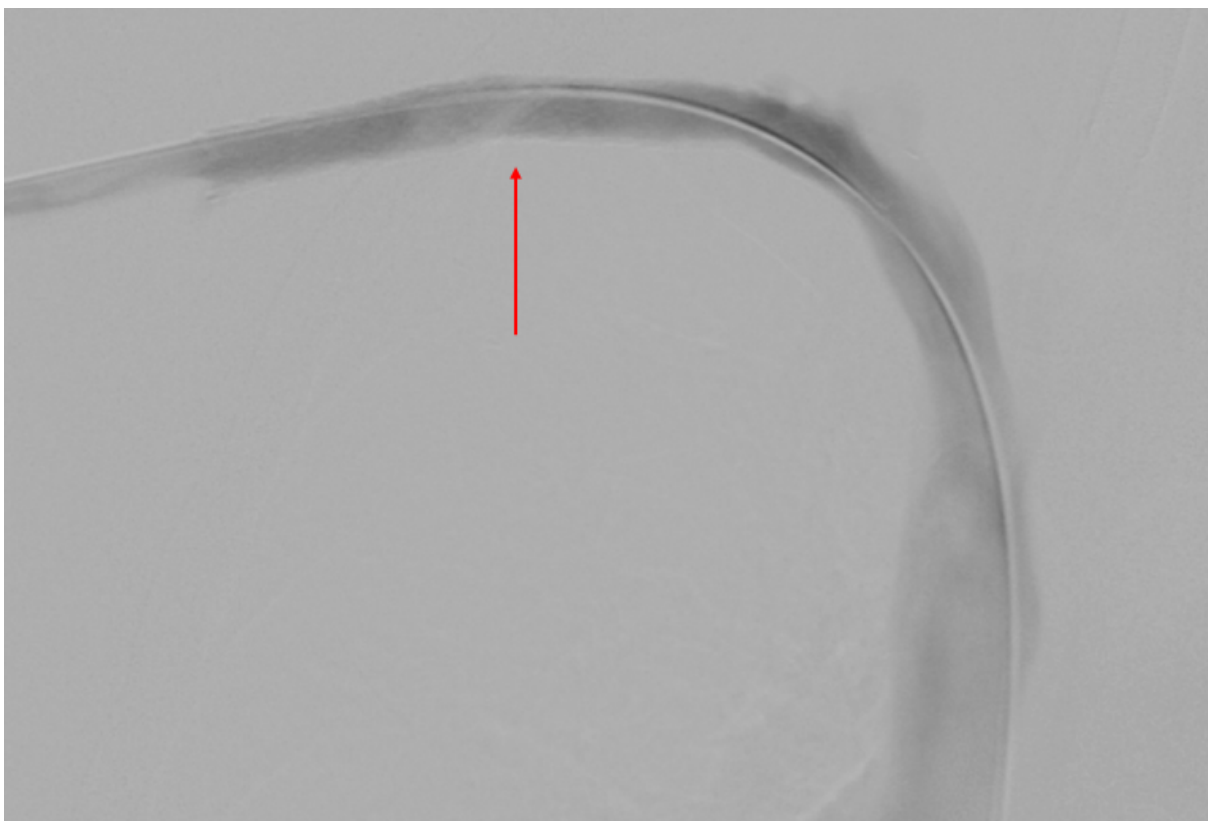


Figura 4. Flebotomografía de control tras pre-dilatación mediante angioplastia con balón e implantación de dos *stents* autoexpandibles específicos para vena (flecha roja).

Fuente: Fotografía intraoperatoria tomada por los autores.

El síndrome del desfiladero torácico es debido a la compresión repetida del paquete vasculonervioso axilo-subclavio a nivel del opérculo torácico, en el espacio costoclavicular, como consecuencia de ciertas anomalías anatómicas o los movimientos repetitivos. La causa más frecuente es la inserción lateral del ligamento costoclavicular, aunque otras posibles causas son la presencia de una costilla cervical, bandas congénitas, hipertrofia de los músculos escaleno o subclavio ⁷.

La clínica compresiva puede ser, por orden decreciente de frecuencia, neurológica, venosa y arterial. En el caso del síndrome de Paget-Schröetter, el daño ocurre a nivel venoso, y la compresión repetida de la vena origina disfunción endotelial y trombosis, provocando hiperplasia de

la íntima y fibrosis ^{6,8}. A nivel clínico, el paciente presenta molestia y dolor en la extremidad superior afectada, con empastamiento y edema desde la raíz del miembro, y en casos crónicos, circulación colateral a nivel del hombro y brazo (signo de Urschel) ⁹.

Entre las posibles complicaciones de la trombosis de la extremidad superior se cuentan el tromboembolismo pulmonar, la trombosis de repetición y el síndrome posttrombótico, que es la más frecuente ¹⁰. En el diagnóstico diferencial se han de valorar otras patologías, como el síndrome del desfiladero torácico con clínica neurológica o arterial, tumor a nivel de cabeza, cuello o brazo, compresión de las raíces nerviosas a nivel cervical, síndrome del dolor regional complejo o tumor de Pancoast, entre otros ^{5,9}.

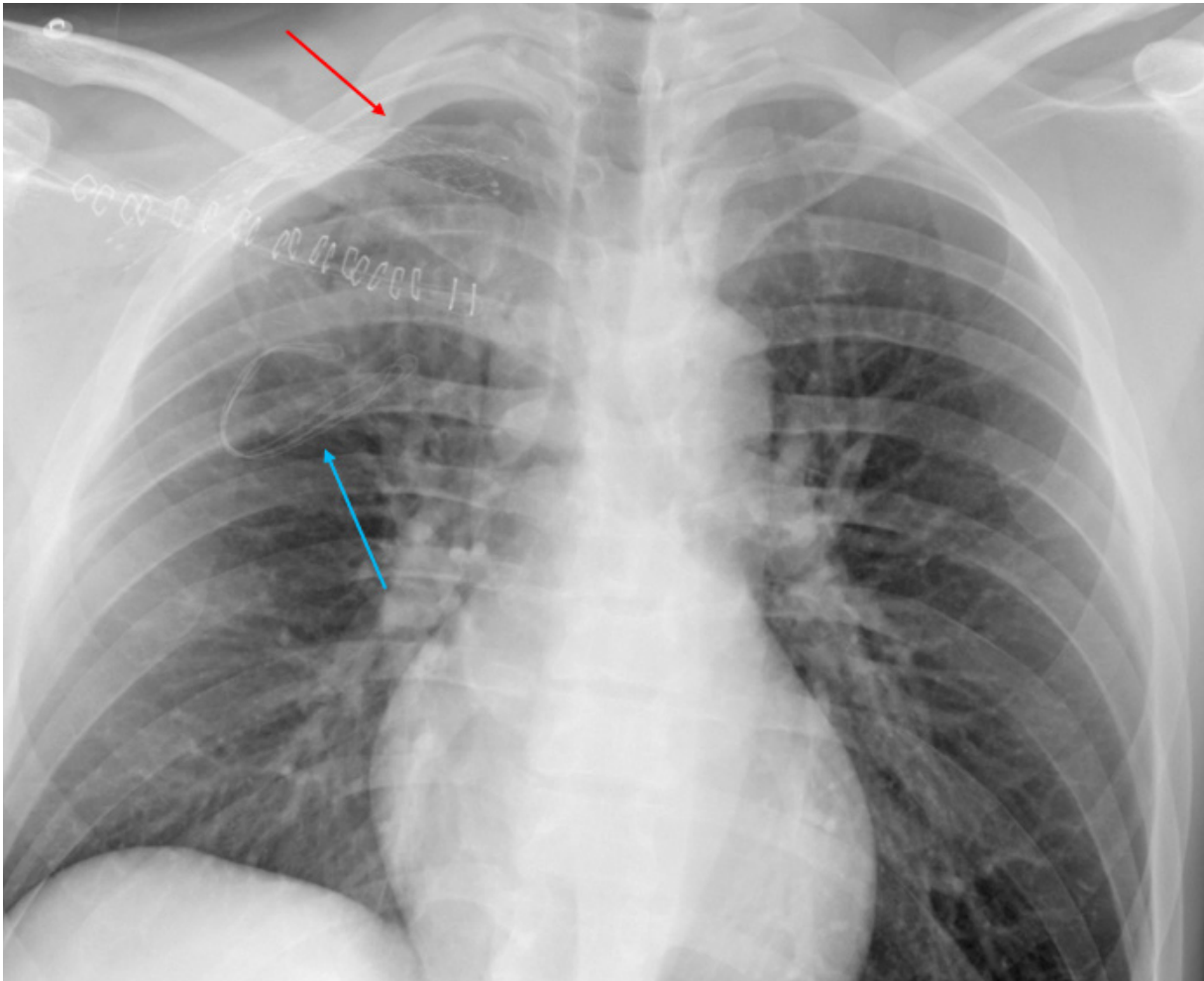


Figura 5. Radiografía de tórax postquirúrgica de control. Se objetiva la colocación de los dos *stents* en venas axilar y subclavia (flecha roja), y resección del arco anterior de la primera costilla derecha. Se visualiza una gasa que protege el punto de drenaje (flecha azul).

Fuente: Fotografía tomada por los autores.

El diagnóstico del síndrome de Paget-Schröetter se apoya en la historia clínica del paciente, la exploración física y las imágenes diagnósticas, que incluyen la ecografía Doppler venosa o la flebografía (considerada el estándar de oro), que demuestran la presencia de un trombo a nivel axilo-subclavio^{8,11}.

La trombosis aguda de esfuerzo del miembro superior cuenta con un tratamiento médico (anticoagulación) y quirúrgico (recanalización vascular). La literatura describe la superioridad del tratamiento combinado versus la anticoagula-

ción aislada³. La trombolisis guiada por catéter es el manejo óptimo en el momento agudo, con una tasa de éxito del 62-84 %; la efectividad aumenta entre más precoz sea la intervención. Por el contrario, no se recomienda esta terapia pasadas dos semanas de inicio de los síntomas^{10,12}. Una vez se logra la recanalización venosa, el paciente debe permanecer anticoagulado de seis a doce meses (si bien no hay consenso en la comunidad científica), y se deben realizar estudios para descartar una posible patología hematológica concomitante tipo trombofilias^{6,7}.

La trombolisis logra la recanalización venosa, pero no solventa la patología de base que causa la compresión extrínseca del paquete vasculo-nervioso a nivel del desfiladero torácico, por lo que se recomienda realizar una descompresión quirúrgica del estrecho torácico. Realizando simplemente la trombolisis axilo-subclavia, un tercio de los pacientes presentarán repetición de trombolisis a dicho nivel^{13,14}. Existen diferentes técnicas quirúrgicas para realizar la descompresión del espacio costo-clavicular¹⁵. En nuestro centro se realiza la técnica de Molina^{3,4}, que consiste en la resección anterior de la primera costilla, así como del músculo escaleno anterior y el ligamento costoclavicular. Actualmente, la estenosis residual se trata mediante angioplastia venosa con balón e implantación de *stents* venosos. Existen otras opciones que combinan una resección parcial de la clavícula, un tratamiento de la unión costoclavicular o el baipás venoso con injerto autólogo o protésico, que son las opciones más agresivas¹⁶.

Conclusiones

El síndrome de Paget-Schröetter es una manifestación rara del síndrome del desfiladero torácico, que se presenta como una trombosis de esfuerzo a nivel de las venas axilar y subclavia. Se asocia a movimientos de repetición en hombres jóvenes y sanos. El tratamiento consiste en anticoagulación. En casos agudos, se recomienda en un primer tiempo realizar trombolisis guiada por catéter y, en un segundo tiempo, descompresión quirúrgica vía abierta del desfiladero torácico y angioplastia venosa con *stent* venoso si hay estenosis residual.

Cumplimiento de normas éticas

Consentimiento informado: Se obtuvo el consentimiento informado por escrito del paciente para la publicación de este caso y las imágenes que lo acompañan.

Conflictos de interés: Los autores declararon no tener ningún conflicto de interés en la publicación de este artículo.

Uso de herramientas de Inteligencia Artificial: Los autores declararon que no utilizaron tecnologías asistidas por inteligencia artificial para la realización de este trabajo.

Fuentes de financiación: Los autores no recibieron apoyo financiero externo.

Contribución de los autores

- Concepción y diseño del estudio: Alejandra Vázquez-Tolosa, Cristian Inglés-Sanz.
- Adquisición de datos: Alejandra Vázquez-Tolosa, Daniela Acuña-Paz y Miño.
- Análisis e interpretación de datos: Alejandra Vázquez-Tolosa, Iván Andrés Higuera-Jaramillo, Cristian Inglés-Sanz.
- Redacción del manuscrito: Alejandra Vázquez-Tolosa, Cristian Inglés-Sanz.
- Revisión crítica y aprobación final: Alejandra Vázquez-Tolosa, Cristian Inglés-Sanz.

Referencias

- 1 Velez-Leal JL, Lopez-Velez LC. Trombosis portomesenterica aislada secundaria a trauma abdominal cerrado. Rev Colomb Cir. 2020;35:675-81. <https://doi.org/10.30944/20117582.497>
- 2 Guzmán F, García-Herreros LG, Vargas F, Ramírez J, Paccini A, Zundel N. Trombosis venosa profunda del miembro superior. Síndrome de Paget-Schroetter. Rev Colomb Cir. 1992;7:141-4.
- 3 Illig KA, Doyle AJ. A comprehensive review of Paget-Schroetter syndrome. J Vasc Surg. 2010;51:1538-47. <https://doi.org/10.1016/j.jvs.2009.12.022>
- 4 Molina JE. Operative technique of first rib resection via subclavicular approach. Vasc Surg. 1993;27:667-71. <https://doi.org/10.1177/153857449302700903>
- 5 Pejкова S, Aleksovski D, Hadjitrifon S, Tusheva S, Georgieva G, Srbov B, et al. Paget-Schroetter syndrome: The importance of early detection and effective surgical intervention. Arch Clin Cases. 2023;10:200-4. <https://doi.org/10.22551/2023.41.1004.10275>
- 6 de Siqueira-Filho JT, Lima de Paula R, Albuquerque-Régis AC, Figueiredo AR, von Mühlen B, Peres JVF. Paget-von Schroetter syndrome: Case report. Int J Surg Case Rep. 2021;88:106509. <https://doi.org/10.1016/j.ijscr.2021.106509>
- 7 El-Attrache A, Kephart E. Paget-Schroetter syndrome: A case report of diagnosis, treatment, and outcome in a healthy 18-year-old athletic swimmer. Phys Sportsmed. 2020;48:358-62. <https://doi.org/10.1080/00913847.2019.1711236>
- 8 Davis R, Reed E, Kraus C. Arm pain and swelling in a college swimmer: A case of Paget-Schroetter syndrome. J Osteopath Assoc. 2020;120:118-20. <https://doi.org/10.7556/jaoa.2020.022>

- 9 Heo J, Medani K, Juma H. Paget-Schroetter syndrome from manual handling at work: Case report and review of the literature. *Am J Ind Med.* 2022;65:281-5. <https://doi.org/10.1002/ajim.23337>
- 10 Hobeika C, Meziane MA, Sands MJ, Lababede O. Paget-Schroetter syndrome: An uncommon cause of pulmonary embolic disease. *J Thorac Imaging.* 2010;25:W1-3. <https://doi.org/10.1097/RTI.0b013e3181981b21>
- 11 Fenando A, Mujer M, Rai MP, Alratroot A. Paget-Schroetter syndrome. *BMJ Case Rep.* 2018;2018:bcr2018227754. <https://doi.org/10.1136/bcr-2018-227754>
- 12 Sýkora J, Zeleňák K, Vorčák M, Krkoška A, Vetešková Š, Sýkorová M, *et al.* Percutaneous thrombectomy in the management of early rethrombosis in venous thoracic outlet syndrome: Two case reports. *CVIR Endovasc.* 2021;4:61. <https://doi.org/10.1186/s42155-021-00250-6>
- 13 Singh A, Kaur M, Singh A, Bhatti A, Patel R. Paget-Schroetter Syndrome (PSS) and adjunctive treatment with mechanical aspiration thrombectomy and catheter directed thrombolysis: A case report and review of literature. *Cureus.* 2022;14:e24437. <https://doi.org/10.7759/cureus.24437>
- 14 Wooster M, Fernandez B, Summers KL, Illig KA. Surgical and endovascular central venous reconstruction combined with thoracic outlet decompression in highly symptomatic patients. *J Vasc Surg Venous Lymphat Disord.* 2019;7:106-112.e3. <https://doi.org/10.1016/j.jvsv.2018.07.019>
- 15 Miret-Salvador M, Hernández-Taboas L, Espinosa-Urbina R. Trombosis venosa profunda de miembro superior. *Semergen.* 2022;48:364-6. <https://doi.org/10.1016/j.semerg.2022.03.007>
- 16 Edwards JB, Brooks JD, Wooster MD, Fernandez B, Summers K, Illig KA. Outcomes of venous bypass combined with thoracic outlet decompression for treatment of upper extremity central venous occlusion. *J Vasc Surg Venous Lymphat Disord.* 2019;7:660-4. <https://doi.org/10.1016/j.jvsv.2019.03.016>