Rev Colomb Cir. 2025;40:1173-80
https://doi.org/10.30944/20117582.2722

PRESENTACIÓN DE CASO

Intususcepción apendicular como causa de dolor abdominal crónico diagnosticada mediante colonoscopia y resonancia magnética: A propósito de un caso

Appendicular intussusception as a cause of chronic abdominal pain diagnosed by colonoscopy and magnetic resonance imaging: A case report

Juan David Martínez-Maya, MD[1], Jorge Andrés Castrillón-Lozano, MD[2], Ricardo Leonel Arroyave-Zuluaga, MD[3]

1 Servicio de Cirugía laparoscópica avanzada, IPS SURA; Catedra de Cirugía Laparoscópica Avanzada, Universidad CES, Medellín, Colombia.
2 Grupo de investigación Infettare, Universidad Cooperativa de Colombia, Medellín, Colombia.
3 Servicio de Cirugía general, Hospital San Vicente Fundación, Rionegro, Colombia.

Resumen

Introducción. La intususcepción apendicular se produce cuando un segmento del órgano se invagina en sí mismo o hacia el ciego. Tiene una incidencia de 0,01 % y su presentación clínica habitual está dada por dolor abdominal no específico, alteración en el hábito intestinal y sangrado rectal. El diagnóstico suele realizarse durante la apendicectomía, pero cuando se logra mediante imágenes diagnósticas, favorece la planeación quirúrgica. El objetivo de este artículo fue presentar el caso de una mujer con dolor abdominal crónico secundario a intususcepción apendicular.

Caso clínico. Mujer de 33 años, con dolor abdominal crónico en hipogastrio y fosa ilíaca derecha. Inicialmente se sospechó que el dolor era causado por endometriosis, pero mediante colonoscopia y resonancia magnética nuclear de abdomen y pelvis se confirmó una intususcepción completa del apéndice cecal.

Resultados. Se llevó a cirugía por vía mínimamente invasiva, pero por la dificultad para la desinvaginación debió ser convertida a vía abierta. No hubo complicaciones y tuvo una buena evolución posoperatoria. El estudio histopatológico descartó la endometriosis como causa de intususcepción.

Conclusiones. La intususcepción apendicular es una condición rara, principalmente asociada a focos de endometriosis. Su diagnóstico es complejo, dado su sintomatología inespecífica y baja incidencia. Ante la dificultad

Fecha de recibido: 23/08/2024 - Fecha de aceptación: 1512/2024 - Publicación en línea: 01/07/2025
Correspondencia: Jorge Andrés Castrillón-Lozano, Avenida Colombia # 41-26, Medellín, Colombia. Teléfono: +57 3114203979. Dirección electrónica: jorge.castrillon@campusucc.edu.co
Citar como: Martínez-Maya JD, Castrillón-Lozano JA, Arroyave-Zuluaga RL. Intususcepción apendicular como causa de dolor abdominal crónico diagnosticada mediante colonoscopia y resonancia magnética: A propósito de un caso. Rev Colomb Cir. 2025;40:1173-80. https://doi.org/10.30944/20117582.2722

Este es un artículo de acceso abierto bajo una Licencia Creative Commons - BY-NC-ND https://creativecommons.org/licenses/by-nc-nd/4.0/deed.es

para sospecharla en un abordaje inicial, es beneficioso la realización de imágenes diagnósticas y la toma de muestras de histopatología. La cirugía mínimamente invasiva posibilita una visualización inicial, para identificar el grado de intususcepción y patologías asociadas.

Palabras clave: apéndice; intususcepción; enfermedades raras; dolor abdominal; colonoscopia; resonancia magnética nuclear.

Abstract

Introduction. Appendiceal intussusception occurs when a segment of the appendix invaginates into itself or into the cecum. It has an incidence of 0.01% and its usual clinical presentation is nonspecific abdominal pain, altered bowel habits, and rectal bleeding. Diagnosis is usually made during appendectomy, but when achieved through diagnostic imaging, it aids surgical planning. The objective of this article was to present the case of a woman with chronic abdominal pain secondary to appendicular intussusception.

Clinical case. A 33-year-old woman presented with chronic abdominal pain in the hypogastrium and right iliac fossa. The pain was initially suspected to be caused by endometriosis, but colonoscopy and magnetic resonance imaging of the abdomen and pelvis confirmed complete intussusception of the cecal appendix.

Results. The patient underwent minimally invasive surgery, but due to difficulty in detussusception, the surgery needed to be converted to an open approach. There were no complications, and the patient had a good postoperative outcome. Histopathological examination ruled out endometriosis as a cause of the intussusception.

Conclusions. Appendiceal intussusception is a rare condition, primarily associated with foci of endometriosis. Its diagnosis is complex, given its nonspecific symptoms and low incidence. Given the difficulty in detecting, diagnostic imaging and histopathology sampling are beneficial. Minimally invasive surgery allows for initial visualization to identify the degree of intussusception and associated pathologies.

Keywords: appendix; intussusception; rare diseases; abdominal pain; colonoscopy; nuclear magnetic resonance.

Introducción

Una intususcepción es el deslizamiento de un asa intestinal con pliegue mesentérico en la luz de una porción adyacente [1]. Esta condición es bastante rara en adultos, representa solo el 1 % de las obstrucciones intestinales. Una intususcepción apendicular (IA) es la invaginación parcial o completa del apéndice cecal; causa menos del 5 % del total de los casos de invaginación intestinal y se estima una incidencia de dos casos por cada millón de habitantes al año [2,3]. Es más común en mujeres en la cuarta década de la vida y aproximadamente el 70 % de los casos se asocian con lesiones neoplásicas, benignas o malignas, como pólipos, mucoceles o endometriosis [4].

Su diagnóstico es complejo dado sus síntomas inespecíficos y la baja incidencia. La sintomatología puede abarcar desde un cuadro agudo con dolor abdominal, náuseas o sangrado gastrointestinal, hasta síntomas crónicos. El tratamiento más empleado es la desinvaginación y la apendicectomía; en caso de sospecha de tumor apendicular, será necesaria una extracción amplia o una hemicolectomía derecha [5,6]. El objetivo de este artículo fue presentar el caso de una mujer con dolor abdominal crónico, en quien mediante colonoscopia y resonancia magnética nuclear (RMN) se confirmó intususcepción apendicular, que fue tratada exitosamente.

Caso clínico

Presentamos el caso de una paciente de 33 años, con antecedente de endometriosis, quien llegó al servicio de consulta externa por un cuadro de dolor abdominal crónico y constante de un año de evolución, localizado en hipogastrio y fosa ilíaca derecha. Inicialmente fue enfocado como

endometriosis y para el abordaje de su condición, se solicitaron estudios diagnósticos ambulatorios.

Se realizó una colonoscopia total en la que observaron en el orificio apendicular una lesión de aproximadamente 25 mm, dura a la palpación con pinzas, sin signo de la almohada (Figura 1), y una RMN de abdomen y pelvis, que mostró una intususcepción apendicular, con longitud de 30 mm y un grosor de la pared de 5 mm, además de endometriosis infiltrante profunda retrouterina, con endometriomas bilaterales y signos adherenciales periováricos (Figura 2).

Se programó para un procedimiento quirúrgico por vía mínimamente invasiva, sin embargo, se tuvo que convertir a cirugía vía abierta por técnica Rocky-Davis clásica debido a que mediante la laparoscopia no se logró realizar la corrección completa de la intususcepción, para permitir una apendicectomía adecuada (Figura 3). La evolución posquirúrgica fue satisfactoria y se dio de alta sin complicaciones. La patología del espécimen quirúrgico reportó hiperplasia linfoide reactiva a mucosas, negativo para malignidad, y focos de endometriosis.

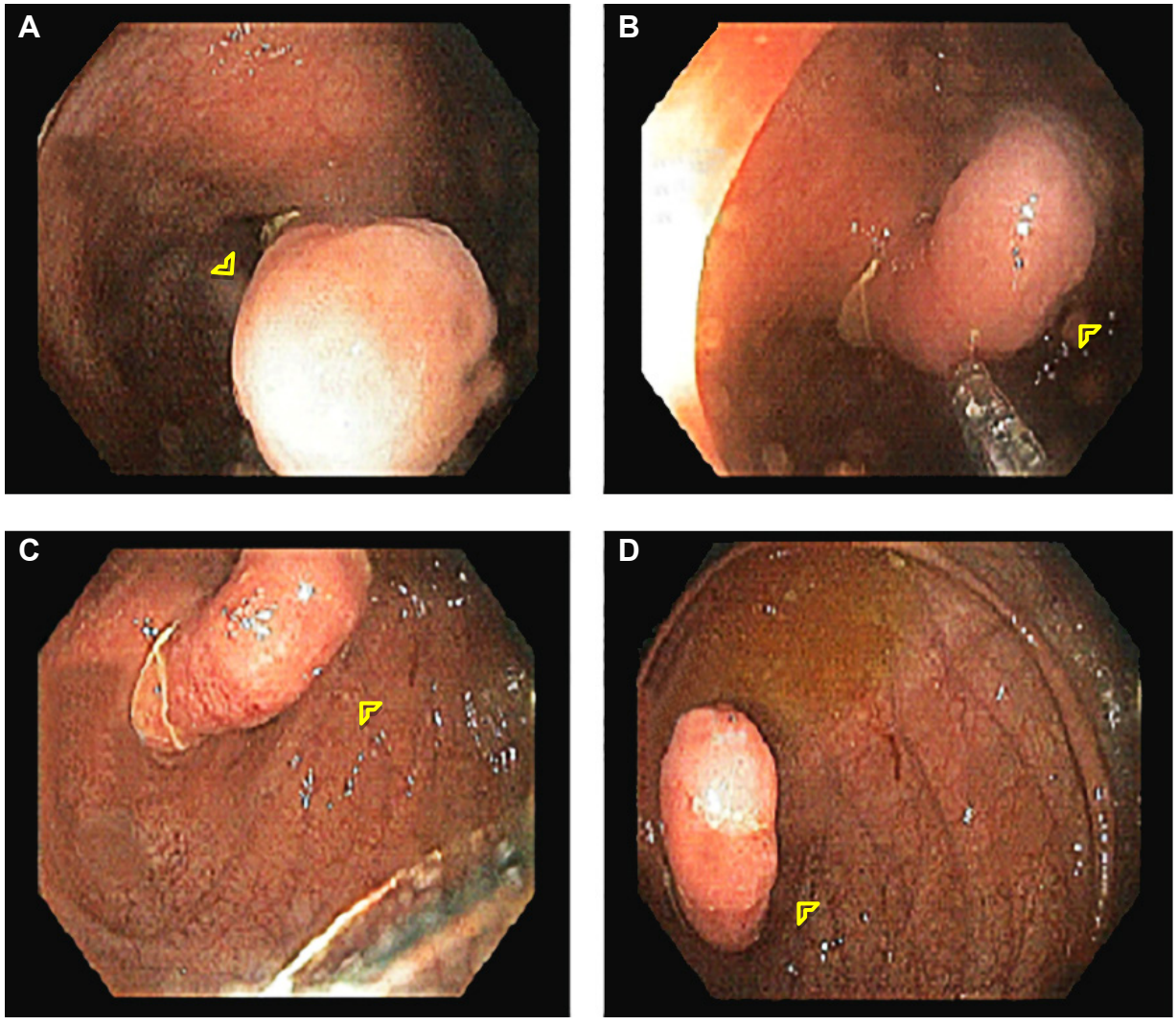

Figura 1. Colonoscopia. En las imágenes de la colonoscopia la flecha amarilla señala la invaginación apendicular completa.
Fuente: Elaboración propia.

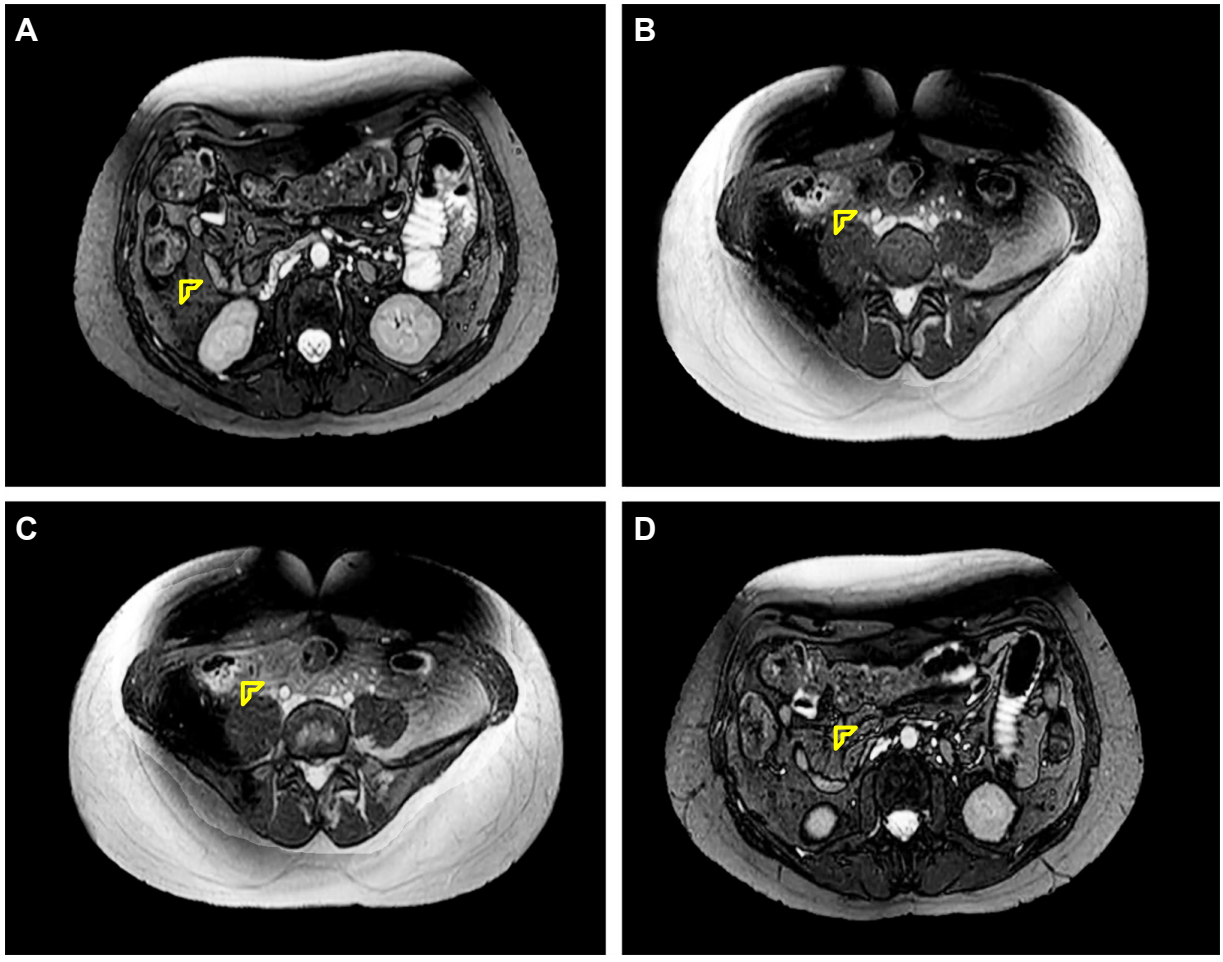

Figura 2. Resonancia magnética nuclear de abdomen y pelvis. En el corte axial se observa la intususcepción apendicular con una longitud de 30 mm.

Fuente: Elaboración propia.

Discusión

El primer reporte que se conoce acerca de una invaginación apendicular fue descrito en 1859 por M´Kidd en una necropsia de un niño de 7 años, que murió por gangrena apendicular con intususcepción a través de la válvula ileocecal [6]. El mecanismo fisiopatológico no se conoce con exactitud; la teoría más aceptada dicta que lesiones o masas que se alojan en la pared intestinal interfieren en la onda peristáltica de dicho segmento, separándolos en dos fases distintas de la peristalsis [7]. A la fecha, en la literatura se han registrado poco más de 200 casos, con una incidencia de 0,01 % [8].

McSwain [9] en 1941 propuso una clasificación para la intususcepción apendicular, basado en cinco tipos. Desde el tipo I que determina invaginación de solo la punta del apéndice en su porción proximal, hasta el tipo V donde ocurre la inversión completa del apéndice en el ciego, con o sin intususcepción ileo-cecal o ceco-cecal [7,10]. Nuestro caso se presentó como una invaginación tipo V.

La intususcepción en adultos tiene un pico de aparición a los 50 años de edad. González-Carreró SC, et al. [11], reportaron una serie de 73 casos de intususcepción intestinal, con una edad media de 57 años y describieron el dolor abdominal

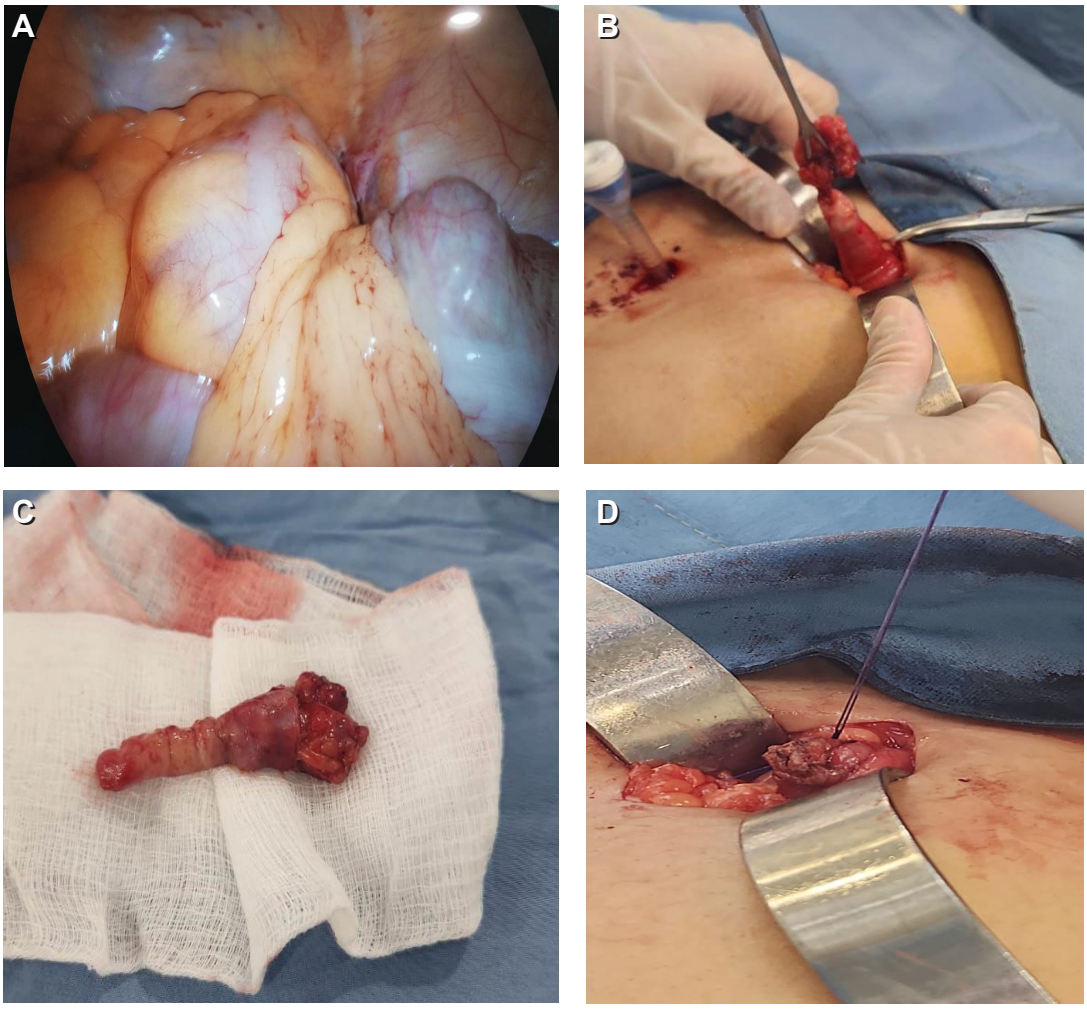

Figura 3. A. Vista laparoscópica de la invaginación completa del apéndice. B. Inversión apendicular mediante tracción. C. Apéndice disecado. D. Muñón apendicular.

Fuente: Fotografías tomadas por los autores durante el procedimiento quirúrgico.

inespecífico como síntoma principal en el 38 % de los casos, seguido de obstrucción intestinal y masa identificable a la palpación. Encontraron que los tumores malignos fueron la causa de la intususcepción en el 64,7 % de sus pacientes. De forma similar, de Clerck F, et al.[12] publicaron una serie de 43 casos de intususcepción intestinal, con una media de edad de 47 años; el 84 % con dolor abdominal como síntoma inicial y el 42 % con una evolución aguda. Esta sintomatología es similar a la de nuestra paciente, pero su edad fue menor.

Clínicamente, se ha intentado agrupar la presentación de los pacientes. En un primer grupo se incluyen los casos con cuadro clínico que imita una apendicitis aguda. Un segundo grupo incluye casos con características típicas de invaginación intestinal, como dolor abdominal y vómito de varios días de evolución, que pueden estar acompañados o no de melenas y diarrea. Un tercer grupo tiene una presentación más crónica, de dolor en cuadrante inferior derecho. El cuarto grupo son aquellos casos menos frecuentes, que son diagnosticados accidentalmente. Nuestra paciente se presentó con una clínica propia del tercer grupo, dado sus múltiples consultas por dolor abdominal crónico, que se sospechaba inicialmente era debido a causas ginecológicas[13].

La endometriosis se caracteriza por la presencia de tejido endometrial fuera de los límites normales del útero, como enfermedad infiltrante en el peritoneo, los ligamentos útero-sacros, el colon y, con mayor frecuencia, en el apéndice cecal. La endometriosis apendicular puede cursar de forma asintomática, pero también puede causar dolor crónico y cíclico en el cuadrante inferior derecho del abdomen [14]. Se ha estimado que el 10 % de las endometriosis son de tipo intestinal y de estas, solo el 3 % son endometriosis de tipo apendicular [11].

Cervantes-Gutiérrez O, et al. [15], reportaron el caso de una paciente de 32 años con cuadro clínico sugestivo de apendicitis; en la cirugía encontraron múltiples focos de endometriosis en el apéndice, las trompas y el colon sigmoides, que luego fueron confirmados por patología. Ayala RS, et al. [16], destacaron la complejidad del diagnóstico de la endometriosis apendicular en el preoperatorio y presentaron el caso de una paciente de 43 años con irritación peritoneal y signo de McBurney positivo al examen físico; en la cirugía se encontró el apéndice perforado y un quiste ovárico sangrante, cuyo reporte histopatológico mostró las características endometriales.

Lombana-Amaya LJ, et al. [4], expusieron el caso de mujer de 43 años, con antecedente de tumor neuroendocrino de bajo grado en recto superior que había sido resecado endoscópicamente tres años antes, y en el seguimiento con colonoscopia reportaron una lesión en meato apendicular, con resultado histopatológico no concluyente inicialmente. Se llevó a cirugía mediante abordaje mínimamente invasivo, donde se identificó la invaginación apendicular, y el reporte histopatológico confirmó la intususcepción debido a focos endometriales. En nuestra paciente inicialmente se consideró la endometriosis como posible causa de la intususcepción, pero el resultado histológico no reportó focos de endometriosis en la muestra.

Son pocos los casos en la literatura en los que se ha reportado un diagnóstico prequirúrgico mediante colonoscopia [17]. Blanco-Avellaneda & Prieto-Ortiz [1] presentaron dos casos tratados en Bogotá, D.C., una mujer de 59 años con dolor abdominal de 8 días de evolución en hipogastrio y mesogastrio, con inversión del apéndice vista en la colonoscopia, a la que manejaron solo con antibioticoterapia y seguimiento telefónico, y otra mujer de 31 años, con antecedente de apendicectomía y clínica de dolor abdominal y deposiciones diarreicas no sanguinolentas, en quien mediante colonoscopia se evidenció la inversión del muñón apendicular.

Nuestra paciente requirió conversión de la vía laparoscópica a vía abierta. Kang S, et al. [18], en un estudio multicéntrico hicieron una comparación entre el manejo de la intususcepción en adultos por vía abierta y laparoscópica, y no encontraron diferencias significativas en materia de tiempo operatorio, transfusiones, ni morbimortalidad, pero destacaron que el grupo intervenido por vía laparoscópica tuvo más complicaciones intraoperatorias, como lesiones vasculares e intestinales.

En cuanto a las técnicas imagenológicas, el primer diagnóstico de intususcepción apendicular por tomografía computarizada (TC) se reportó en 2006. Nan X, et al. [5], presentaron el caso de una mujer de 46 años con dolor abdominal agudo en fosa iliaca derecha y rectorragia, en la que se logró un diagnóstico preoperatorio mediante TC y pudo ser dada de alta con manejo farmacológico, con posterior cecectomía laparoscópica por persistencia del dolor en fosa ilíaca derecha. En la TC se apreciaba una lesión tipo diana en el ciego y se describió que en la mucosa se observaba un realce leve.

Las características imagenológicas son similares en la RMN y en la TC. Se puede realizar también el diagnóstico mediante ecografía, evidenciándose un signo de "anillo concéntrico" [19]. En esta paciente el diagnóstico se hizo mediante la combinación de colonoscopia y RMN; hasta el momento de nuestra búsqueda, no encontramos un caso que haya una combinación de estudios diagnósticos similares.

Conclusiones

La intususcepción apendicular es excepcionalmente rara en adultos y representa un reto diagnóstico, dado que es una entidad muy poco frecuente y con escasos reportes en la literatura. Tener un diagnóstico por colonoscopia va a facilitar la visualización del grado de intususcepción

y las posibles lesiones histopatológicas asociadas, permitiendo planear el enfoque terapéutico más apropiado. El interrogatorio de los antecedentes patológicos es parte de una buena evaluación inicial, en especial los neoplásicos y ginecológicos, aunque en nuestro caso, la intususcepción no fue debida a la endometriosis. Es menester incentivar la investigación de esta condición, dado que en la literatura predominan los informes de caso, representando falta de bases más sólidas que estén fundamentadas en evidencia clínica de calidad, para que los equipos quirúrgicos puedan tener mejores conductas resolutivas, con estrategias de manejo estandarizadas, que reduzcan la morbimortalidad a consecuencia del retraso diagnóstico en estos pacientes.

Cumplimiento de normas éticas

Consentimiento informado: Se obtuvo consentimiento informado de la paciente para la publicación del caso y las imágenes diagnósticas.

Conflictos de interés: Los autores declararon no tener conflictos de interés.

Uso de Inteligencia Artificial: Los autores declararon que no se hizo uso de tecnología asistida por inteligencia artificial.

Fuente de financiación: Autofinanciado.

Contribución de los autores:

- Diseño y concepción del estudio: Juan David Martínez-Maya, Jorge Andrés Castrillón-Lozano, Ricardo Leonel Arroyave-Zuluaga.
- Adquisición de datos: Juan David Martínez-Maya, Jorge Andrés Castrillón-Lozano, Ricardo Leonel Arroyave-Zuluaga.
- Análisis e interpretación de datos: Juan David Martínez-Maya, Jorge Andrés Castrillón-Lozano, Ricardo Leonel Arroyave-Zuluaga.
- Redacción del manuscrito: Juan David Martínez-Maya, Jorge Andrés Castrillón-Lozano, Ricardo Leonel Arroyave-Zuluaga.
- Revisión crítica: Juan David Martínez-Maya, Jorge Andrés Castrillón-Lozano, Ricardo Leonel Arroyave-Zuluaga.

Referencias

1 Blanco-Avellaneda C, Prieto-Ortiz RG. Apéndice cecal invertida: Hallazgos en colonoscopia. Rev Colomb Cir. 2023;38:188-94. https://doi.org/10.30944/20117582.1992

2 Hadid T, Elazzamy H, Kafri Z. Bowel intussusception in adults: Think cancer! Case Rep Gastroenterol. 2020;14:27-33. https://doi.org/10.1159/000505511

3 Tarchouli M, Ali AA. Adult intussusception: An uncommon condition and challenging management. Visc Med. 2021;37:120-7. https://doi.org/10.1159/000507380

4 Lombana-Amaya LJ, Rugeles S, Gonzalez-Gonzalez JA. Invaginación del apéndice: Un hallazgo poco frecuente en colonoscopia. Informe de caso. Rev Colomb Gastroenterol. 2021;36:275-9. https://doi.org/10.22516/25007440.638

5 Nan X, Pyle B, Kwik C, Nolan GJ. Symptomatic appendiceal intussusception-rare pitfall of the historical inversion technique. J Surg Case Rep. 2024;2024:rjae086. https://doi.org/10.1093/jscr/rjae086

6 M'Kidd J. Case of invagination of the cœcum and appendix. Edinb Med J. 1859;4:793-6.

7 Pruzzo M, Readi A, Robles I, Campaña G. Intususcepción apendicular por foco endometriósico. Un caso clínico. Rev Cir. 2022;74:421-5. https://doi.org/10.35687/s2452-454920220041535

8 Betancourth-Alvarenga JE, Vázquez-Rueda F, Murcia-Pascual FJ, Ayala-Montoro J. Abdomen agudo secundario a invaginación apendicular. An Pediatr (Barc). 2015;82:e56-9. https://doi.org/10.1016/j.anpedi.2014.01.016

9 McSwain B. Intussusception of the appendix: Review of the literature and report of a case. South Med J. 1941;34:263-70. https://doi.org/10.1097/00007611-194103000-00005

10 Hernández-Restrepo A, Arbeláez-Salgado MA, López-Uribe F. Apendicitis aguda por intususcepción secundaria a endometriosis. Reporte de caso. Rev Colomb Cir. 2023;38:759-63. https://doi.org/10.30944/20117582.2223

11 González-Carreró Sixto C, Baleato-González S, García-Palacios JD, Sánchez-Bernal S, Junquera-Olay S, Bravo-González M, et al. Intestinal intussusception in adults: Location, causes, symptoms, and therapeutic management. Radiol (Engl Ed). 2023;65:213-21. https://doi.org/10.1016/j.rxeng.2022.10.005

12 de Clerck F, Vanderstraeten E, De Vos M, Van Steenkiste C. Adult intussusception: 10-year experience in two Belgian centres. Acta Gastroenterol Belg. 2016;79:301-8.

13 Ali AK, Ibrahim HM, Sabra TA. Appendiceal intussusception requiring ileocecectomy. J Pediatr Surg Case Rep. 2023;88:102535. https://doi.org/10.1016/j.epsc.2022.102535

14 Al-Bdour M, Abu-Salih AQ, Shakhatreh Z, Zghoul A, Bani-younes M, Odat RM, et al. Beyond the norm: A systematic review of appendiceal intussusception in endometriosis cases. Int J Surg Open. 2024;62:258-71. http://dx.doi.org/10.1097/IO9.0000000000000055

15 Cervantes-Gutiérrez O, De León-Ángeles D, Pérez-Cantú A, Jafif-Cojab M, Sorsby-Vargas AM. Apendicitis aguda secundaria a endometriosis apendicular: Reporte de caso y revisión de literatura. Cir Gen. 2022;44:128-30. https://doi.org/10.35366/109772

16 Ayala RS, Grández-Urbina JA, Fernández-Luque JL, Domínguez-Medrano L, Castañeda-Alarcón D, Huamán-Guerrero M. Endometriosis apendicular: A propósito de un caso. Acta Med Perú. 2010;27:127-8.

17 Duncan JE, DeNobile JW, Sweeney WB. Colonoscopic diagnosis of appendiceal intussusception: Case report and review of the literature. JSLS. 2005;9:488-90.

18 Kang S, Lee SI, Min BW, Lee TH, Baek SJ, Kwak JM, et al. A multicentre comparative study between laparoscopic and open surgery for intussusception in adults. Colorectal Dis. 2020;22:1415-21. https://doi.org/10.1111/codi.15102

19 Miller JL, Shukla S, Baigorri B, Tejero H. CT diagnosis of appendiceal intussusception in a middle-aged female. J Radiol Case Rep. 2020;14:8-14. https://doi.org/10.3941/jrcr.v14i6.3809