Rev Colomb Cir. 2025;40:1205-10
https://doi.org/10.30944/20117582.2724

PRESENTACIÓN DE CASO

Pseudoaneurisma gigante de la arteria femoral superficial como resultado de una maniobra básica de taekwondo (Dollyo Chagi): Reporte de caso

Giant pseudoaneurysm of the superficial femoral artery as a result of a basic taekwondo maneuver (Dollyo Chagi): Case report

Michael Ricardo-Sagra, MD[1], Cindy Juliana Pantoja-Landázuri, MD[2]

1 Servicio de Cirugía vascular y angiología, Fundación Hospital San Carlos, Bogotá, D.C., Colombia.
2 Fundación Hospital San Carlos, Bogotá, D.C., Colombia.

Resumen

Introducción. Aunque el pseudoaneurisma traumático es un evento relativamente frecuente en trauma penetrante, en caso de trauma cerrado relacionado a un mecanismo de sobredistensión muscular, se convierte en un reto diagnóstico y terapéutico por su presentación infrecuente.

Caso clínico. Paciente masculino de 60 años, con antecedente de sobredistensión muscular hace 10 años, mientras realizaba maniobra de *Dollyo Chagi* (patada básica de taekwondo), quien consultó por presentar aumento del diámetro a nivel del muslo izquierdo, asociado a masa pulsátil con soplo en cara interna del muslo.

Resultados. Se diagnosticó un pseudoaneurisma gigante de la arteria femoral superficial izquierda, por lo que se llevó a cirugía para exploración arterial. Se hizo corrección del pseudoaneurisma con derivación femoropoplítea en el miembro inferior izquierdo con injerto autólogo ipsilateral (vena safena invertida), sin complicaciones. El paciente egresó al sexto día postoperatorio con evolución satisfactoria.

Conclusión. El pseudoaneurisma gigante de la arteria femoral superficial debe resolverse una vez realizado el diagnóstico, ya que presenta un alto riesgo de ruptura, complicaciones de embolia distal, pérdida de la extremidad y formación de fístulas arteriovenosas. Es necesario educar al médico de primer contacto y al cirujano general sobre este mecanismo de lesión porque es poco frecuente y se necesita una alta sospecha diagnóstica. La identificación temprana y el manejo adecuado disminuyen el riesgo de complicaciones que pueden ser discapacitantes y con elevada morbimortalidad.

Palabras clave: lesiones del sistema vascular; arteria femoral; arteria poplítea; aneurisma falso; angiografía; procedimientos quirúrgicos vasculares.

Fecha de recibido: 29/08/2024 - Fecha de aceptación: 11/11/2024 - Publicación en línea: 01/07/2025
Correspondencia: Michael Ricardo-Sagra, Carrera 12D # 32 - 44 sur, Bogotá, D.C., Colombia. Teléfono: +57 3017435358
Dirección electrónica: michaelrcd@gmail.com
Citar como: Ricardo-Sagra M, Pantoja-Landázuri CJ. Pseudoaneurisma gigante de la arteria femoral superficial como resultado de una maniobra básica de taekwondo (Dollyo Chagi): Reporte de caso. Rev Colomb Cir. 2025;40:1205-10. https://doi.org/10.30944/20117582.2724

Este es un artículo de acceso abierto bajo una Licencia Creative Commons - BY-NC-ND https://creativecommons.org/licenses/by-nc-nd/4.0/deed.es

Abstract

Introduction. Although traumatic pseudoaneurysm is a relatively common event in penetrating trauma, in the case of blunt trauma related to a muscle overstretch mechanism, it becomes a diagnostic and therapeutic challenge due to its infrequent presentation.

Clinical case. A 60-year-old male patient with a history of muscle strain 10 years earlier while performing the Dollyo Chagi maneuver (basic taekwondo kick) presented with an increase in diameter at the level of the left thigh, associated with a pulsatile mass with a bruit on the inner side of the thigh.

Results. A giant pseudoaneurysm of the left superficial femoral artery was diagnosed, and the patient underwent surgery for arterial exploration. The pseudoaneurysm was repaired with femoropopliteal bypass in the left lower extremity using an ipsilateral autologous graft (inverted saphenous vein), without complications. The patient was discharged on the sixth postoperative day with satisfactory results.

Conclusion. Giant pseudoaneurysms of the superficial femoral artery should be treated once the diagnosis is made, as they carry a high risk of rupture, distal embolism, limb loss, and arteriovenous fistula formation. Educating the primary care physician and general surgeon about this mechanism of injury is essential because it is rare and requires a high level of diagnostic suspicion. Early identification and appropriate management reduce the risk of complications that can be disabling and cause high morbidity and mortality.

Keywords: vascular system injuries; femoral artery; popliteal artery; false aneurysm; angiography; vascular surgical procedures.

Introducción

Los pseudoaneurismas son el resultado de una lesión de la pared de un vaso arterial, con posterior extravasación de sangre a los tejidos cercanos, formando una cápsula de tejido fibroso que crece de manera progresiva debido al aumento de la presión arterial [1]. El origen de esta patología más frecuentemente es por lesión iatrogénica secundaria a cateterismo y trauma penetrante, enfermedad ateroesclerótica avanzada o trastornos del tejido conectivo [2], sin embargo, se han descrito causas raras como las infecciones [3]. El trauma cerrado es aún más infrecuente cuando se relaciona a maniobras de sobredistensión y rotación de las extremidades [4].

El manejo puede ser por vía abierta o endovascular, dependiendo de las características de cada paciente y el mecanismo de la lesión. El objetivo de este reporte fue describir el caso de un paciente con pseudoaneurisma de la arteria femoral superficial diagnosticado después de 10 años de un traumatismo con un mecanismo fisiopatológico inusual.

Caso clínico

Masculino de 60 años, con antecedentes médicos de hipertensión arterial y enfermedad renal crónica, e historia de rotura fibrilar en miembro inferior izquierdo posterior a maniobra de *Dollyo-Chagi* (patada básica de taekwondo) hace diez años, quien desarrolló de forma progresiva una masa en la cara interna del muslo izquierdo, para lo que le realizaron un estudio ecográfico que descartó patología arteriovenosa.

Ingresó a nuestra institución por cuadro clínico de dos meses de evolución consistente en dolor del miembro inferior izquierdo en reposo y cambios isquémicos e inflamatorios, con área de flictenas y limitación funcional del pie (Figura 1). Al examen físico de la extremidad se encontró palidez y frialdad distal asociadas a ausencia de pulsos tibial posterior y pedio.

El Doppler arterial de miembro inferior mostró oclusión a nivel de la arteria poplítea, sin flujo distal, y la angiotomografía, un pseudoaneurisma en la arteria femoral superficial distal parcialmente trombosado. Se realizó una angiografía

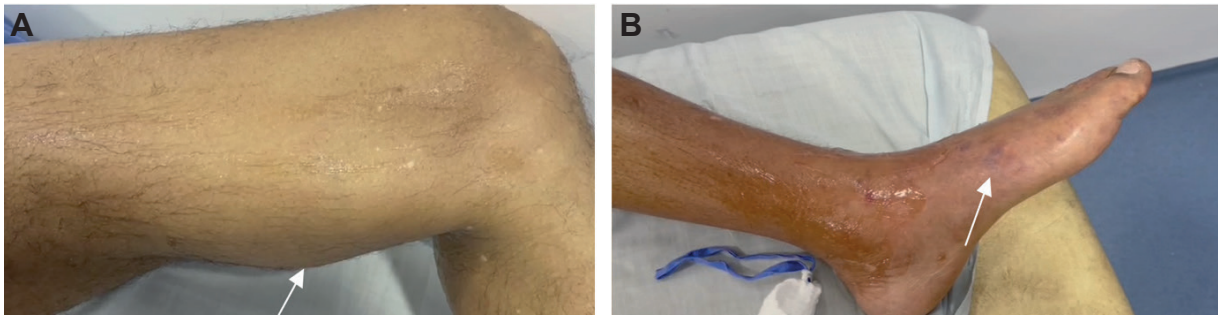

Figura 1. A. Se observa masa en tercio medio del muslo izquierdo (flecha). **B.** Cambios isquémicos e inflamatorios en la pierna, con área de flictenas (flecha).

Fuente: Fotografías tomadas por los autores.

por sustracción digital con hallazgo de un pseudoaneurisma gigante a nivel de la arteria femoral superficial distal izquierda (Figura 2) y oclusión de los vasos distales, por lo que se consideró la necesidad de una intervención quirúrgica de urgencias para corrección del pseudoaneurisma mediante derivación femoro poplítea.

Se hizo un abordaje en el tercio distal del muslo izquierdo para exploración de los vasos de miembro inferior y se identificó un pseudoaneurisma de la arteria femoral superficial distal gigante, de más de 10 cm (Figura 3).

Debido al tamaño de la lesión y la atrofia de arterias poplítea e infrapoplítea, se practicó una derivación con injerto de safena invertida a la tercera porción de la arteria poplítea, sin complicaciones (Figura 4). En el posoperatorio, en el servicio de hospitalización se administró anticoagulación a dosis plena y analgésicos. El paciente egresó al sexto día postoperatorio gracias a la mejoría clínica, con recuperación de la perfusión distal del pie.

Discusión

El pseudoaneurisma es un hematoma pulsátil y encapsulado, cuyas paredes están formadas por el propio tejido alrededor de la arteria, a diferencia del aneurisma verdadero, donde las paredes son las del propio vaso [5]. El síntoma más frecuente es la presencia de una masa pulsátil de crecimiento progresivo, asociado a hematoma y edema [2,6]; adicionalmente, puede presentar claudicación intermitente o, como en nuestro paciente, una isquemia aguda que requirió una intervención quirúrgica inmediata por el alto riesgo de pérdida de la extremidad.

Se considera que el caso presentado ocurrió por un traumatismo cerrado de baja magnitud en el muslo izquierdo, como consecuencia de una maniobra básica de taekwondo, denominada maniobra de *Dollyo-Chagi*, la cual consiste en un movimiento que comprende cuatro etapas que involucran: codo, hombro, columna, cadera, rodilla y tobillo [4]. En la fase de contacto, por extensión de la rodilla izquierda, hay sobredistensión muscular que provoca la lesión de la pared arterial. Llama la atención la evolución crónica (luego de diez años) y con complicaciones de embolia distal.

El pseudoaneurisma gigante de la arteria femoral, por su alto riesgo de sangrado, embolia distal y formación de fístulas arteriovenosas, debe ser tratado una vez que se diagnostique [2]. Para el diagnóstico se recomienda realizar una adecuada anamnesis, con el fin de conocer antecedentes de traumas, intervenciones percutáneas o quirúrgicas, y explorar al examen físico signos de lesión vascular [2].

Como estudios imagenológicos se debe realizar inicialmente una ecografía Doppler color, con la cual se puede hallar el signo característico de "ying-yang" [6], en el que se evidencia flujo de entrada y salida [7]. Se complementa con angiotomografía computarizada y/o arteriografía, que permiten valorar mejor los segmentos arteriales involucrados y hacer el planeamiento quirúrgico [8,9].



Figura 2. Arteriografía de miembro inferior izquierdo donde se aprecia el pseudoaneurisma gigante a nivel de la arteria femoral superficial distal izquierda (flecha).

Fuente: Fotografía tomada por los autores.

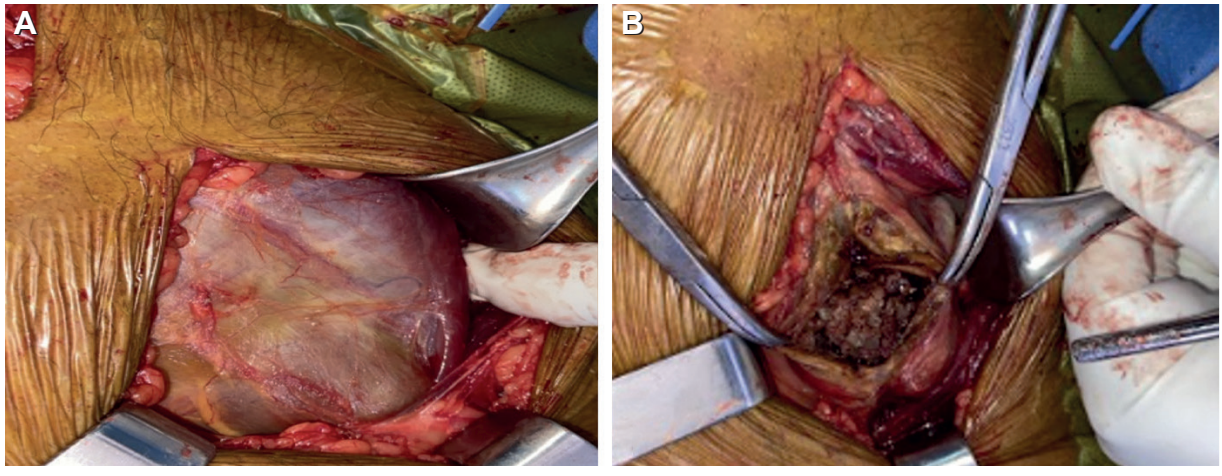

Figura 3. A. Exploración de vasos de miembro inferior. Se observa el pseudoaneurisma de la arteria femoral superficial distal gigante, de más de 10 cm. **B.** Apertura del saco y endarterectomía.

Fuente: Fotografías tomadas por los autores.

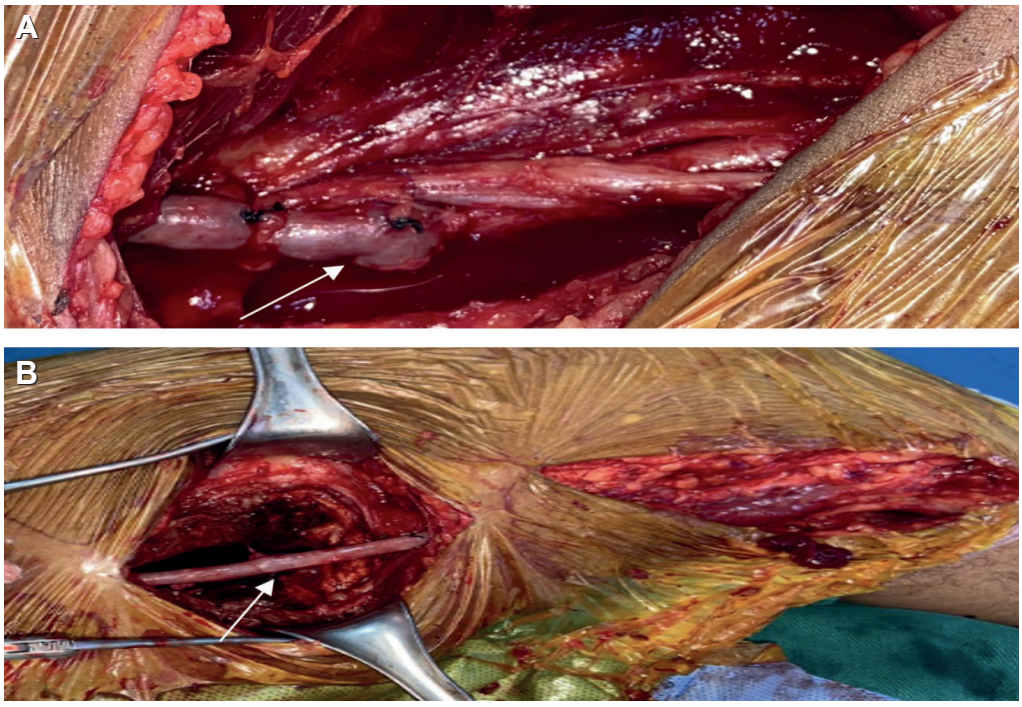

Figura 4. A. Injerto de safena invertida con anastomosis termino lateral en la tercera porción de la arteria poplítea (flecha). **B.** Injerto de safena invertida con anastomosis proximal en la arteria femoral superficial (flecha).

Fuente: Fotografías tomadas por los autores.

El objetivo del tratamiento debe ser restaurar el flujo arterial pulsátil; por lo tanto, la cirugía por vía abierta aún sigue siendo el método de elección para su manejo [5-7]. En este caso en particular, debido al compromiso de la arteria poplítea, el manejo endovascular aún es discutido y con altas tasas de reintervenciones y falla terapéutica. Sin embargo, el manejo endovascular tiene ventajas en otros segmentos vasculares, con menor tasa de complicaciones locales y riesgo quirúrgico [10].

Conclusiones

El pseudoaneurisma de la arteria femoral superficial en trauma cerrado es una patología de presentación inusual, por lo que se debe tener un alto índice de sospecha clínica para su diagnóstico. El paciente presentó un traumatismo cerrado de baja magnitud como consecuencia de una maniobra de Taekwondo, que provocó la lesión de la pared arterial. Por un mecanismo de trauma poco conocido y los síntomas inespecíficos, presentó complicaciones diez años después, cursando con una isquemia aguda de la extremidad. Es necesario tener conocimiento claro del abordaje inicial del trauma, el uso adecuado de las pruebas diagnósticas específicas y el aseguramiento de la continuidad en el manejo hasta llegar al tratamiento óptimo y oportuno, para disminuir la morbimortalidad asociada y las consecuencias negativas, como amputaciones.

Cumplimiento de normas éticas

Consentimiento informado: Los autores declararon que cuentan con el consentimiento por parte del paciente y su familiar, para la publicación de este caso clínico y las imágenes relacionadas.

Conflictos de interés: Los autores declararon no tener conflictos de interés en la publicación de este caso.

Uso de Inteligencia Artificial: Los autores declararon no haber hecho uso de tecnologías asistidas por inteligencia artificial para la realización de este artículo.

Fuentes de financiación: Los recursos de financiación de este proyecto de investigación provienen en su totalidad de aportes de los autores.

Contribución de los autores:

- Concepción y diseño del estudio: Michael Ricardo-Sagra.
- Adquisición de datos: Cindy Juliana Pantoja- Landázuri.
- Análisis e interpretación de datos: Cindy Juliana Pantoja-Landázuri.
- Redacción del manuscrito: Michael Ricardo-Sagra, Cindy Juliana Pantoja-Landázuri.
- Revisión crítica: Michael Ricardo-Sagra.

Referencias

1 Vejerano-Acuña PP, Vargas-Carrasco JJ, Ramos-López CR, Vejerano-García PP. Pseudoaneurisma gigante de arteria femoral superficial. Presentacion de caso. Rev Mex Angiol. 2010;38:108-10.

2 Girassolli A, Rattagan P, Garré L, Cimadevilla A, Perez-Baliño P, Leiva G, et al. Manejo endovascular de un pseudoaneurisma gigante de la arteria femoral superficial. Revista Argentina de Cardioangiología Intervencionista. 2017;8:86-8. https://doi.org/10.30567/RACI/20172/0086-0088

3 Kouvelos GN, Papa N, Matsagkas MI. Spontaneous superficial femoral artery giant false aneurysm. ANZ J Surg. 2011;81:655-6. https://doi.org/10.1111/j.1445-2197.2011.05841.x

4 Pinzon OA, Trujillo SE. Análisis de la patada Dollyo-Chagi en Taekwondo. Rev Med Risaralda. 2002;8:1-8 https://doi.org/10.22517/25395203.8139

5 Corriere MA, Guzman RJ. True and false aneurysms of the femoral artery. Semin Vasc Surg. 2005;18:216-23. https://doi.org/10.1053/j.semvascsurg.2005

6 Escobar-Viera A, Artaza-Sanz H, Alonso-Martinez A, Artaza-Gomez E, Franceda-Perez A. Pseudoaneurisma de la arteria femoral derecha posterior a cateterismo cardíaco. Rev Cubana Angiol Cir Vasc. 2021;22:e307.

7 Cavallo I, Quezada C, Suazo L. Signo del yin-yang: La dualidad del pseudoaneurisma. Rev Chil Radiol. 2010;16:36-8.

8 Castillo-Yujra BJ, Herbas-Bernal RI, Panozo-Borda SV, Caero-Herbas L, Zegarra-Santiesteban W, Ricaldez-Muñoz R. Pseudoaneurisma crónico de la arteria femoral izquierda secundaria a trauma. Presentación de un caso. Gac Med Bol. 2012;35:84-6.

9 Romero-Garza HH, Fuentes-Ortiz A, Salinas-Dominguez R, Muñoz-Maldonado GE. Pseudoaneurisma de la arteria femoral profunda secundario a trauma penetrante. Reporte de caso. Rev Cir. 2021;73:91-4. https://doi.org/10.35687/s2452-45492021001671

10 Brunoro M, Baldassarre V, Sirignano P, Mansour W, Capoccia L, Speziale F. Endovascular treatment of an anterior tibial artery pseudoaneurysm secondary to penetrating trauma in a young patient: Case report and literature review. Ann Vasc Surg. 2019;60:479.e5-479.e9. https://doi.org/10.1016/j.avsg.2019.03.005