Rev Colomb Cir. 2025;40:995-1001
https://doi.org/10.30944/20117582.2728

PRESENTACIÓN DE CASO

Hernia pulmonar postraumática. ¿Qué debo pensar?

Post-traumatic lung hernia. What should I think?

Karen Eliana Reyes-Romero, MD[1], Francisco Javier Forero-Cárdenas, MD[1], David Alejandro Mejía-Toro, MD[2]

1 Programa de especialización en Cirugía general, Universidad de Antioquia, Medellín, Colombia.
2 Cirugía de Trauma y emergencias, Hospital San Vicente Fundación, Medellín, Colombia.

Resumen

Introducción. La hernia pulmonar es la protrusión del parénquima pulmonar fuera de la cavidad torácica. Puede ser congénita o adquirida, y esta última se subdivide en espontánea, traumática y patológica en función del mecanismo de producción. De todas ellas, aproximadamente la mitad son secundarias a traumatismos torácicos.

Caso clínico. Paciente masculino de 20 años, con herida por arma cortopunzante en región precordial. A su ingreso a urgencias se presenta con estabilidad hemodinámica y al examen físico se observa herniación pulmonar. Durante la toracostomía cerrada se evidencia hemotórax masivo, por lo que se convierte a esternotomía mediana.

Resultados. En este paciente con exposición pulmonar al examen físico y hemotórax masivo, se sospechó inicialmente una lesión de arteria mamaria interna versus de hilio pulmonar. En el intraoperatorio se documentó una herida transfixiante del parénquima pulmonar, que requirió manejo quirúrgico. Durante la hospitalización desarrolló hemotórax coagulado retenido, que requirió toracoscopia para drenaje y decorticación, con buena evolución clínica. Se dio de alta con seguimiento clínico ambulatorio.

Conclusiones. La hernia pulmonar es una condición clínica atípica, cuyo manejo terapéutico óptimo no está bien descrito en la literatura. Esta condición requiere descartar una lesión asociada del parénquima pulmonar. La realización de una tomografía computarizada de tórax en pacientes hemodinámicamente estables facilita la evaluación de las estructuras anatómicas asociadas al trauma y de esta forma planear el abordaje quirúrgico y posterior manejo.

Palabras clave: lesión pulmonar; heridas y lesiones; hemotórax; hernia; toracostomía; esternotomía.

Fecha de recibido: 22/08/2024 - Fecha de aceptación: 26/09/2024 - Publicación en línea: 10/02/2025
Correspondencia: Karen Eliana Reyes-Romero, Carrera 71 # 27-106, Medellín, Colombia. Teléfono: +57 3208207462
Dirección electrónica: karreyes.09@gmail.com
Citar como: Reyes-Romero KE, Forero-Cárdenas FJ, Mejía-Toro DA. Hernia pulmonar postraumática. ¿Qué debo pensar? Rev Colomb Cir. 2025;40:995-1001. https://doi.org/10.30944/20117582.2728

Este es un artículo de acceso abierto bajo una Licencia Creative Commons - BY-NC-ND https://creativecommons.org/licenses/by-nc-nd/4.0/deed.es

Abstract

Introduction. Pulmonary hernia is the protrusion of the lung parenchyma outside the thoracic cavity. It can be congenital or acquired, and the latter is subdivided into spontaneous, traumatic and pathological, depending on the mechanism of production. Of all of them, approximately half are secondary to chest trauma.

Clinical case. 20-year-old male patient with a stab wound in the precordial region. Upon admission to the emergency room, he presented with hemodynamic stability and physical examination revealed pulmonary herniation. During closed thoracostomy, massive hemothorax is evident, so it was converted to median sternotomy.

Results. In this patient with pulmonary exposure on physical examination and massive hemothorax, an internal mammary artery versus pulmonary hilum injury was initially suspected. Intraoperatively, a transfixing wound of the lung parenchyma was documented, which required surgical management. During hospitalization, he developed retained clotted hemothorax, which required thoracoscopy for drainage and decortication, with good clinical evolution. He was discharged with outpatient clinical follow-up.

Conclusions. Pulmonary hernia is an atypical clinical condition, whose optimal therapeutic management is not well described in the literature. This condition requires ruling out an associated injury to the lung parenchyma. Performing a chest computed tomography in hemodynamically stable patients facilitates the evaluation of the anatomical structures associated with the trauma and thus plans the surgical approach and subsequent management.

Keywords: lung injury; wounds and injuries; hemothorax; hernia; thoracostomy; sternotomy.

Introducción

La hernia pulmonar se define como la protrusión del tejido pulmonar y las membranas pleurales más allá de los límites de la cavidad torácica, a través de una abertura anormal en la pared torácica, el diafragma o el mediastino [1]. Para la migración del tejido pulmonar fuera de su dominio habitual debe haber una debilidad o defecto en los límites estructurales de la pared torácica y un aumento repentino o crónico de la presión intratorácica [2]; la obesidad y la enfermedad pulmonar obstructiva crónica (EPOC) son consideradas factores de riesgo para el desarrollo de esta enfermedad [3].

Anatómicamente pueden dividirse en cervicales o supraclaviculares, torácicas o intercostales y diafragmáticas. Puede ser de origen congénito o adquirido [4]; las hernias congénitas suelen asociarse a una debilidad de la fascia cervical profunda, entre el músculo esternocleidomastoideo y el músculo escaleno anterior, mientras que las hernias adquiridas, a su vez, se subdividen en espontáneas, traumáticas y patológicas [5].

Las hernias espontáneas son producidas por un aumento brusco de la presión intratorácica en relación a esfuerzos, como levantar pesos o accesos de tos; las patológicas son secundarias a debilidad de la pared torácica (enfermedades inflamatorias, trastornos del tejido conectivo, neoplasias, colocación de tubos de drenaje, toracoscopia o toracotomía) [6,7]. Aproximadamente la mitad de las hernias son secundarias a traumatismos torácicos, bien sean abiertos o cerrados, incluidos los descritos en asociación con el uso de cinturón de seguridad [5,8].

El objetivo de este artículo fue aportar conocimiento a la comunidad quirúrgica acerca de la presentación y el abordaje quirúrgico de las hernias pulmonares postraumáticas.

Caso clínico

Paciente masculino de 20 años, quien refería consumo crónico de marihuana, y consultó a urgencias por haber recibido una herida con arma corto punzante en área precordial 30 minutos antes, refiriendo dolor torácico. A su ingreso lo encuentran alerta, con signos vitales normales, sin signos de dificultad respiratoria; a la exploración física se evidencia una herida penetrante en el tercer espacio intercostal con línea para-esternal derecha, con herniación de parénquima pulmonar (Figura 1), hematoma en tejidos blandos y sangrado en capa, ruidos respiratorios abolidos en la base del hemitórax derecho y matidez a la percusión, con ruidos cardiacos regulares y audibles.

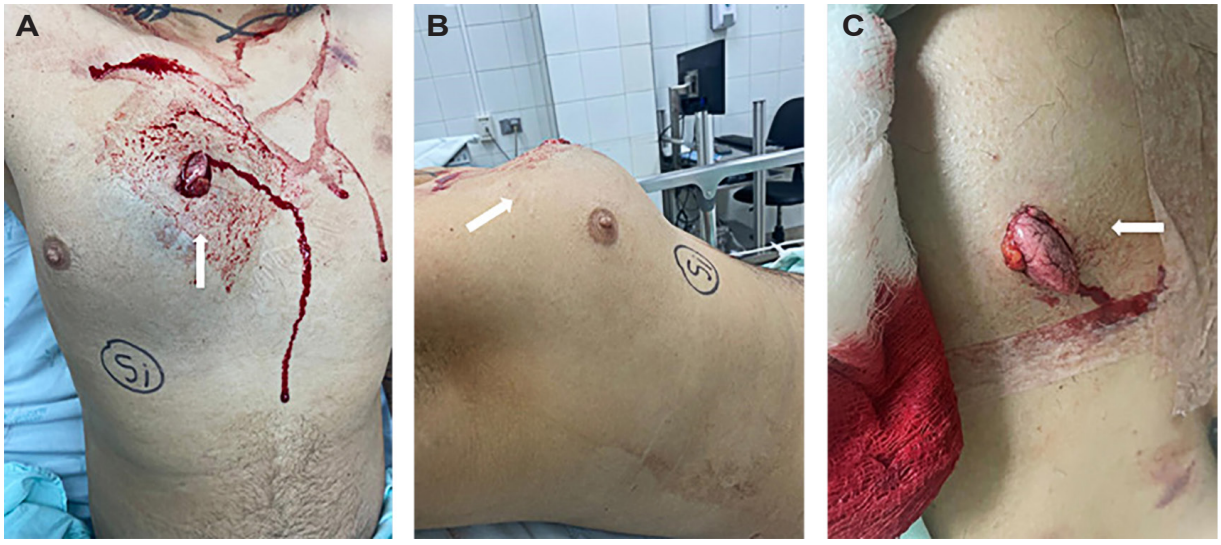

Figura 1. A. Vista anterior. Herida penetrante en área precordial. B. Vista lateral derecha. Presencia de hematoma en tejidos blandos de pectoral mayor. C. Parénquima pulmonar expuesto.

Fuente: fotografías tomadas por los autores.

En la sala de reanimación se realizó una FAST-e (*Extended Focused Assessment with Sonography in Trauma)* y se encontró hemoneumotórax derecho, sin signos de taponamiento cardiaco. Se procedió con una toracostomía cerrada derecha, documentando hemotórax masivo, con cambios en sus parámetros hemodinámicos (taquicardia, hipotensión, palidez y sudoración); por lo que se convirtió a esternotomía mediana de forma emergente. Los hallazgos intraoperatorios fueron 1000 ml de hemotórax residual derecho y lesión transfixiante en lóbulo medio del pulmón con sangrado activo. Se hizo drenaje del hemotórax, tractotomía de pulmón con sutura mecánica lineal, control de hemostasia y pericardiotomía para descartar compromiso a este nivel. Posteriormente se cerró el defecto traumático de la pared torácica anterior, con sutura absorbible para tejido muscular y fascia y polipropileno para la piel; por el tamaño del defecto, sin fracturas costales, no se requirió de osteosíntesis o malla. Finalmente, bajo visión directa se colocó sonda a tórax derecho y cierre de esternotomía (Figura 2).



Figura 2. Estereotomía mediana cerrada por planos, con cierre de defecto traumático en pared torácica.

Fuente: fotografías tomadas por los autores.

El paciente continuó la vigilancia en Unidad de Cuidados especiales, donde al tercer día se

documentó caída de la hemoglobina y requerimiento de oxígeno, por lo que se solicitaron estudios complementarios. La radiografía de tórax permitió visualizar un hemotórax derecho (Figura 3) y la tomografía computarizada (TC) de tórax confirmó la presencia de neumotórax residual y hemotórax coagulado (Figura 4). Se programó para drenaje y decorticación por toracoscopia; luego de lo cual progresó con buena evolución clínica. Se dio de alta al noveno día de estancia hospitalaria y al mes de seguimiento clínico ambulatorio no se reportaron complicaciones.

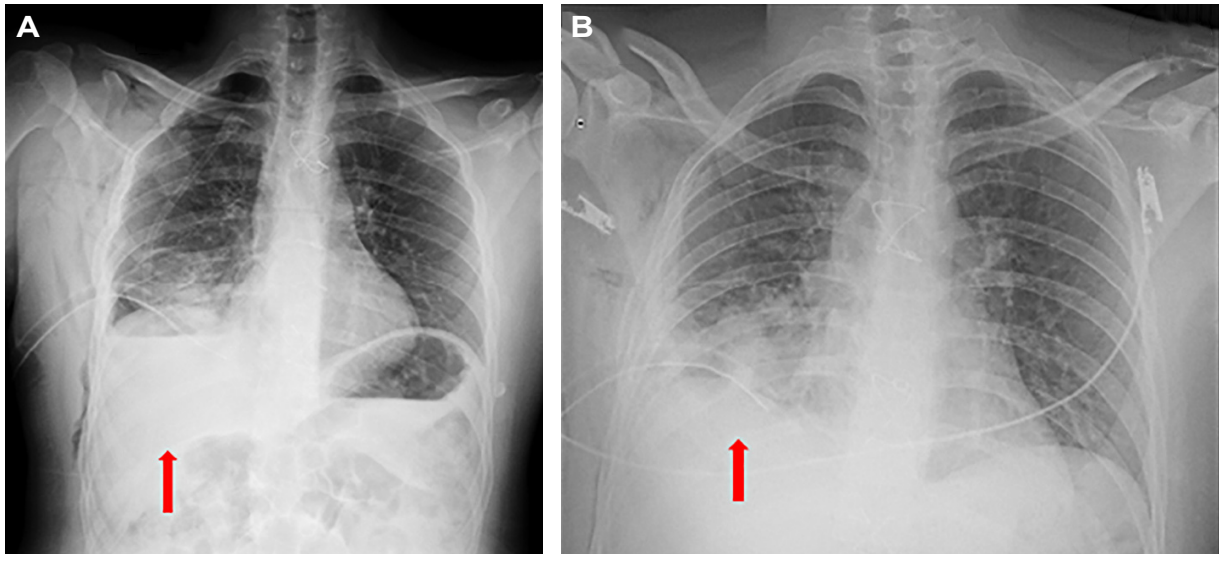

Figura 3. A. Radiografía de tórax en el posoperatorio inmediato. Evidencia de hemotórax residual y sonda a tórax derecha posicionada. B. Radiografía de tórax en el tercer día posoperatorio. Opacificación de ángulo costodiafragmático derecho e infiltrados parahiliares.

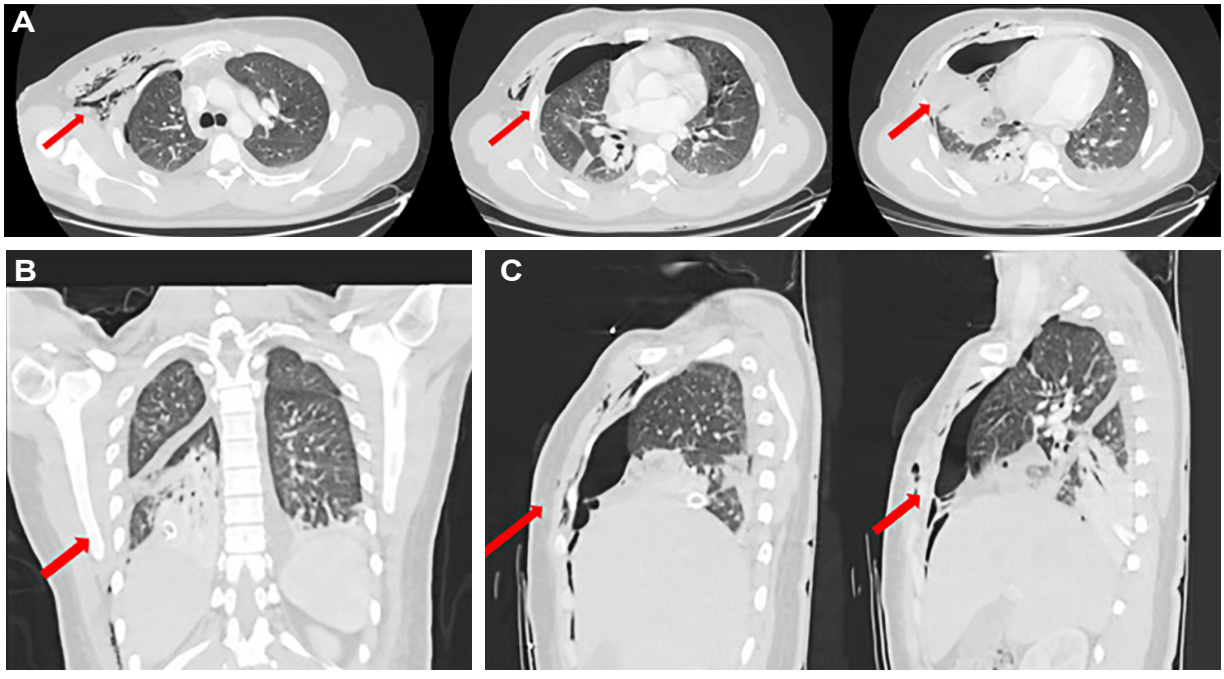

Figura 4. Tomografía de tórax con evidencia de hemotórax coagulado y neumotórax residual derecho. A. Corte axial. B. Corte coronal. C. Corte sagital.

Discusión

La hernia pulmonar traumática es una entidad poco frecuente, que puede retrasar su aparición meses o incluso años. Usualmente se presenta con lesiones concomitantes de otras estructuras, que en general suelen producirse en el momento del traumatismo [5]. Lo habitual es que aparezca en la zona afectada por el traumatismo, especialmente en trauma penetrante, aunque existen dos zonas de la pared torácica que presentan menor resistencia a la presión: la región paraesternal, por ausencia del músculo intercostal externo, y el ángulo que se forma entre las costillas y las vértebras, por ausencia del músculo intercostal interno a este nivel [5].

La mayoría de los pacientes son asintomáticos, especialmente si la etiología de la hernia no es traumática [3], sin embargo, cuando la hernia aparece inmediatamente después del traumatismo, los síntomas incluyen dolor, tos, hemoptisis y dificultad para respirar. Al examen físico se puede observar una masa fluctuante con crepitación, que se mueve paradójicamente con la respiración [4]. Se han descrito complicaciones graves que incluyen estrangulación del tejido pulmonar, necrosis pulmonar, neumotórax, hemotórax y neumomediastino [2].

La TC de tórax es el estudio imagenológico de elección ya que permite confirmar la lesión y ofrece información sobre el saco herniario, la amplitud del defecto de la pared, así como el compromiso sobre el tejido pulmonar y otras lesiones asociadas (fracturas costales, lesión pleural, mediastínicas o del resto del parénquima pulmonar) [9]. La evaluación enfocada con ecografía en trauma (FAST-e) se ha convertido en una herramienta de rutina en el servicio de urgencias para la evaluación de los pacientes con traumatismos cerrados y se han reportado casos de diagnóstico de hernias pulmonares mediante este método [10], aunque se requiere mayor experiencia para recomendar esta técnica como única medida diagnóstica.

Morell-Lavallee clasificó las hernias de la pared torácica según su etiología y ubicación anatómica [11] y en el 2018, Kuckelman J, et al. [12], propusieron un nuevo sistema de categorización funcional para las hernias traumáticas de la pared torácica según la anatomía y la gravedad de la lesión de la pared, clasificando las lesiones en una escala del 1 al 5, que van de menos a más graves, y que puede utilizarse para guiar el tratamiento y la intervención quirúrgica [13].

Históricamente, las hernias pulmonares adquiridas, no traumáticas o congénitas, se trataban de forma no quirúrgica, sin embargo, en la literatura actual, el manejo conservador no está bien descrito y la cirugía es el tratamiento más aceptable. Algunas de las indicaciones para el manejo quirúrgico incluyen alivio del dolor, prevención del encarcelamiento o estrangulamiento, inviabilidad del tejido pulmonar, optimización de la función pulmonar y prevención de la insuficiencia respiratoria [14].

El manejo quirúrgico inicialmente consiste en la reducción de la hernia y el cierre del defecto de la pared torácica mediante el uso de técnicas de reparación, que pueden variar desde el cierre primario hasta la implantación de material protésico o autólogo, dependiendo de las lesiones asociadas, como múltiples fracturas costales o tórax inestable [15]. La reducción del parénquima pulmonar y el cierre del defecto de la cavidad torácica con material protésico o fijación, pretenden producir menor dolor posoperatorio, obtener una movilización más precoz y facilitar la terapia respiratoria, todo lo cual disminuye el riesgo de complicaciones postoperatorias, como las atelectasias y neumonías [16].

El acceso a la cavidad torácica depende de la localización de la hernia; se han descrito abordajes por toracotomía anterolateral y posterolateral. Rara vez es necesaria la resección del segmento pulmonar lesionado, ya que las contusiones pulmonares se recuperan con el tiempo, a menos que el pulmón afectado esté necrosado por estrangulamiento [8].

En nuestro caso clínico, teniendo presente que el paciente desarrolló un hemotórax masivo con compromiso hemodinámico, se decidió realizar una esternotomía mediana por la sospecha

inicial de lesión de arteria mamaria interna o de hilio pulmonar de acuerdo con la ubicación de la lesión penetrante, basado en las guías de práctica clínica en trauma locales, donde se describe este abordaje en pacientes hemodinámicamente inestables, cuando se sospechen heridas de corazón, hilio pulmonar, arco aórtico o aorta ascendente, o compromiso de grandes vasos del opérculo torácico, como subclavia /carótida/ innominada [17].

La cirugía toracoscópica videoasistida (VATS) es otra alternativa para el tratamiento de estos pacientes. Se han publicado reportes de caso con corrección mediante esta tecnología de hernia transmediastínica por trauma cerrado y hernias pulmonares espontáneas [18,19]. De igual forma, podría utilizarse la toracoscopia para el abordaje de estos pacientes, así como está descrito en otros escenarios de trauma, como herramienta de diagnóstico para identificar la extensión de las lesiones y, al mismo tiempo, permitir una intervención terapéutica [20].

Conclusiones

La hernia pulmonar postraumática es rara, pero una vez identificada se requiere descartar lesiones asociadas del parénquima pulmonar. Se sugiere la realización de una tomografía computarizada de tórax en pacientes hemodinámicamente estables, para evaluar la lesión de estructuras vasculares, pulmonares u osteomusculares asociadas al trauma, y de esta forma planear un abordaje quirúrgico adecuado y posterior manejo.

Cumplimiento de normas éticas

Consentimiento informado: Se cuenta con el consentimiento informado del paciente, autorizando la publicación de su caso, de las fotografías y videos donde aparece.

Conflictos de intereses: Los autores declararon no tener ningún conflicto de intereses.

Uso de Inteligencia Artificial: Los autores declararon que no utilizaron tecnologías asistidas por inteligencia artificial (IA) (como modelos de lenguaje grande, chatbots o creadores de imágenes) en la producción de este trabajo.

Fuentes de financiación: Este estudio se realizó con recursos de los autores.

Contribución de los autores

- Concepción y diseño del estudio: Karen Eliana Reyes-Romeo, Francisco Javier Forero-Cárdenas, David Alejandro Mejía-Toro.
- Adquisición de datos: Karen Eliana Reyes- Romeo, Francisco Javier Forero-Cárdenas, David Alejandro Mejía-Toro.
- Análisis e interpretación de datos: Karen Eliana Reyes-Romeo, Francisco Javier Forero-Cárdenas, David Alejandro Mejía-Toro.
- Redacción del manuscrito: Karen Eliana Reyes- Romeo, Francisco Javier Forero-Cárdenas, David Alejandro Mejía-Toro.
- Revisión crítica: Karen Eliana Reyes- Romeo, Francisco Javier Forero-Cárdenas, David Alejandro Mejía-Toro.

Referencias

1 Detorakis EE, Androulidakis E. Intercostal lung herniation - The role of imaging. J Radiol Case Rep. 2014;8:16-24. https://doi.org/10.3941/jrcr.v8i4.1606

2 Davare DL, Kiffin C, Sanchez R, Lee SK, Carrillo EH, Rosenthal AA. Traumatic lung herniation following skateboard fall. Case Rep Med. 2016;2016:9473906. http://dx.doi.org/10.1155/2016/9473906

3 Salcedo-Lobera E, Martinez-Rodriguez DM. Hernia pulmonar intercostal espontánea. Un diagnóstico olvidado. Atención Primaria. 2024;56:102842. https://doi.org/10.1016/j.aprim.2023.102842

4 Clark AJ, Hughes N, Chisti F. Traumatic extrathoracic lung herniation. Br J Radiol. 2009;82:e82-e84. https://doi.org/10.1259/bjr/24198593

5 Rabaza MJ, Alcázar PP, Pardo P, Touma C. Hernia pulmonar traumática. Radiologia. 2001;43:350-2. https://doi.org/10.1016/S0033-8338(01)76992-5

6 Waqar S, Vaughan P, Edwards JG. Late presentation of a traumatic lung hernia. Ann Thorac Surg. 2010;90:1715. https://doi.org/10.1016/j.athoracsur.2010.02.022

7 Mhamdi S, Aouini I, Daboussi S, Mahfoudhi H, Lassoued MB, Kallel M, et al. Intercostal lung herniation secondary to thoracotomy: A case report. Pan Afr Med J. 2020;36:39. https://doi.org/10.11604/pamj.2020.36.39.20054

8 Bikhchandani J, Balters MW, Sugimoto JT. Conservative management of traumatic lung hernia. Ann Thorac Surg. 2012;93:992-4. https://doi.org/10.1016/j.athoracsur.2011.08.023

9 Freire-Aragón MD, Palacios-García I, Rivera-Fernández V. Hernia pulmonar traumática. Med Intensiva. 2018;42:e5. https://doi.org/10.1016/j.medin.2016.09.001

10 Marlow S, Campbell T, Davis A, Patel HR. Emergency ultrasound in the diagnosis of traumatic extrathoracic lung herniation. Am J Emerg Med. 2013;31:633.e1-633.e2. https://doi.org/10.1016/j.ajem.2012.09.030

11 Maurer E, Blades B. Hernia of the lung. J Thorac Surg. 1946;15:77-98. https://doi.org/10.1016/S0096-5588(20)31426-4

12 Kuckelman J, Karmy-Jones R, Windell E, Izenberg S, David JS, Long W, et al. Traumatic thoracic rib cage hernias: Operative management and proposal for a new anatomic-based grading system. Am J Surg. 2018;215:794-800. https://doi.org/10.1016/j.amjsurg.2017.12.013

13 Parra KT, Mayberry J, Edwards NM, Long WB, Martin MJ. Traumatic thoracic rib cage and chest wall hernias: A review and discussion of management principles. Am J Surg. 2021;221:1238-45. https://doi.org/10.1016/j.amjsurg.2021.03.024

14 Jahromi AH, Pennington P, Skweres J, Mancini MC. Delayed presentation of a traumatic intercostal lung hernia: A case report and review of the literature. Trauma Mon. 2017;22:e25975. https://doi.org/10.5812/traumamon.25975

15 Duarte-D'ambrosio P, Silva HF, Mariani AW, Schmidt-Junior AF, Pêgo-Fernandes PM. Post-thoracotomy lung hernia. J Bras Pneumol. 2023;49:e20220325. https://doi.org/10.36416/1806-3756/e20220325

16 Zapata R, Botero JE, Bolívar L, Saldarriaga C. Hernia pulmonar espontánea secundaria a acceso de tos; reparación por técnica asistida por video. Rev Colomb Cir. 2015;30:292-5. https://doi.org/10.30944/20117582.375

17 Millán M, Ordoñez CA, Parra MW, Caicedo Y, Padilla N, Pino LF, et al. Hemodynamically unstable non-compressible penetrating torso trauma: A practical surgical approach. Colomb Med. 2021;52:e4024592. https://doi.org/10.25100/cm.v52i2.4592

18 Brandolini J, Bertoglio P, Kawamukai K, Bonfanti B, Parri SNF, Garelli E, et al. Posttraumatic transmediastinal pulmonary hernia: An extremely rare clinical entity. JTCVS Tech. 2023;18:168-70. https://doi.org/10.1016/j.xjtc.2023.01.014

19 De Vries SEN, Arts MP, van Huijstee PJ. Intercostal lung herniation; a rare complication after mini-transthoracic approach (TTA) for thoracic disc herniation. Two case reports and review of literature. Eur Spine J. 2022;31:3708-12. https://doi.org/10.1007/s00586-021-07023-8

20 Lodhia JV, Konstantinidis K, Papagiannopoulos K. Video-assisted thoracoscopic surgery in trauma: pros and cons. J Thorac Dis. 2019;11:1662-7. https://doi.org/10.21037/jtd.2019.03.55