Rev Colomb Cir. 2025;40:1181-7
https://doi.org/10.30944/20117582.2773

PRESENTACIÓN DE CASO

Lipoblastoma atípico retroperitoneal

Atypical retroperitoneal lipoblastoma

Estephanie Arroyo-Burgos, MD[1,2], Daniela Díaz-Córdova, MD[1,2], Noe Rodríguez-Moreno, MD[1], César Sánchez-Marín, MD[1,3]

1 Hospital Regional Lambayeque. Lambayeque, Perú.
2 Universidad Peruana Antenor Orrego. Trujillo, Perú.
3 Universidad César Vallejo. Piura, Perú.

Resumen

Introducción. El lipoblastoma es un tumor mesenquimatoso benigno que se presenta en niños menores de 3 años, típicamente en las extremidades inferiores y con síntomas limitados. El objetivo de este artículo fue presentar un caso clínico de lipoblastoma retroperitoneal atípico y revisar la literatura sobre esta condición.

Caso clínico. Niño de 3 años de edad con cuadro de dolor abdominal difuso e hiperoxia. La madre refirió una masa abdominal indolora y de crecimiento progresivo en la región pélvica. Los estudios de imagen confirmaron un tumor retroperitoneal compatible con lipoblastoma.

Resultados. Se hizo una resección quirúrgica exitosa y el examen histopatológico confirmó el diagnóstico. El paciente no experimentó recurrencias y tuvo una evolución favorable después de dos años de seguimiento.

Conclusiones. Este caso subraya la importancia de considerar el lipoblastoma en el diagnóstico diferencial de las masas abdominales en niños, así como la necesidad de estudios complementarios para un diagnóstico definitivo y un manejo adecuado. El lipoblastoma es una afección rara con un diagnóstico diferencial desafiante, por lo que se destaca la importancia de los estudios histopatológicos y citogenéticos para un diagnóstico preciso.

Palabras clave: lipoblastoma; neoplasias retroperitoneales; pediatría; diagnóstico diferencial; tomografía computarizada.

Abstract

Introduction. Lipoblastoma is a benign mesenchymal tumor that occurs in children under 3 years of age, typically in the lower extremities, and with limited symptoms. The objective is to present a clinical case of atypical retroperitoneal lipoblastoma and review the literature on this condition.

Clinical case. A 3-year-old male child presented with diffuse abdominal pain and hyperoxia. The mother reported a progressively growing, painless abdominal mass in the pelvic region. Imaging studies confirmed a retroperitoneal tumor consistent with lipoblastoma.

Fecha de recibido: 13/09/2024 - Fecha de aceptación: 15/11/2024 - Publicación en línea: 07/01/2025
Correspondencia: César Sánchez-Marín, Av. Salaberry 283, José Olaya, Chiclayo, Perú. Teléfono: +51 987593528
Dirección electrónica: csmarin90@gmail.com
Citar como: Arroyo-Burgos E, Díaz-Córdova D, Rodríguez-Moreno N, Sánchez-Marín C. Atypical retroperitoneal lipoblastoma. Rev Colomb Cir. 2025;40:1181-7. https://doi.org/10.30944/20117582.2773

Este es un artículo de acceso abierto bajo una Licencia Creative Commons - BY-NC-ND https://creativecommons.org/licenses/by-nc-nd/4.0/deed.es

Results. Successful surgical resection was performed, and histopathological examination confirmed the diagnosis. The patient experienced no recurrences and had a favorable outcome after 2 years of follow-up.

Conclusions. This case underscores the importance of considering lipoblastoma in the differential diagnosis of abdominal masses in children and the need for complementary studies for a definitive diagnosis and appropriate management. Lipoblastoma is a rare condition with challenging differential diagnosis, highlighting the importance of histopathological and cytogenetic studies for accurate diagnosis.

Keywords: lipoblastoma; retroperitoneal neoplasms; pediatrics; differential diagnosis; computed tomography.

Introducción

Esta patología fue descrita por primera vez en 1926 por Jaffe, quien reportó tumores lipomatosos recurrentes en la ingle, compuestos por células grasas embrionarias. Por otro lado, van Meurs, en 1947, tras una serie de intervenciones quirúrgicas en un paciente, demostró la capacidad de diferenciación en lipomas comunes o maduros, confirmando el origen embrionario de este tumor. En 1958, Vellios acuñó el término "lipoblastomatosis" en su informe y definió las diferencias con los hibernomas, tumores raros de grasa parda. Posteriormente, en 1973, Chung y Enzinger, tras una serie de 35 casos, la más extensa en la literatura científica del momento, recomendaron el uso del término "lipoblastoma benigno" para casos bien localizados, subcutáneos, circunscritos y encapsulados, reservando el término "lipoblastomatosis" para lesiones profundas, multilobuladas, no encapsuladas y difusas, con tendencia a la metástasis [1-3].

En 1993, se especificaron las características citogenéticas generadas por la alteración del cromosoma 8q12, lo que facilitó su diferenciación de otros tumores de tejidos blandos, como el liposarcoma. En 1997, Collins y Chatten detallaron la histopatología de estos tumores. A pesar de estos avances, en el año 2000, O'Donnell se refirió al término "blastoma" como generador de confusión debido a su comportamiento no maligno, proponiendo así el término "lipoma infantil" para describir la histopatología del tumor, aunque su uso es poco frecuente en la actualidad [3,4].

Se han descrito varios casos en Latinoamérica, donde el primer reporte de esta patología se realizó en México. Zárate, en 1991, describió un tumor mediastínico en una niña de 14 años. En Perú, Garaycochea, en 2007, describió este cuadro clínico por primera vez, y actualmente sigue siendo el único artículo publicado en la literatura nacional, que reporta un tumor mesentérico gigante en una niña de un año, con resección quirúrgica posterior y pronóstico favorable [5-7].

El objetivo de este artículo fue reportar un caso atípico de lipoblastoma retroperitoneal doble circunscrito, una presentación muy poco común en un lactante, y evaluar la literatura relevante para ayudar en el diagnóstico diferencial.

Caso clínico

Paciente masculino de 3 años, sin antecedentes personales ni familiares, con un cuadro clínico de dolor abdominal difuso de pocos días de duración e hiperoxia. La madre refirió una masa abdominal en la región pélvica, de predominio derecho, móvil, de crecimiento progresivo, indolora y sin alteraciones en las deposiciones ni la diuresis. Sus padres lo llevaron a su centro de salud local, donde fue derivado a un hospital.

En la exploración física al ingreso se palpaba una masa de 10 x 6 cm en la región pélvica derecha, de consistencia blanda y móvil, matidez a la percusión y dolor leve a la palpación profunda, que se extendía más allá de la línea media.

Se realizó una tomografía computarizada (TC) abdominopélvica con contraste, que describió una extensa masa abdominopélvica de bordes lobulados, contenido hipodenso, con algunas áreas y septos isodensos, de aspecto heterogéneo, sin realce con contraste, de 119 x 93 x 75 mm, predominantemente en la cavidad pélvica y el cuadrante inferior derecho. La extensa y

heterogénea masa abdominopélvica causaba efecto de masa en las estructuras adyacentes, por lo que se consideró un liposarcoma en el diagnóstico diferencial (Figura 1).

Tras la extracción quirúrgica, el examen macroscópico reveló dos tumores con un peso total de 480 gramos. El fragmento mayor medía 9 x 10 x 7,5 cm y el menor, 8,7 x 7 x 4,5 cm. Ambos tumores presentaban superficies multinodulares lisas con áreas congestivas y aspecto adiposo, con una cápsula de 0,2 cm y una consistencia aumentada (Figura 2).

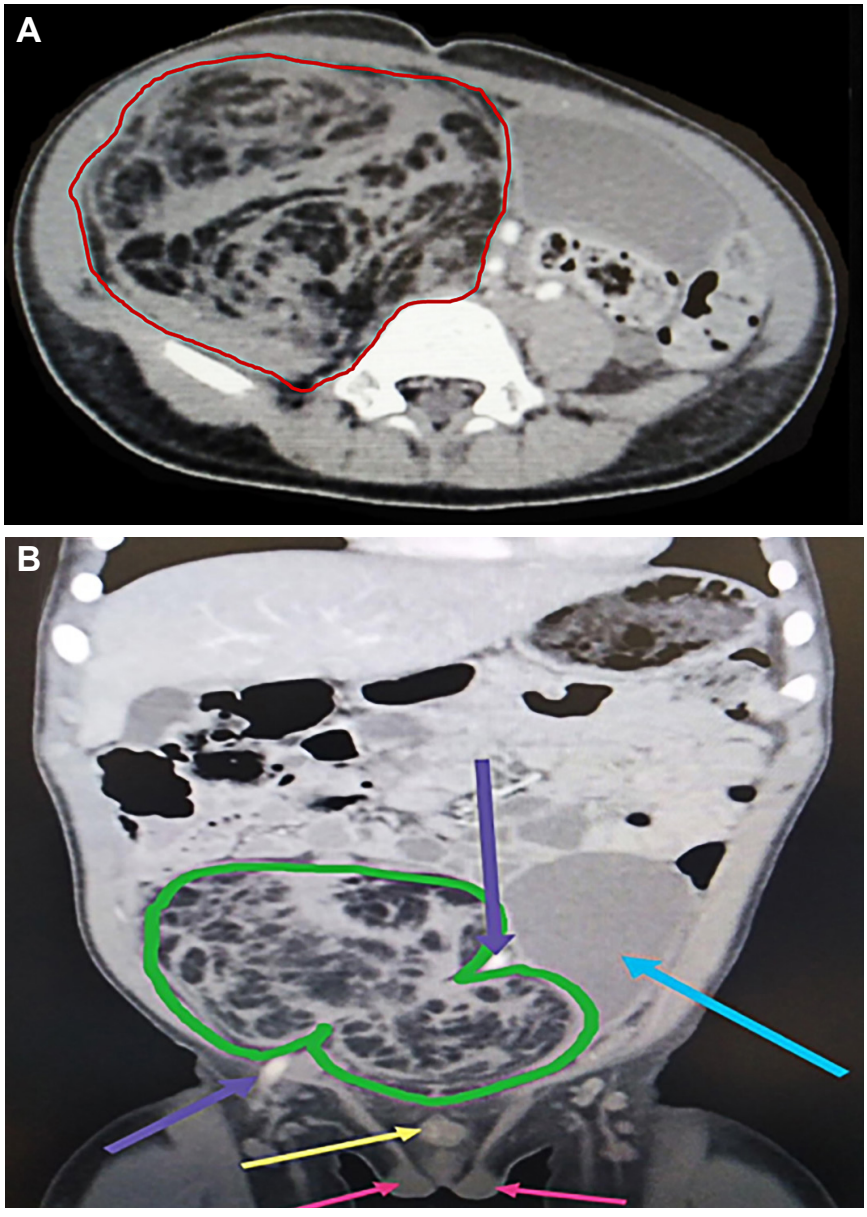

Figura 1. Tomografía computarizada (TC) abdominopélvica con contraste.

A. Corte transversal del abdomen inferior. Línea roja: se observa una gran masa de tejido sólido y graso que comprime y desplaza los órganos adyacentes, lo que resulta en una pared abdominal asimétrica. **B.** Corte coronal a la altura del abdomen inferior. Línea verde: tumor retroperitoneal que alcanza el suelo pélvico (músculos elevadores del ano). Flechas azules: indican los vasos ilíacos que pasan a la altura del cuello del tumor. Flecha azul: Indica la vejiga comprimida y desplazada hacia la izquierda. Flecha amarilla: pene infantil. Flechas rojas: testículos infantiles.

Fuente: Fotografías tomadas por los autores.

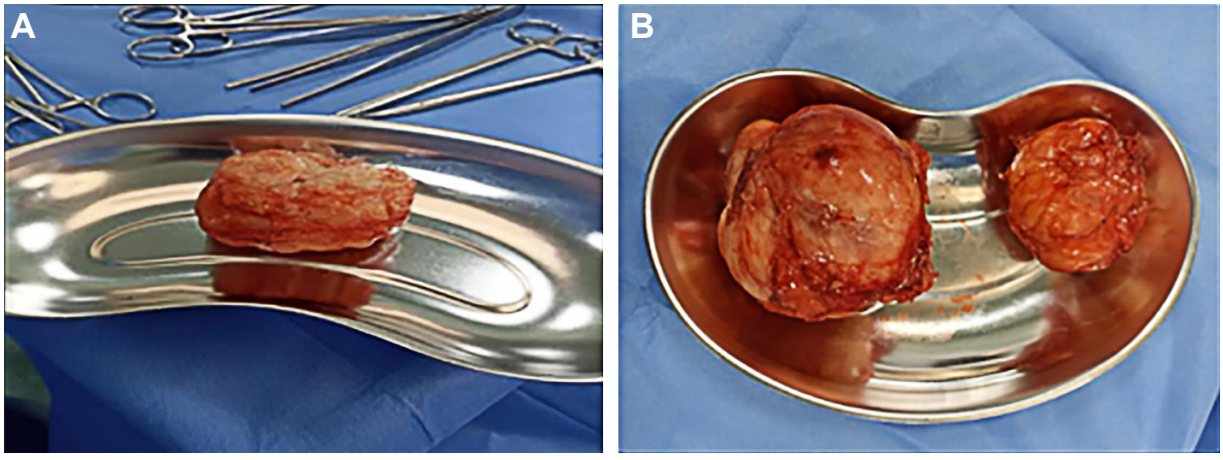

Figura 2. Muestra macroscópica postquirúrgica. **A.** Imagen de la extracción inicial. **B.** Imagen de la extracción posterior de ambos tumores.

Fuente: Fotografía tomada por los autores.

El examen microscópico mostró características histopatológicas compatibles con lipoblastoma con áreas mixoides, caracterizado por numerosos adipocitos, una rica red vascular capilar y septos fibrosos. No fue necesario realizar estudios citogenéticos (Figura 3).

El paciente fue dado de alta sin complicaciones y con una evolución favorable. Posteriormente, se le realizó seguimiento durante meses tras la cirugía, sin evidencia de recurrencia.

Discusión

El lipoblastoma es un tumor graso benigno que se presenta exclusivamente en la infancia y representa entre el 5 % y el 30 % de los tumores adiposos en pacientes pediátricos. Existen dos formas clínicas de esta patología: masas circunscritas, localizadas predominantemente en el tejido subcutáneo de las extremidades, que representan el 70 % (lipoblastoma benigno), y la forma infiltrativa y difusa, localizada a mayor profundidad, denominada lipoblastomatosis, que representa el 30 % de los casos [4,5]. La mayoría de los casos se detectan en niños menores de 3 años (80-90 %). El 70 % de los lipoblastomas se encuentran en las extremidades, el tronco, el cuello y la cabeza. Los lipoblastomas retroperitoneales son menos comunes, con una incidencia de hasta el 5 % de los casos [3,4].

Se recomienda el uso de la TC y la resonancia magnética nuclear (RMN) para limitar las posibilidades diagnósticas, proporcionando información sobre la posición, la profundidad y las relaciones anatómicas de la lesión, considerando los límites tumorales para la resección. Para ello, la intensidad vascular en las imágenes ponderadas en T1 permite diferenciarlos de los lipomas [6,8]. Además, en estas mismas imágenes, debido a la naturaleza grasa del tejido, los lipoblastomas suelen presentar una intensidad de señal intermedia debido a lipoblastos inmaduros en T1 y una señal hiperintensa y heterogénea en T2 [3,8].

Para el diagnóstico definitivo, se requieren estudios histopatológicos y citogenéticos. Por lo tanto, se sugiere obtener una muestra de tejido mediante biopsia con aguja gruesa antes de la resección quirúrgica, que sigue siendo el tratamiento definitivo con pocas complicaciones. No se recomienda el seguimiento rutinario debido a la baja probabilidad de recurrencia, pero para estos casos, la RMN es el mejor método [8-10].

En nuestro caso clínico, a pesar de presentar características atípicas de un tumor benigno, como una masa doblemente encapsulada, no se observaron recurrencias ni metástasis durante el seguimiento. Afortunadamente, el lipoblastoma tiene un buen pronóstico a largo plazo, sin casos reportados de metástasis, aunque las tasas de

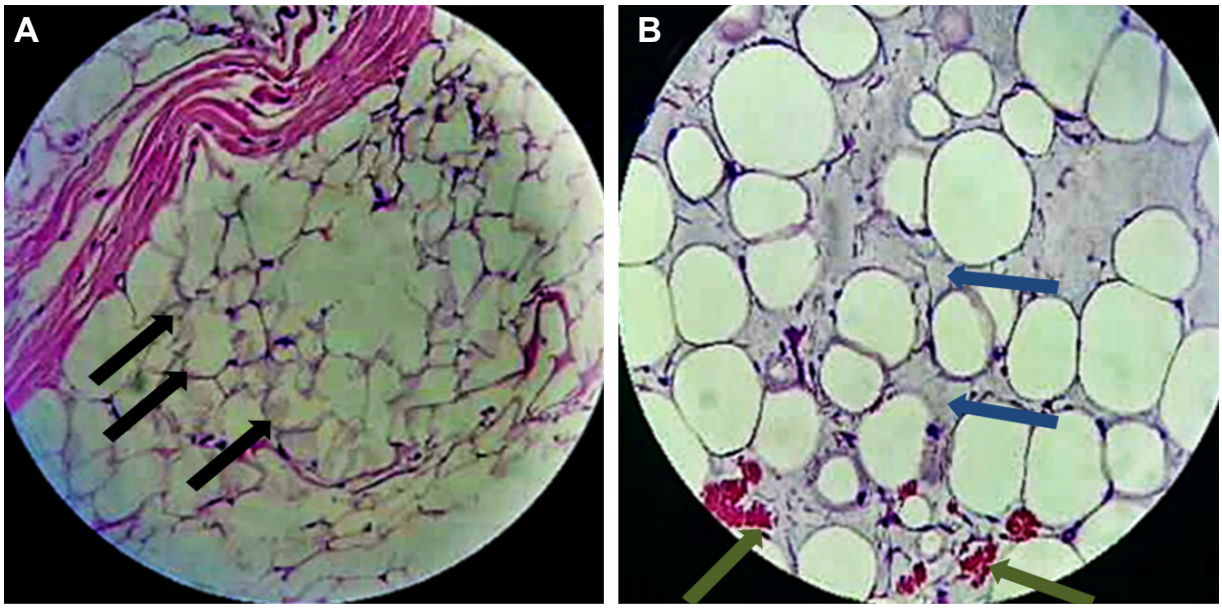

Figura 3. Examen microscópico. **A.** Corte histológico que muestra características típicas del lipoblastoma (tinción con hematoxilina y eosina, 40x). Flechas negras: se observan adipocitos en diferentes etapas de diferenciación con presencia de matriz mesenquimal mixoide. **B.** Flechas azules: tabiques delgados. Flechas verdes: estructura capilar vascular, con infiltración parcial del músculo adyacente.

Fuente: Fotografías tomadas por los autores.

recurrencia varían entre el 14 % y el 25 %, principalmente atribuidas a escisiones incompletas. En algunos casos, los lipoblastomas pueden madurar o involucionar espontáneamente [8,10,11].

El diagnóstico histopatológico confirma su naturaleza benigna, caracterizada por la presencia de adipocitos en diferentes etapas de diferenciación, incrustados en un estroma mixoide con septos de tejido conectivo y sin células atípicas [5,7]. El lipoblastoma se compone principalmente de células grasas maduras, con menos células mesenquimales embrionarias, lipoblastos, células fusiformes y adipocitos maduros organizados en lóbulos separados por septos fibrosos que forman una red capilar plexiforme. A diferencia de los lipomas simples, que carecen de lipoblastos y células mesenquimales primitivas y normalmente no presentan lobulaciones, los lipoblastomas normalmente no se encuentran en las extremidades y por lo general no presentan anomalías cromosómicas [12,13].

Cuando la histología no es concluyente, la citogenética define finalmente el diagnóstico, considerando que esta patología se asocia con anomalías cromosómicas en 8q11-13. Se ha observado que aproximadamente el 70-82 % de los lipoblastomas presentan anomalías en el oncogen del gen 1 del adenoma pleomórfico (PLAG1), ubicado en el cromosoma 8q12, y aproximadamente el 18 % muestra polisomía en este cromosoma [10,12]. El gen PLAG1 participa en procesos celulares como la mitogénesis, la proliferación, la apoptosis y la regulación positiva del factor de crecimiento insulínico tipo II. La sobreexpresión de este gen conduce a la sustitución del promotor PLAG1 por un promotor de fusión asociado más activo [10,13]. En el diagnóstico diferencial del lipoblastoma se deben incluir el lipoma simple, el liposarcoma mixoide, el liposarcoma bien diferenciado / tumor lipomatoso atípico, aunque son raros en la edad típica de los lipoblastomas y muestran alteraciones moleculares como la translocación t(12;16) (q13; p11), que

conduce a alteraciones en los genes de fusión FUS y DDIT3 [11,12,14].

La localización retroperitoneal es particularmente infrecuente (menos de 30 casos bien documentados), presentando a menudo tumores grandes, lo que supone un reto diagnóstico y terapéutico preoperatorio. El diagnóstico diferencial en esta localización incluye principalmente tumores malignos, como sarcomas, nefroblastomas, neuroblastomas y teratomas. Si bien la histopatología es la base para su diagnóstico, los enfoques de diagnóstico molecular pueden ser un complemento útil en casos difíciles, recomendándose el análisis citogenético de rutina para todos los pacientes [8,14,15].

Conclusión

El lipoblastoma es un tumor mesenquimal benigno poco frecuente, sin potencial metastásico, que se presenta específicamente en niños menores de 3 años y generalmente en las extremidades inferiores. El diagnóstico suele ser incidental debido a la escasa sintomatología y depende del sitio de origen. El tratamiento definitivo es la resección quirúrgica completa, con buenos resultados y una baja tasa de recurrencia. Actualmente, la etiopatogenia de los tumores benignos del tejido adiposo sigue siendo objeto de estudio, a pesar de los avances en las imágenes y el análisis citogenético para identificar anomalías cromosómicas específicas en los lipoblastomas. El lipoblastoma se considera un tumor infantil con buen pronóstico, pero su diagnóstico diferencial con otras lesiones malignas sigue siendo un reto, por lo que es necesario un seguimiento estrecho si se dispone de los medios para realizar estudios citogenéticos.

Cumplimiento de normas éticas

Consentimiento informado: Se solicitó el consentimiento informado a la madre y se obtuvo la aprobación del Comité Institucional de Ética en Investigación del Hospital Regional Lambayeque mediante autorización N° 004-2024.

Conflictos de interés: Los autores declararon no tener conflictos de interés.

Uso de Inteligencia Artificial: En este artículo no se utilizó inteligencia artificial.

Fuentes de financiación: Los autores no recibieron apoyo financiero.

Contribución de los autores

- Concepción y diseño del estudio: Estephanie Arroyo-Burgos, Daniela Díaz-Córdoba, Noé Rodríguez-Moreno.
- Adquisición de datos: Estephanie Arroyo-Burgos, Daniela Díaz-Córdoba, Noé Rodríguez-Moreno.
- Análisis e interpretación de datos: Estephanie Arroyo-Burgos, Daniela Díaz-Córdoba, Noé Rodríguez-Moreno.
- Redacción del manuscrito: Estephanie Arroyo-Burgos, Daniela Díaz-Córdoba, Noé Rodríguez-Moreno.
- Revisión crítica: César Sánchez-Marín.

Referencias

1 Hicks J, Dilley A, Patel D, Barrish J, Zhu SH, Brandt M. Lipoblastoma and lipoblastomatosis in infancy and childhood: histopathologic, ultrastructural, and cytogenetic features. Ultrastruct Pathol. 2001;25:321-33. http://doi.org/10.1080/019131201753136359

2 Serrano R, Vergara E, Lazala O. Lipoblastoma del hombro: reporte de caso. Revista Colombiana de Ortopedia y Traumatología. 2009;23:66-9.

3 Rajput S, Alsubaie SA, Singh K, Huang TC, Moran SL. Lipoblastoma of the extremities. J Plast Reconstr Aesthet Surg. 2022;75:3761-7. http://doi.org/10.1016/j.bjps.2022.06.077

4 Sakamoto S, Hashizume N, Fukahori S, Ishii S, Saikusa N, Yoshida M, et al. A large retroperitoneal lipoblastoma: A case report and literature review. Medicine (Baltimore). 2018;97:e12711. http://doi.org/10.1097/MD.0000000000012711

5 Gutiérrez J, Ruano J, De León B, Calderón C, Ásquez E, Duarte J, et al. Lipoblastoma en la infancia. Correlación clínico patológica en 16 casos. Acta Pediatr Méx. 2000;21:214-8.

6 Santamaría C, León D, Fabre E, Acosta D, Cabrera M, Acosta D. Lipoblastoma en la edad pediátrica. Presentación de dos casos en glúteo y tórax posterior. Canarias Pediátrica. 2022;46:35-9.

7 Garaycochea V. Lipoblastoma mesentérico en una niña: presentación de un caso y revisión de la literatura. Rev Peru Pediatr. 2007;60:182-7.

8 Spătaru R, Cîrstoveanu C, Iozsa D, Enculescu A, Tomescu LF, Șerban D. Lipoblastoma: Diagnosis and surgical considerations. Exp Ther Med. 2021;22:903. http://doi.org/10.3892/etm.2021.10335

9 Pollono D, Tomarchio S, Drut R, Zaritzky M, Otero L, Vazquez A, et al. Retroperitoneal and deep-seated lipoblastoma: diagnosis by CT scan and fine-needle aspiration biopsy. Diagn Cytopathol. 1999;20:295-7. http://doi.org/10.1002/(SICI)1097-0339(199905)20:5<295::AID-DC9>3.0.CO;2-K

10 Panda S, Bajpai M, Singh A. Recurrent lipoblastoma of upper extremity in a 9-year-old boy. BMJ Case Rep. 2014;2014:bcr2013201973. http://doi.org/10.1136/bcr-2013-201973

11 Gerhard-Hartmann E, Wiegering V, Benoit C, Meyer T, Rosenwald A, Maurus K, et al. A large retroperitoneal lipoblastoma as an incidental finding: a case report. BMC Pediatr. 2021;21:159. http://doi.org/10.1186/s12887-021-02628-w

12 Yoshida H, Miyachi M, Ouchi K, Kuwahara Y, Tsuchiya K, Iehara T, et al. Identification of COL3A1 and RAB2A as novel translocation partner genes of PLAG1 in lipoblastoma. Genes Chromosomes Cancer. 2014;53:606-11. http://doi.org/10.1002/gcc.22170

13 Nitta Y, Miyachi M, Tomida A, Sugimoto Y, Nakagawa N, Yoshida H, et al. Identification of a novel BOC-PLAG1 fusion gene in a case of lipoblastoma. Biochem Biophys Res Commun. 2019;512:49-52. http://doi.org/10.1016/j.bbrc.2019.02.154

14 Fallon S, Brandt M, Rodriguez J, Vasudevan S, Lopez M, Hicks M, et al. Cytogenetic analysis in the diagnosis and management of lipoblastomas: results from a single institution. J Surg Res. 2013;184:341-6. http://doi.org/10.1016/j.jss.2013.05.010

15 Rosière N, Falcioni A, Navacchia D, Giambini D. Giant retroperitoneal lipoblastoma. Case report. Arch Argent Pediatr. 2018;116:e139-42. http://doi.org/10.5546/aap.2018.e139