Rev Colomb Cir. 2026;41:826-35
https://doi.org/10.30944/20117582.2837

PRESENTACIÓN DE CASO

Alternativa de reconstrucción posterior a hemiglosectomía con colgajo submentoniano. Serie de casos

Submental flap as an alternative for post-hemiglossectomy reconstruction. A case series

Rogers Leonardo Baquero-García, MD[1], Juan de Francisco-Zambrano, MD[1], Camila Alejandra Castro-Leal[2], Laura María Riveros-Loaiza, MD[3]

1 Servicio de Cirugía de cabeza y cuello, Hospital de San José, Fundación Centro de Tratamiento e Investigación sobre Cáncer Luis Carlos Sarmiento Angulo (CTIC), Bogotá, D.C., Colombia.
2 Programa de Medicina, Fundación Universitaria de Ciencias de la Salud – FUCS, Bogotá, D.C., Colombia.
3 Hospitalización, Hospital de San José, Bogotá, D.C., Colombia.

Resumen

Introducción. El carcinoma escamocelular de lengua representa la variante histológica más frecuente de las patologías malignas de la cavidad oral (90 % de los casos). Tiene múltiples factores de riesgo, con mayor asociación al trauma recurrente, tabaquismo y alcoholismo. El pilar del tratamiento es quirúrgico, siendo la técnica de reconstrucción con colgajo libre radial la que se utiliza tradicionalmente con mayor frecuencia; sin embargo, la técnica de colgajo pediculado regional con colgajo submentoniano constituye una excelente alternativa.

Métodos. Se presentan tres pacientes con diagnóstico de carcinoma escamocelular de lengua que fueron llevados a manejo quirúrgico en el Hospital San José de Bogotá, D.C., Colombia. Se practicó hemiglosectomía más vaciamiento radical modificado y posterior reconstrucción con colgajo pediculado submentoniano.

Resultados. Los pacientes presentaron resultados funcionales y estéticos prometedores, sin afectar los principios de manejo oncológico.

Conclusión. La técnica usada de reconstrucción con colgajo pediculado submentoniano ha sido indicada en pacientes con comorbilidades importantes, pero puede tenerse en cuenta en todos los pacientes. El colgajo submentoniano tiene excelentes resultados funcionales, estéticos y menor morbilidad en comparación con el colgajo libre y no requiere de especialista en microcirugía, lo que podría implicar un impacto en términos de costo-efectividad favorable para el sistema de salud. El conocimiento detallado de la técnica es importante para garantizar un manejo óptimo, sin afectar los principios de manejo oncológico del cáncer de cavidad oral.

Palabras clave: carcinoma de células escamosas de cabeza y cuello; neoplasias de la lengua; glosectomía; colgajos quirúrgicos; colgajo miocutáneo.

Fecha de recibido: 06/03/2025 - Fecha de aceptación: 10/07/2025 - Publicación en línea: 07/05/2026
Correspondencia: Rogers Leonardo Baquero-García, Calle 10 # 18-75, Hospital de San José, Segundo Piso, Oficina Cirugía General, Bogotá, D.C., Colombia. CP: 110321. Teléfono: +57 3212044151. Dirección electrónica: rlbaquero@fucsalud.edu.co
Citar como: Baquero-García RL, de Francisco-Zambrano J, Castro-Leal CA, Riveros-Loaiza LM. Alternativa de reconstrucción posterior a hemiglosectomía con colgajo submentoniano. Serie de casos. Rev Colomb Cir. 2026;41:826-35. https://doi.org/10.30944/20117582.2837

Este es un artículo de acceso abierto bajo una Licencia Creative Commons - BY-NC-ND https://creativecommons.org/licenses/by-nc-nd/4.0/deed.es

Abstract

Introduction. Squamous cell carcinoma of the tongue represents the most common histological variant of malignant pathologies of the oral cavity (90% of cases). It is associated with multiple risk factors, most notably recurrent trauma, smoking, and alcoholism. The mainstay of treatment is surgical, with reconstruction using a radial free flap being the technique traditionally employed most frequently; however, the regional pedicled flap technique, specifically the submental flap, constitutes an excellent alternative.

Methods. We present three patients diagnosed with squamous cell carcinoma of the tongue who underwent surgical management at Hospital San José in Bogotá, D.C., Colombia. A hemiglossectomy combined with a modified radical neck dissection was performed, followed by reconstruction using a pedicled submental flap.

Results. The patients presented promising functional and aesthetic results, without compromising the principles of oncological management.

Conclusions. The technique of reconstruction using a pedicled submental flap has been indicated in patients with significant comorbidities, but it may be considered for all patients. The submental flap yields excellent functional and aesthetic results with lower morbidity compared to free flaps, and it does not require a microsurgery specialist, a factor that could translate into a favorable cost-effectiveness impact for the healthcare system. Detailed knowledge of this technique is essential to ensure optimal management without compromising the oncological management principles for oral cavity cancer.

Keywords: head and neck squamous cell carcinoma; tongue neoplasms; glossectomy; surgical flaps; myocutaneous flap.

Introducción

El cáncer escamocelular de lengua es el más común de los tipos histológicos del cáncer de lengua y representa el 90 % de los casos [1], aparece entre la sexta y séptima década de vida y tiene una correlación hombre:mujer de 3:2 [2]. Sin embargo, recientemente se ha notado un crecimiento en la incidencia y una disminución en la edad de manifestación [1,2].

Se han documentado múltiples factores de riesgo, entre los que sobresalen el trauma recurrente, el tabaquismo y el alcoholismo. Las manifestaciones clínicas más frecuentes son dolor, masa en cavidad oral o cuello, úlcera lingual que no sana o sangrado, y en algunas oportunidades se asocia a odinofagia, trastorno de la deglución y de la fonación [3].

El pilar de tratamiento es quirúrgico en todos los estadios, asociado a radioterapia y quimioterapia en los estadios más avanzados [4]. La técnica de reconstrucción que se utiliza con mayor frecuencia es el colgajo libre radial con técnica microquirúrgica; sin embargo, en pacientes con comorbilidades cardiovasculares y riesgo de compromiso de la perfusión del colgajo, podría no estar indicado [5]. La técnica reconstructiva con colgajo pediculado submentoniano se ha usado para el cubrimiento de defectos en el tercio medio y tercio inferior de la cara y la cavidad oral con óptimos resultados funcionales y menor morbilidad en comparación con el colgajo libre [1,3,6].

La presente serie de casos presenta los resultados del manejo de pacientes con carcinoma escamocelular de lengua tratados en el Hospital San José de la ciudad de Bogotá, D.C., Colombia, mediante hemiglosectomía con posterior reconstrucción con colgajo pediculado submentoniano.

Métodos

Tipo de estudio y definiciones

Este es un estudio de serie de casos, realizado de forma retrospectiva no consecutiva, de pacientes manejados por especialistas en Cirugía de cabeza y cuello del Hospital San José de la ciudad de Bogotá, D.C., Colombia, desde el 1° de enero de 2020 hasta el 1° de enero de 2021. Este trabajo fue reportado en línea con la lista de chequeo PROCESS [7].

La estadificación TNM clínica y patológica se realizó con la octava edición de la guía de la *American Joint Committee on Cancer* (AJCC) del cáncer de cavidad oral [8,9] .

Técnica quirúrgica

El procedimiento quirúrgico fue realizado por el mismo cirujano, de manera sistemática en todos los pacientes, tomando las recomendaciones encontradas en las diferentes publicaciones realizadas hasta ese momento [1,3,6,10,11], de acuerdo con las características de cada paciente. Se administró antibiótico profiláctico de acuerdo con el protocolo institucional (aminopenicilina más inhibidor de betalactamasa).

Durante la fase de planificación preoperatoria del colgajo, se procedió a realizar marcación de la isla del colgajo, incluyendo su extensión lateral en la incisión, teniendo en cuenta el requerimiento de vaciamiento ganglionar e identificación *doppler* del pedículo vascular (Figura 1).

Se procedió con la incisión por planos y la confección de colgajos subplatismales para realizar el abordaje del triángulo carotídeo, teniendo como guía el borde anterior del músculo esternocleidomastoideo. Se continuó con el vaciamiento ganglionar cervical supra omohioideo de las estaciones IB, II, III y parte de la IV ipsilateral, conservando la vena yugular interna y la arteria carótida común en su trayecto cervical antes de ingresar al espacio retroestiloideo. Es importante la identificación y preservación del pedículo vascular (arteria y vena submandibular) sin resecar en su totalidad la glándula submandibular, conservando la rama marginal del nervio facial ipsilateral.

Se hizo disección y sección del músculo milohioideo, teniendo como referencia la línea media planteada desde el hioides hasta el cuerpo de la mandíbula, preservando el músculo geniohioideo. Se procedió con el vaciamiento de la estación IA, confirmando viabilidad del músculo milohioideo, con el propósito de hacerlo parte del colgajo submental (Figura 2).

Se seccionó el vientre anterior del músculo digástrico en su inserción anterior a la mandíbula y a nivel del vientre posterior, preservando el pedículo vascular, proporcionando movilidad

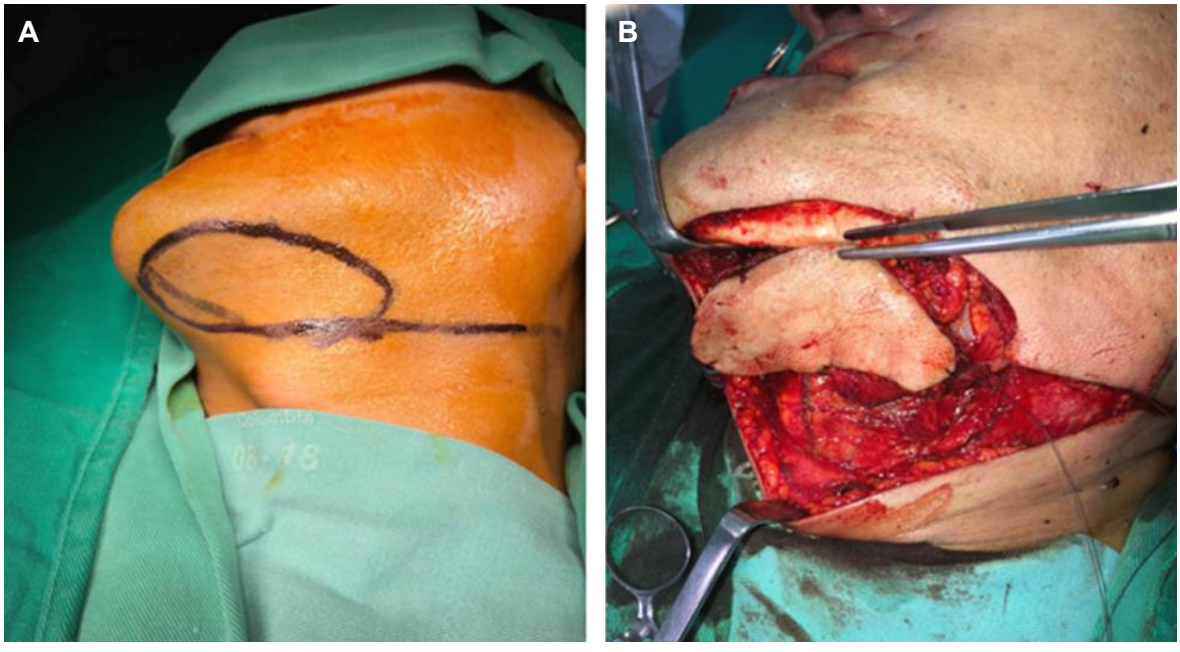

Figura 1. A. Marcación preoperatoria del colgajo submentoniano más disección ganglionar. **B.** Delimitación intraoperatoria del colgajo (medial: milohioideo, superior: mandíbula, posterior: músculo digástrico).

Fuente: Fotografías tomadas por los autores.

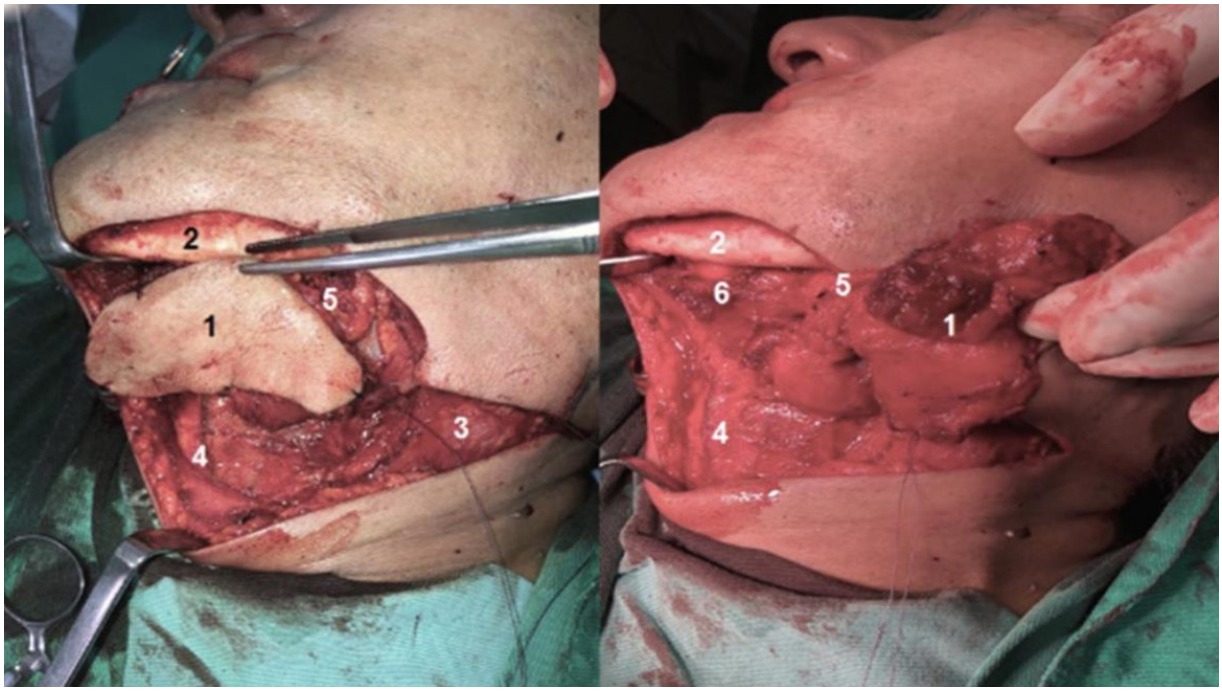

Figura 2. En las fotografías del procedimiento quirúrgico se han identificado las principales estructuras. 1. Colgajo submentoniano, 2. Cuerpo de la mandíbula, 3. Musculo esternocleidomastoideo, 4. Músculos infrahioideos (tirohioideo, esternohioideo), 5. Pedículo vascular (arteria y vena submentoniana) 6. Músculo geniohioideo.

Fuente: Fotografías tomadas por los autores.

al colgajo. Se continuó con la disección de la piel y el tejido subdérmico hacia la parte superior del colgajo, compuesto por piel, tejido celular subcutáneo, fascia cervical superficial de la región submental izquierda, músculo milohioideo y el vientre anterior del músculo digástrico.

Por diferente vía se realizó hemiglosectomía, utilizando energía avanzada de ultrasonido (en nuestros casos bisturí Harmonic®), garantizando márgenes superficial y profundo mayores de un cm (Figura 3). Los márgenes de resección fueron evaluados a través de la palpación, teniendo en cuenta la planeación prequirúrgica de la resección. Se amplió el borde profundo (musculatura intrínseca de la lengua) para estudio de los márgenes.

Se procedió a la apertura del piso de la boca, sin exteriorizar el periostio del cuerpo de la mandíbula, y avance del colgajo submental por el piso de la boca. Se colocaron puntos de poliglactina 1-0 en el vértice posterior y anterior de la lengua - puntos de anclaje de Gillies - para facilitar el desplazamiento del colgajo. Se fijó el colgajo con puntos separados de poliglactina 3-0 (los bordes anterior, superior medial y posterior se fijaron a la lengua; los bordes lateral e inferior se fijaron al piso de la boca y el periostio del cuerpo de la mandíbula). Se culminó verificando la adecuada posición, perfusión y viabilidad del colgajo submental.

Se dejó un sistema de drenaje activo orientado hacia el espacio carotídeo y se colocó una sonda nasogástrica, la cual se fijó a la columnela de la nariz con punto de poliglactina 3-0.

Caso clínico 1

Paciente masculino en la quinta década de la vida, sin antecedentes médicos, quirúrgicos, familiares, genéticos, ni alérgicos, fumador (IPA: 4 paquetes /año), quien consultó por un cuadro clínico de dos años de evolución de dolor tipo ardor en borde izquierdo de la lengua, que aumentaba

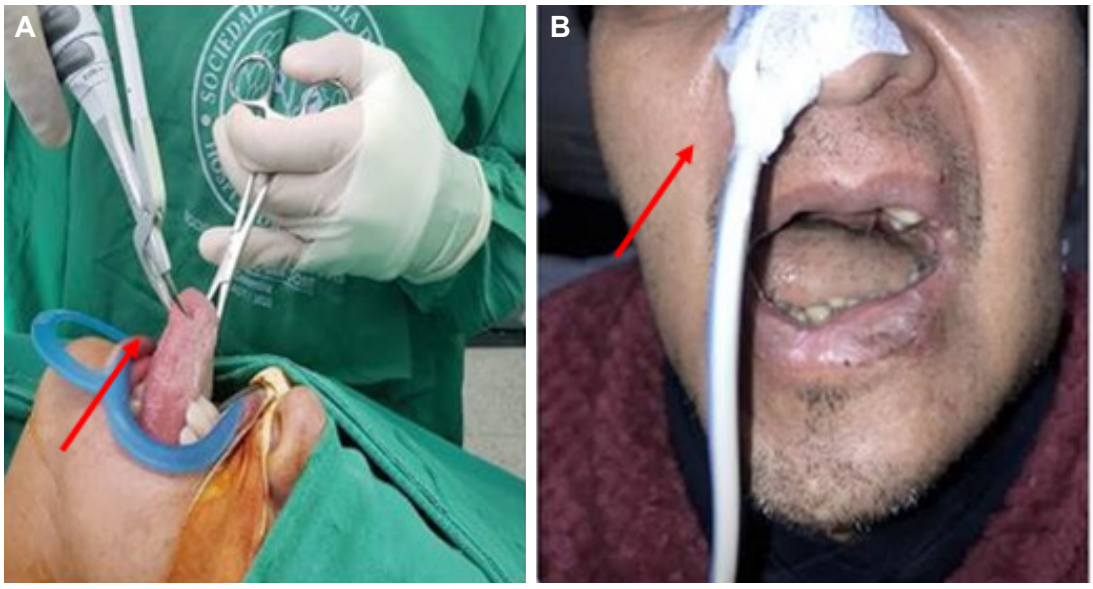

Figura 3. A. Hemiglosectomía izquierda realizada con energía ultrasónica con márgenes mayores de un cm. **B.** Primer día postoperatorio, donde se observa el colgajo vital, además de la sonda nasogástrica para iniciar la nutrición enteral.

Fuente: Fotografías tomadas por los autores.

con la ingesta de alimentos y al hablar. Al examen físico se encontró una lesión leucoplásica, ulcerada, con eritema perilesional, sin sangrado activo, sin paso de la línea media y sin presencia de adenopatías palpables a nivel cervical. La biopsia confirmó un carcinoma escamocelular infiltrante, queratinizante, moderadamente diferenciado (DOI: 4 mm). En los estudios imagenológicos (tomografía computarizada y ecografía de cuello) no había adenopatías en estaciones ganglionares cervicales (Ia, Ib, II, III, IV y V), por lo que se clasificó como cT1N0M0, Estadio I, con indicación de cirugía.

A los dos meses de la valoración inicial se realizó una hemiglosectomía izquierda más vaciamiento ganglionar cervical ipsilateral supra omohioideo y reconstrucción con colgajo pediculado submentoniano. En la cirugía se identificó una lesión tumoral de 3 x 2 cm, sin adenopatías sospechosas en estaciones ganglionares supra omohioideas. Fue valorado en consulta externa a los doce días, con adecuada tolerancia a la vía oral, comunicación oral entendible y heridas quirúrgicas sin signos de infección local (Figura 4). La patología reportó un carcinoma escamocelular de lengua pT1N0M0, Estadio I, márgenes negativos (resección R0), sin indicación de adyuvancia. Seguimiento clínico ambulatorio con intervalos de tres meses, con adecuada evolución.

Caso clínico 2

Paciente masculino en la quinta década de la vida, con infección por virus de inmunodeficiencia humana (VIH) en manejo antirretroviral, sin otros antecedentes quirúrgicos, familiares, genéticos, alérgicos, ni sociales (alcohol ni fumador), quien consultó por un cuadro clínico de dos años de evolución de presencia de lesión en hemilengua izquierda, asociada a dolor, sin sangrado. En el examen físico se apreció una lesión que no pasaba la línea media, sin presencia de adenopatías cervicales. La biopsia informó un carcinoma escamocelular de célula grande, infiltrante y queratinizante, moderadamente diferenciado, grado II (DOI: 7 mm). En los estudios imagenológicos se encontraron adenopatías en estaciones ganglionares II y III ipsilaterales, con lo que se clasificó como cT2N0M0, estadio II, con indicación de cirugía.



Figura 4. Evaluación a los dos meses de seguimiento, con el colgajo integrado.
Fuente: Imágenes tomadas por los autores.

Al mes de la valoración inicial se realizó una hemiglosectomía izquierda más vaciamiento ganglionar cervical ipsilateral supra omohioideo y reconstrucción con colgajo pediculado submentoniano. Durante la cirugía se halló una lesión de 2,5 x 1,3 cm, con extensión hacia el piso de la boca ipsilateral, sin comprometer el periostio del cuerpo de la mandíbula. Al quinto día del postoperatorio presentó dehiscencia de la parte anterior del colgajo (complicación Grado IIIB de la clasificación de Clavien-Dindo) [12], que fue corregida con puntos de avance del colgajo bajo anestesia general (Figura 5). El reporte de patología evidenció un carcinoma escamocelular de lengua pT2N0M0, estadio II, márgenes negativos (resección R0), con factores de alto riesgo (invasión linfática y perineural), por lo que se indicó adyuvancia con radioterapia (IMRT dosis total: 66 Gy en 33 fracciones de 2 Gy), sin complicaciones locales posteriores.



Figura 5. Quinto día postoperatorio. Se presentó dehiscencia del borde anterior del colgajo. Complicación grado IIIB de la clasificación Clavien-Dindo.
Fuente: Imagen tomada por los autores.

Caso clínico 3

Paciente masculino en la quinta década de la vida, con antecedente de hipertensión arterial en manejo farmacológico, sin antecedentes quirúrgicos,

familiares, genéticos, alérgicos, ni sociales (alcohol ni fumador), quien consultó por un cuadro clínico de dos años de evolución consistente en presencia de lesión en hemilengua derecha, sin sangrado, con dolor intermitente que se agudizaba con la masticación. Al examen físico no tenía compromiso de la línea media ni adenopatías cervicales. La biopsia informó un carcinoma escamocelular de célula grande, moderadamente diferenciado, queratinizante (DOI: 8 mm). Los estudios imagenológicos (tomografía computarizada y ecografía de cuello) mostraron una adenopatía sospechosa en estación IIB ipsilateral subcentimétrica, sin evidencia de adenopatías en estaciones Ia y Ib, con lo que se clasificó como cT2N1M0, estadio III, con indicación de cirugía.

Al mes de la valoración inicial se llevó a hemiglosectomía derecha más vaciamiento ganglionar cervical ipsilateral supra omohioideo y reconstrucción con colgajo pediculado submentoniano. En la cirugía se describió una lesión de 2 x 2 cm y una adenopatía de un cm en estación ganglionar IIB ipsilateral, sin infiltración de tejidos adyacentes. El reporte de patología que evidenció un carcinoma escamocelular de lengua pT2N1M0, estadio III, márgenes negativos (resección R0), con factores de alto riesgo (invasión vascular presente y compromiso de 1/6 ganglios, sin extensión extranodal), con lo que se indicó adyuvancia con radioterapia (IMRT dosis total: 66 Gy en 33 fracciones de 2 Gy), sin complicaciones locales. A los doce meses del postoperatorio, el paciente se comunica adecuadamente, tolera la vía oral y no ha tenido signos de recaída locorregional (Figura 6).



Figura 6. Día 20 postoperatorio donde se aprecia el colgajo integrado.

Fuente: Imagen tomada por los autores.

Resultados

Se operaron tres pacientes con diagnóstico de cáncer escamocelular de cavidad oral en un período de 12 meses. El tiempo quirúrgico promedio fue de 90 minutos. En todos los pacientes se realizó vaciamiento ganglionar supra omohioideo indicado por DOI > 4 mm. La resección en todos los casos fue R0.

En todos los pacientes se inició nutrición enteral temprana, al primer día del postoperatorio, a través de la sonda nasogástrica colocada durante la cirugía. En el posoperatorio se adicionó incentivo respiratorio, el manejo analgésico tuvo el objetivo de mantener la escala de dolor menor de 2 y la profilaxis antitrombótica se realizó con heparina de bajo peso molecular. La estancia hospitalaria fue de ocho días. Al egreso se retiró la sonda nasogástrica, el dren activo y se dio recomendación de higiene de cavidad bucal (uso de clorhexidina como enjuague bucal 3 veces al día).

Uno de los pacientes presentó dehiscencia temprana de la parte anterior del colgajo, que se corrigió quirúrgicamente (complicación grado IIIb de Clavien-Dindo), pero en ningún caso hubo pérdida del colgajo. Se propuso manejo adyuvante con radioterapia en dos de los pacientes al identificar factores de alto riesgo, siguiendo las recomendaciones de la *National Comprehensive Cancer Network* (NCCN), sin complicaciones locales [13]. El seguimiento clínico ha sido mayor de seis meses y ninguno de los pacientes tiene signos de recaída locorregional ni a distancia, con supervivencia libre de enfermedad en ese lapso.

Desde el punto de vista de los pacientes, su opinión referente al procedimiento quirúrgico fue

muy favorable al considerar que su recuperación fue rápida, con buen manejo del dolor y pronta incorporación a su ámbito laboral; manifestaron no tener impacto negativo en su calidad de vida. En general, fue una cirugía funcional y estética, que no impidió la rápida incorporación a sus actividades cotidianas.

Discusión

Las técnicas de reconstrucción microvascular utilizadas con mayor frecuencia posterior a la realización de una hemiglosectomía son los colgajos libres de radial (58 %), recto abdominal (29 %) o muslo anterolateral (12 %) [1,4] . Estas técnicas requieren de tiempos quirúrgicos prolongados y de una estancia hospitalaria más larga, que suponen costos de atención elevados. La técnica reconstructiva con colgajo pediculado submentoniano es una alternativa razonable, que está indicada principalmente en pacientes con comorbilidades importantes, mal estado nutricional u otra condición clínica que pueda predisponer a complicaciones adicionales [5].

Ninguno de nuestros pacientes tenía comorbilidades importantes que contraindicaran el colgajo pediculado ni el colgajo libre. Las contraindicaciones absolutas para la realización de este colgajo son la presencia de compromiso tumoral del músculo milohioideo y la presencia de adenomegalias en estaciones ganglionares IA y IB con extensión extranodal [4,5], por eso, nuestros tres pacientes fueron candidatos a la realización de este procedimiento quirúrgico.

Este colgajo fue descrito en el año 1993 por Martin D, et al. [8], y ha sufrido modificaciones frente a las estructuras que lo conforman, sin alterar el principio funcional, ni el pedículo vascular planteado inicialmente. Se ha usado en el cubrimiento de estructuras de tercio medio y tercio inferior de la cara, así como en la cavidad oral, con excelentes resultados funcionales y menor morbilidad cuando se compara con el colgajo libre [1,3,6,9].

La técnica quirúrgica utilizada en nuestros pacientes tuvo en cuenta las modificaciones descritas de la técnica original (conservación del pedículo junto con el músculo milohioideo y el vientre anterior del músculo digástrico para garantizar una suplencia sanguínea y de barrera de protección del pedículo vascular), que han mostrado tener impacto en dar estabilidad al colgajo y disminuir la congestión vascular [4,6,14]. Estas consideraciones aportan un alto nivel de consistencia y fiabilidad, que garantizan la viabilidad y vitalidad del colgajo [15,16] .

En comparación con otros estudios, encontramos resultados favorables similares en términos de rehabilitación (funciones deglutorias y de fonación), sin comprometer el pronóstico oncológico [4]. Frente al colgajo libre, ambos mantienen una adecuada funcionalidad del habla y la deglución. Nuestros pacientes iniciaron con la función deglutoria a los ocho días, y hasta la fecha ninguno ha tenido recaída locorregional.

Los colgajos pediculados muestran beneficios como la disminución de la morbilidad, puesto que el paciente no está expuesto a complicaciones como la disfunción e infección de la zona donante, menor tiempo de estancia hospitalaria y disminución marcada del tiempo quirúrgico [4]. Otras complicaciones descritas son la necrosis del colgajo, el daño residual del nervio hipogloso, las fístulas orocutáneas, la atrofia muscular o fibrosis, tanto del colgajo como de la región cervical que limitan la rotación o extensión del cuello [4,17,18]. La única complicación que tuvimos fue la dehiscencia parcial del borde anterior en uno de los pacientes (Grado IIIb según la clasificación de Clavien-Dindo).

Nuestra experiencia con la realización de este procedimiento permite mostrar la evolución favorable de los pacientes, con resultados prometedores, incluidos la disminución de la estancia hospitalaria, la disminución del tiempo quirúrgico, el no requerimiento de gastrostomía, el inicio de nutrición enteral temprana, las complicaciones no graves, la comunicación verbal adecuada y la incorporación rápida a la vida cotidiana, sin comprometer el control oncológico de la enfermedad (márgenes de resección negativos).

Conclusiones

El colgajo submentoniano es una herramienta confiable y adecuada para la reconstrucción de

defectos que resultan tras resecciones oncológicas de cavidad oral, sin embargo, es necesario que no se evidencie compromiso de las estaciones ganglionares Ia y Ib del cuello, sin signos imagenológicos de extensión extranodal. Debe indicarse, sin comprometer la garantía de realizar resecciones con márgenes negativos. Tiene menor tasa de complicaciones en comparación con procedimientos que requieren técnica microvascular, dándole una ventaja en términos de costo-efectividad por su menor estancia hospitalaria, menor tiempo quirúrgico, menor morbilidad, no requerimiento de gastrostomía, con una incorporación más rápida a su vida cotidiana.

Cumplimiento de normas éticas

Consentimiento informado: El estudio siguió las directrices de la Resolución 008430 de 1993 del Ministerio de Salud de Colombia. Se obtuvo el consentimiento informado por escrito de los pacientes durante el seguimiento para la publicación de este informe de casos y las imágenes adjuntas.

Conflictos de interés: Los autores manifestaron no tener ningún tipo de conflicto de interés.

Uso de Inteligencia Artificial: Los autores manifestaron que no utilizaron sistemas de inteligencia artificial para la realización de este artículo.

Fuentes de financiación: El trabajo no requirió ningún tipo de financiación externa.

Contribución de los autores:

- Concepción y diseño del estudio: Rogers Leonardo Baquero-García, Laura María Riveros-Loaiza.
- Adquisición de los datos: Camila Alejandra Castro-Leal.
- Análisis e interpretación de datos: Camila Alejandra Castro-Leal, Laura María Riveros-Loaiza.
- Redacción del manuscrito: Rogers Leonardo Baquero-García.
- Revisión crítica: Juan de Francisco-Zambrano.

Referencias

1. Zenga J, Emerick KS, Deschler DG. Submental island flap: A technical update. Ann Otol Rhinol Laryngol. 2019;128:1177-81. https://doi.org/10.1177/0003489419862582
2. Sittitrai P, Reunmakkaew D, Srivanitchapoom C. Submental island flap versus radial forearm free flap for oral tongue reconstruction: A comparison of complications and functional outcomes. J Laryngol Otol. 2019;133:413-8. https://doi.org/10.1017/S0022215119000744
3. Mutlu ÖÖ, Yasak T, Egemen O, Kayadibi T, Tasasiz K. The use of submental artery perforator island flap without including digastric muscle in the reconstruction of lower face and intraoral defects. J Craniofac Surg. 2016;27:e406-e409. https://doi.org/10.1097/SCS.0000000000002675
4. Brown JS, Rogers SN, Lowe D. A comparison of tongue and soft palate squamous cell carcinoma treated by primary surgery in terms of survival and quality of life outcomes. Int J Oral Maxillofac Surg. 2006;35:208-14. https://doi.org/10.1016/j.ijom.2005.09.005
5. Kramer FJ, Böhrnsen F, Moser N, Schliephake H. The submental island flap for the treatment of intraoral tumor-related defects: No effect on recurrence rates. Oral Oncol. 2015;51:668-73. https://doi.org/10.1016/j.oraloncology.2015.03.011
6. Rahpeyma A, Khajehahmadi S. Submental artery island flap in intraoral reconstruction: A review. J Cranio-Maxillofac Surg. 2014;42:983-9. https://doi.org/10.1016/j.jcms.2014.01.020
7. Agha RA, Borrelli MR, Farwana R, Koshy K, Fowler AJ, Orgill DP; for the PROCESS Group. The PROCESS 2018 statement: Updating Consensus Preferred Reporting Of CasE Series in Surgery (PROCESS) guidelines. Int J Surg. 2018;60:279-82. https://doi.org/10.1016/j.ijsu.2018.10.031
8. Amin MB, Greene FL, Edge SB, Compton CC, Gershenwald JE, Brookland RK, et al. The Eighth Edition AJCC Cancer Staging Manual: Continuing to build a bridge from a population-based to a more «personalized» approach to cancer staging. CA Cancer J Clin. 2017;67:93-9. https://doi.org/10.3322/caac.21388
9. Zanoni DK, Patel SG, Shah JP. Changes in the 8th edition of the American Joint Committee on Cancer (AJCC) staging of head and neck cancer: Rationale and implications. Curr Oncol Rep. 2019;21:52. https://doi.org/10.1007/s11912-019-0799-x
10. Martin D, Pascal JF, Baudet J, Mondie JM, Farhat JB, Athoum A, et al. The submental island flap: A new donor site. Anatomy and clinical applications as a free or pedicled flap. Plast Reconstr Surg. 1993;92:867-73.
11. Ferrari S, Copelli C, Bianchi B, Magri AS, Ferri A, Varazzani A, et al. The submental island flap: Pedicle elongation and indications in head and neck reconstruction. J Cranio-Maxillofac Surg. 2014;42:1005-9. https://doi.org/10.1016/j.jcms.2014.01.025

12. Dindo D, Demartines N, Clavien PA. Classification of surgical complications: A new proposal with evaluation in a cohort of 6336 patients and results of a survey. Ann Surg. 2004;240:205-13. https://doi.org/10.1097/01.sla.0000133083.54934.ae

13. National Comprehensive Cancer Network. Head and Neck Cancers (version 3.2021). 2021. Disponible en: https://www.nccn.org

14. Mendieta-Espinosa M, Palacios-Juárez J, Siu-Bermúdez A, Fernández-Riera R. Colgajo submentoniano: Aplicaciones clínicas y variantes en su diseño. Cir Plástica Ibero-Latinoam. 2019;45:395-404. https://dx.doi.org/10.4321/s0376-78922019000400009

15. Moreno-Giraldo KF. Diagnóstico y tratamiento quirúrgico del carcinoma de lengua en el Servicio de Cirugía de Cabeza, Cuello y Maxilofacial del Hospital Nacional Guillermo Almenara Irigoyen (2000-2005). Tesis de grado Unidad de Posgrado. Lima, Perú: Universidad Nacional Mayor de San Marcos; 2007.

16. Torres-Guerrero A, Silva-Lemus HC. Glosectomia parcial más vaciamiento de niveles cervicales I, II, III en el manejo del cáncer de lengua móvil. Acta Otorrinolaringol Cir Cabeza Cuello. 2015;43:50-6. https://doi.org/10.37076/acorl.v43i1.16

17. Ji YB, Cho YH, Song CM, Kim YH, Kim JT, Ahn HC, et al. Long-term functional outcomes after resection of tongue cancer: determining the optimal reconstruction method. Eur Arch Oto-Rhino-Laryngol. 2017;274:3751-6. https://doi.org/10.1007/s00405-017-4683-8

18. Alonso-Salja LA. Reconstrucción microquirúrgica de la lengua en pacientes con neoplasias malignas en estadios III y IV. 2013. Trabajo de grado Especialidad en Cirugía plástica. Repositorio Universidad Nacional de Colombia. Fecha de consulta: 25 de diciembre de 2024. Disponible en: https://repositorio.unal.edu.co/handle/unal/20888