Rev Colomb Cir. 2025;40:1105-13
https://doi.org/10.30944/20117582.2865

ARTÍCULO ORIGINAL

Neoplasias mucinosas apendiculares: Nuestra experiencia en los últimos 11 años

Appendicular mucinous neoplasms: Our experience over the last 11 years

Nayi Xiomara Duque-Álvarez, MD[1], María Marco-Gómez, MD[1], Víctor Menor-Vila, MD[2], José Manuel Ramia-Ángel, MD[3], Silvia Carbonell-Morote, MD[3]

1 Programa de Especialización en Cirugía General y del Aparato Digestivo, Universidad Miguel Hernández (UMH) de Elche, Hospital General Universitario de Alicante Dr. Balmis, Alicante, España.
2 Programa de Especialización en Anatomía Patológica, Universidad Miguel Hernández (UMH) de Elche, Hospital General Universitario de Alicante Dr. Balmis, Alicante, España.
3 Servicio de Cirugía General y del Aparato Digestivo, Hospital General Universitario de Alicante Dr. Balmis, Alicante, España.

Resumen

Introducción. Los tumores primarios apendiculares son infrecuentes, con una incidencia de 1 por 100.000 habitantes. Las neoplasias mucinosas apendiculares (NMA) representan un tercio de los tumores epiteliales apendiculares; afectan más a mujeres en la sexta década de vida. Según el Grupo Internacional de Oncología Peritoneal Superficial (PSOGI), se clasifican en lesiones de bajo y alto grado, adenomas y adenocarcinomas. La apendicectomía es suficiente para las lesiones confinadas de bajo grado, mientras que las de alto grado o con extensión requieren hemicolectomía derecha.

Métodos. Estudio retrospectivo y descriptivo de los pacientes con NMA intervenidos en el Hospital General Universitario de Alicante Dr. Balmis, Alicante, España, entre 2013 y 2024.

Resultados. Entre 6352 apendicectomías se identificaron 26 casos de NMA (incidencia de 0,4 %), la mayoría mujeres (65 %), con una mediana de edad de 64 años. La principal presentación fue dolor abdominal (58 %) y mucocele apendicular en la tomografía (36 %). El procedimiento más frecuente fue la apendicectomía (50 %), seguido de hemicolectomía derecha (30 %). El 74 % no presentó complicaciones, pero el 31 % requirió reintervenciones. La mediana de seguimiento fue de 55 meses (RIQ 21-71); la supervivencia desde la cirugía fue de 116 meses (RIQ 101-131) y la supervivencia libre de enfermedad de 125 meses (RIQ 115-135).

Conclusiones. El tratamiento de las NMA exige un enfoque multidisciplinario, siendo necesario un seguimiento a largo plazo para optimizar los resultados clínicos. Es esencial que el manejo de los pacientes con NMA sea asumido por equipos especializados, especialmente aquellos casos con compromiso peritoneal.

Palabras clave: neoplasias del apéndice; neoplasias quísticas, mucinosas y serosas; neoplasias peritoneales; diagnóstico por imagen; apendicectomía; análisis de supervivencia; pronóstico.

Fecha de recibido: 14/03/2025 - Fecha de aceptación: 14/05/2025 - Publicación en línea: 26/08/2025
Correspondencia: Nayi Xiomara Duque-Álvarez, C/ Deportista Benjamín Rodríguez 13, Segundo derecho, Alicante 03006, España. Teléfono: +34 685667629. Dirección electrónica: nxiomara060@gmail.com
Citar como: Duque-Álvarez NX, Marco-Gómez M, Menor-Vila V, Ramia-Ángel JM, Carbonell-Morote S. Neoplasias mucinosas apendiculares: Nuestra experiencia en los últimos 11 años. Rev Colomb Cir. 2025;40:1105-13.
https://doi.org/10.30944/20117582.2865

Este es un artículo de acceso abierto bajo una Licencia Creative Commons - BY-NC-ND https://creativecommons.org/licenses/by-nc-nd/4.0/deed.es

Abstract

Introduction. Primary appendiceal tumors are uncommon, with an incidence of 1 per 100,000 population. Appendiceal mucinous neoplasms (AMN) represent one-third of appendiceal epithelial tumors; they affect more women in their sixth decade of life. According to the Peritoneal Surface Oncology Group International (PSOGI), they are classified as low- and high-grade lesions, adenomas, and adenocarcinomas. Appendectomy is sufficient for confined low-grade lesions, while high-grade or extensive lesions require right hemicolectomy.

Methods. Retrospective and descriptive study of patients with AMN operated on at the Hospital General Universitario of Alicante Dr. Balmis, Alicante, Spain, between 2013 and 2024.

Results. Among 6352 appendectomies, 26 cases of ANM were identified (incidence 0.4%), the majority in women (65%), with a median age of 64 years. The main presentation was abdominal pain (58%) and appendiceal mucocele on CT (36%). The most common procedure was appendectomy (50%), followed by right hemicolectomy (30%). Seventy-four percent of cases were complication-free, but 31% required reintervention. The median follow-up was 55 months (IQR 21–71); survival from surgery was 116 months (IQR 101–131); and disease-free survival was 125 months (IQR 115–135).

Conclusions. Treatment of AMN requires a multidisciplinary approach, and long-term follow-up is essential to optimize clinical outcomes. It is essential that patients with AMN be managed by specialized teams, especially those with peritoneal involvement.

Keywords: appendiceal neoplasms; cystic, mucinous, and serous neoplasms; peritoneal neoplasms; diagnostic imaging; appendectomy; survival analysis; prognosis.

Introducción

Los tumores primarios apendiculares son una patología poco común, con una incidencia de alrededor de un caso por cada 100.000 habitantes. El tipo histológico del tumor es crucial, ya que determina tanto el manejo clínico como el pronóstico de la enfermedad [1,2]. Las neoplasias mucinosas apendiculares (NMA) constituyen un tercio del total de los tumores epiteliales apendiculares [3]. Estos tumores se caracterizan por presentar contenido mucinoso en más del 50 % de la lesión. Afectan principalmente a mujeres, en la sexta década de la vida, con una relación de 4:1 respecto a los hombres [1, 2].

A lo largo del tiempo, la clasificación de las NMA ha ido cambiando. En 2006, Misdraji J, et al. [4], introdujeron el término de neoplasia apendicular de bajo grado, para describir las lesiones con atipia de bajo grado, y adenocarcinoma mucinoso, para aquellas neoplasias con atipias de alto grado y características infiltrativas. En 2016, el Grupo Internacional de Oncología Peritoneal Superficial (PSOGI) [5] propuso una clasificación más detallada, que es la que se utiliza actualmente, dividiéndolas en lesiones mucinosas apendiculares de bajo grado (que representan el 70 % de los casos), neoplasias mucinosas de alto grado, pólipo serrado, adenoma, adenocarcinoma y adenocarcinoma pobremente diferenciado con células en anillo de sello [6].

La importancia de las NMA radica en su potencial maligno, sobre todo en los casos con bordes positivos, ruptura de la pieza quirúrgica, presencia de mucina o células malignas fuera del apéndice [1,2,5,6].

Generalmente son diagnosticados de forma incidental en el contexto de una apendicitis aguda, donde representan el 1-2 % de los casos, o durante el estudio de otra patología [6]. Clínicamente, pueden ser asintomáticas o presentar síntomas inespecíficos como dolor abdominal, fatiga, pérdida de peso y saciedad precoz. El examen físico puede ser anodino o presentar una masa pélvica o signos de oclusión intestinal [7]. Los marcadores tumorales (CA 125, CA 19-9 y CEA) son una herramienta útil para establecer el pronóstico y también en el seguimiento, por eso es recomendable obtenerlos

en el preoperatorio, ya que su elevación puede sugerir la necesidad de quimioterapia neoadyuvante [6,7].

Con respecto a las imágenes diagnósticas, la ecografía suele ser la primera que se realiza y permite observar hallazgos sugestivos de NMA, que recuerdan a "capas de cebolla" y un diámetro superior a los 15 mm. Sin embargo, la tomografía computarizada (TC) es la prueba diagnóstica de referencia, donde se visualizan las lesiones quísticas con calcificaciones en la pared [6]. La resonancia magnética nuclear (RMN) ha demostrado ser superior en la detección de enfermedad peritoneal [7]. Además, está indicada la realización de colonoscopia porque los pacientes con NMA presentan una tasa de carcinoma colorrectal sincrónico y metacrónico del 13 al 42 % [1,7].

Las NMA representan un grupo heterogéneo de tumores apendiculares por lo que la indicación quirúrgica varía. El manejo depende de la extensión de la enfermedad y del grado histológico de la lesión. En los casos en que el tumor se limita al apéndice, sin compromiso de la base apendicular y con un grado histológico bajo, la apendicectomía es suficiente. En 2017, González-Moreno S & Sugarbaker PH [8] describieron una nueva técnica, consistente en la resección del mesoapéndice desde el origen de la arteria apendicular, el borde antimesentérico del ligamento de Treves y la base del apéndice, pudiendo incluir el ciego, como una intervención efectiva para controlar la enfermedad, sin necesidad de cirugías más radicales. Sin embargo, si la lesión supera los márgenes del apéndice o tiene un alto grado histológico, está indicada la hemicolectomía derecha. Para aquellos pacientes con afectación peritoneal, la combinación de cirugía citorreductora y quimioterapia intraperitoneal hipertérmica (HIPEC) es la alternativa de elección, ya que ha demostrado mejorar la supervivencia a 5 años de un 0 % a un 65 % [3,6].

Dado su potencial para desarrollar complicaciones graves y la necesidad de HIPEC en algunos casos, es fundamental que su manejo sea llevado a cabo por unidades especializadas en carcinomatosis peritoneal, donde un equipo multidisciplinario con experiencia pueda garantizar un tratamiento quirúrgico adecuado y oportuno, optimizando los resultados, reduciendo el riesgo de recurrencia y aumentando la supervivencia de estos pacientes. El objetivo de este artículo fue presentar nuestra experiencia en el manejo de los pacientes con NMA durante los últimos 11 años en el Servicio de Cirugía General y del Aparato Digestivo del Hospital General Universitario de Alicante Dr. Balmis, en Alicante, España.

Métodos

Tipo de estudio y población

Se realizó un estudio observacional descriptivo y retrospectivo de los pacientes intervenidos desde diciembre de 2013 hasta septiembre de 2024 en el Hospital General Universitario de Alicante Dr. Balmis, en España, que fueron identificados con NMA por el servicio de Anatomía Patológica de nuestra institución en el periodo establecido. Se excluyeron los pacientes sin confirmación anatomopatológica de NMA, con datos relevantes incompletos en la historia clínica o con pérdida del seguimiento.

Variables

Se incluyeron como variables preoperatorias, los datos demográficos (edad, antecedentes patológicos), de presentación clínica (clasificación ASA, índice de Charlson) y diagnóstico de la patología (analítica sanguínea, imágenes diagnósticas y marcadores tumorales); las variables intraoperatorias de la primera y la segunda intervención, según fuera necesaria (fecha de intervención, electiva/urgente, abordaje, técnica, hallazgos intraoperatorios, tiempo quirúrgico, índice de carcinomatosis peritoneal); las variables postoperatorias (estancia hospitalaria, complicaciones según Clavien-Dindo, infección de la herida, sangrado, dehiscencia de la sutura, reintervención quirúrgica, reingreso, diagnóstico posquirúrgico según el informe anatomopatológico, grado histológico, estadio tumoral, ganglios aislados y ganglios positivos) y los datos del seguimiento (fecha de última revisión, recidiva, tipo de recidiva y exitus).

Análisis estadístico

Los datos cualitativos se expresaron como frecuencia y porcentaje, mientras los datos cuantitativos fueron expresados como mediana y rango intercuartílico (RIQ). Para el análisis de supervivencia se construyó una curva de Kaplan-Meier. El análisis estadístico se realizó con el programa estadístico SPSS (IBM Corp., SPSS Statistics: Armonk, Estados Unidos) versión 25.

Resultados

En el período de estudio se realizaron 6352 apendicectomías, 26 de las cuales fueron diagnosticadas con NMA, lo que corresponde a una incidencia de 0,4 %. La mediana de edad fue de 64 años (RIQ 52-70) y el 65 % eran mujeres (Tabla 1). Según la clasificación ASA (*American Society of Anesthesiologists*), la mayoría estaban en ASA II (58 %) y el 81 % tuvo un índice de Charlson mayor a 3 puntos. La clínica predominante fue el dolor abdominal, presente en el 58 % de los pacientes. La analítica prequirúrgica presentó leucocitosis en el 27 % y elevación de PCR en el 46 % de los casos; CA 19-9 y CEA estaban elevados en el 27 %. La TC se realizó en el 77 % de los enfermos y la ecografía en el 23 %. El principal hallazgo fue mucocele apendicular (36 %), seguido por apendicitis aguda, plastrón apendicular y masa pélvica indeterminada (15 % cada uno).

Con respecto a la intervención quirúrgica inicial (Tabla 2), se realizó de manera electiva en el 65 %, practicándose por vía laparoscópica en el 54 % de los pacientes. El procedimiento más realizado fue la apendicectomía (50 %), seguido de hemicolectomía derecha (30 %). El hallazgo intraoperatorio más frecuente fue el mucocele (27 %), pero en 15 % se describieron carcinomatosis o apendicitis aguda. El tiempo quirúrgico tuvo una mediana de 87 minutos (RIQ 57-150). No se presentaron complicaciones intraoperatorias y la estancia hospitalaria fue de 3 días.

El 74 % de los pacientes no presentó complicaciones; la complicación temprana más frecuente fue la infección de la herida quirúrgica, en el 4 %. Entre las complicaciones tardías (después de 30 días de la cirugía), se observó reingreso del 15 % y reintervención en el 8 %. En la anatomía patológica el diagnóstico más frecuente fue la NMA de bajo grado (77 %), seguida de adenocarcinoma mucinoso (23 %), por lo que el 31 % requirió una segunda reintervención, de los cuales, al 62 % se le realizó hemicolectomía derecha. En la anatomía patológica de esta segunda intervención, el 37 % no tuvo hallazgos patológicos.

En el seguimiento a largo plazo, el 8 % requirió adyuvancia y el 8 % presentó recidiva

Tabla 1. Características de los pacientes intervenidos por neoplasias mucinosas apendiculares (NMA) (n=26)

Variables	Frecuencia (%)
Edad, mediana, (RIQ)	64 (52 - 70)
Sexo	
Mujer	17 (65 %)
Hombre	9 (35 %)
Clasificación ASA (*American Society of Anesthesiologists*)	
1	6 (23 %)
2	15 (58 %)
3	5 (19 %)
4	0 (0 %)
Índice de Charlson	
1	1 (4 %)
2	4 (15 %)
3	21 (81 %)
Dolor abdominal	15 (58 %)
Masa abdominal palpable	2 (8 %)
Leucocitosis	7 (27 %)
PCR elevada (n=20)	12 (46 %)
CA 19-9 (n=22)	7 (27 %)
CEA elevado (n=24)	7 (27 %)
Imágenes diagnósticas	
Ecografía	6 (23 %)
Tomografía computarizada	20 (77 %)
Hallazgos en imagen diagnóstica	
Apendicitis aguda	4 (15 %)
Plastrón apendicular	4 (15 %)
Tumor mucinoso	3 (11 %)
Mucocele apendicular	9 (36 %)
Neoplasia de colon ascendente	1 (4 %)
Carcinomatosis peritoneal	1 (4 %)
Masa pélvica indeterminada	4 (15 %)

Fuente: Elaborada por los autores.

Tabla 2. Intervención realizada a los pacientes con neoplasias mucinosas apendiculares (NMA) y sus desenlaces (n=26)

Variables	Frecuencia (%)
Primera Intervención quirúrgica	
Urgente	9 (35 %)
Electiva	17 (65 %)
Abordaje quirúrgico de primera intervención	
Laparoscopia	14 (54 %)
Laparotomía	12 (46 %)
Tipo de intervención en primera cirugía	
Apendicectomía	13 (50 %)
Cecectomía	1 (4 %)
Hemicolectomía derecha	8 (30 %)
Hemicolectomía derecha + resección de implante	1 (4 %)
Laparoscopia de estadiaje	1 (4 %)
Histerectomía + anexectomía + apendicectomía + omentectomía	1 (4 %)
Gastrectomía + apendicectomía + esplenectomía	1 (4 %)
Hallazgos intraoperatorios en la primera cirugía	
Plastrón apendicular	3 (11 %)
Mucocele	7 (27 %)
Pseudomixoma peritoneal	4 (15 %)
Apendicitis aguda	4 (15 %)
Apéndice normal	1 (4 %)
Tumor del estroma gastrointestinal (GIST)	1 (4 %)
Tumoración en apéndice	1 (4 %)
Mucocele + tumoración en ciego	1 (4 %)
Lesión quística apendicular	1 (4 %)
Neoplasia de colon derecho	1 (4 %)
Carcinomatosis peritoneal	1 (4 %)
Masa ovárica + carcinomatosis peritoneal	1 (4 %)
Duración de primera intervención (minutos), mediana (RIQ)	87 (57 - 150)
Estancia hospitalaria en la primera cirugía (días), mediana (RIQ)	3 (1 - 5)
Complicación según clasificación de Clavien-Dindo	
0	19 (74 %)
I	3 (11 %)
II	3 (11 %)
IIIa	0 (0 %)
IIIb	1 (4 %)
>IVa	0 (0 %)
Anatomía patológica de la primera cirugía	
NMA no adenocarcinoma	20 (77 %)
Adenocarcinoma mucinoso	5 (19 %)
Adenocarcinoma mucinoso + carcinomatosis	1 (4 %)
Segunda intervención quirúrgica	
Si	8 (31 %)
No	18 (69 %)
Abordaje quirúrgico en la segunda intervención	
Laparoscopia	1 (4 %)
Laparotomía	7 (28 %)
Técnica quirúrgica en la segunda intervención	
Hemicolectomía derecha	5 (20 %)
Hemicolectomía derecha + citorreducción	1 (4 %)
Hemicolectomía derecha + citorreducción + HIPEC	1 (4 %)
Citorreducción + HIPEC	1 (4 %)
Índice de carcinomatosis peritoneal (PCI) en la segunda intervención, mediana (RIQ)	15 (4 – 27)
Hallazgo de carcinomatosis en la segunda intervención	3 (12 %)
Mucina diseminada en la segunda intervención	2 (8 %)
HIPEC en la segunda intervención	2 (8 %)

Fuente: Elaborada por los autores.

(Tabla 3). Se observaron cuatro casos de exitus, de los cuales dos murieron por complicaciones secundarias a la carcinomatosis y los otros dos pacientes por infecciones no relacionadas con la NMA. La mediana de seguimiento fue de 55 meses (RIQ 21-71), la supervivencia desde la cirugía fue de 116 meses (RIQ 101-131) (Figura 1) y la supervivencia libre de enfermedad de 125 meses (RIQ 115-135) (Figura 2).

Discusión

Las NMA suelen aparecer en el seno de una apendicitis aguda o como hallazgo incidental durante una revisión abdominal por otro motivo. Por lo tanto, es importante tener claras las características que pueden sugerir la presencia de una NMA, como edad mayor de 40 años, cuadro subagudo o crónico y presencia de plastrón apendicular o imagen sugestiva de mucocele apendicular [2]. En este estudio la mediana de edad fue de 65 años, el principal hallazgo radiológico fue el mucocele apendicular y la intervención quirúrgica se realizó de manera programada en el 65 %.

El pronóstico de los pacientes depende del subtipo histológico, la invasión peritoneal y la intervención quirúrgica primaria. La apendicectomía es el procedimiento quirúrgico de elección en las NMA, y puede ser una herramienta diagnóstica así como el tratamiento definitivo, sin embargo, algunos pacientes van a requerir una ampliación de los márgenes quirúrgicos o tratamientos adicionales, como la cirugía citorreductora (CCR) o quimioterapia intraperitoneal hipertérmica (HIPEC) [3,8]. En esta serie, el 31 % de los pacientes requirió una segunda intervención quirúrgica para completar el tratamiento y el 8 % debutó con carcinomatosis peritoneal, por lo que en la segunda intervención se realizó una CCR al 12 % e HIPEC al 8 %.

La quimioterapia neoadyuvante ha mostrado aumentar la supervivencia en pacientes seleccionados, con enfermedad avanzada y tumores de alto grado, mientras la quimioterapia adyuvante o paliativa ha mostrado una baja tasa de respuesta [7,9]. En nuestro estudio, ningún paciente recibió terapia neoadyuvante y sólo dos pacientes recibieron adyuvancia, uno con diagnóstico inicial de adenocarcinoma mucinoso sin metástasis ni recidiva y el otro con carcinomatosis peritoneal, que falleció a los 46 meses de la intervención primaria.

El grado del tumor residual es un factor pronóstico clave en los pacientes con compromiso peritoneal. El tratamiento estándar consiste en la realización de CCR combinada con HIPEC. Para evaluar el grado de citorreducción, se emplea una escala donde la citorreducción completa (CC-0) se define como la ausencia de enfermedad visible tras la resección, mientras que CC-1 corresponde a la presencia de nódulos residuales de 0,25 cm o menos tras la cirugía. Ambas son consideradas como citorreducción completa [10].

Tabla 3. Seguimiento y sobrevida de los pacientes con neoplasias mucinosas apendiculares (NMA) (n=26)

Variables	Frecuencia (%)
Tiempo de seguimiento (meses), mediana (RIQ)	55 (23 - 71)
Adyuvancia	2 (8 %)
Recidiva	2 (8 %)
Tipo de recidiva	
Local	0 (0 %)
Regional	0 (0 %)
Diseminada	2 (8 %)
Tiempo hasta recidiva (meses), mediana (RIQ)	55 (21 - 71)
Exitus	4 (15 %)
Supervivencia desde la cirugía (meses), mediana (RIQ)	116 (101-131)
Supervivencia libre de enfermedad (meses), mediana (RIQ)	125 (115-135)

Fuente: Elaborada por los autores.

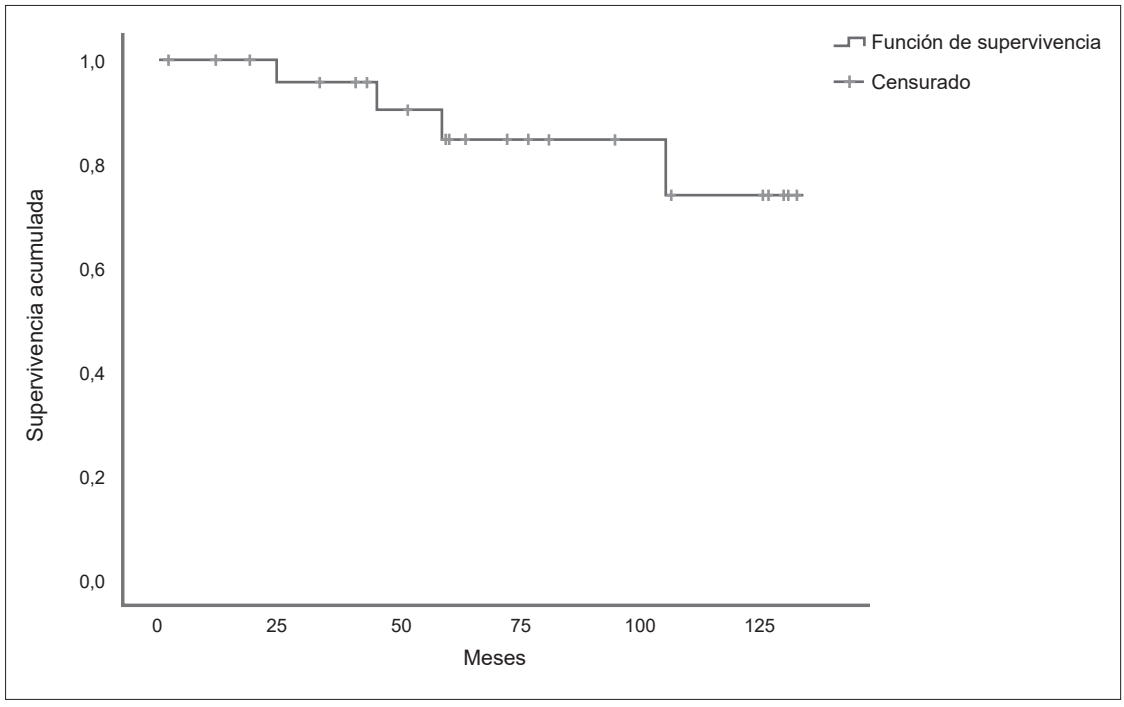

Figura 1. Supervivencia desde la primera cirugía
Fuente: Elaborada por los autores.

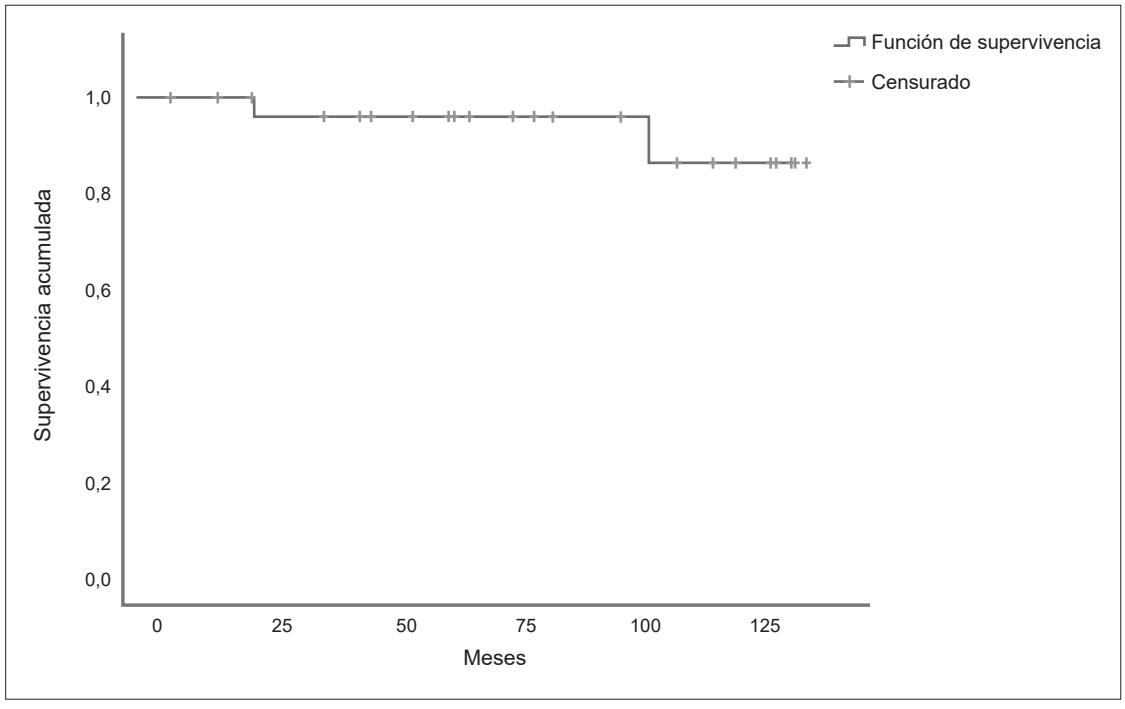

Figura 2. Supervivencia libre de enfermedad
Fuente: Elaborada por los autores.

Aunque no se ha establecido que estas intervenciones deban ser realizadas exclusivamente por unidades quirúrgicas especializadas, diversos estudios dirigidos por unidades de carcinomatosis peritoneal han demostrado mejores resultados en términos de morbilidad y supervivencia cuando estas unidades llevan a cabo los procedimientos. Un ejemplo de ello es el estudio publicado en el 2023 por Mercado M, et al. [11], que incluyó 545 pacientes y evaluó los resultados del CCR + HIPEC en términos de morbilidad y supervivencia, comparando los casos de resección R0 frente a R1. Las intervenciones fueron realizadas por una unidad de peritonectomía, lo cual se relacionó con los mejores resultados obtenidos.

En España, el Grupo Español de Cirugía Oncológica Peritoneal (GECOP) ha desempeñado un papel fundamental en la promoción y desarrollo de la CCR + HIPEC como tratamiento en pacientes con carcinomatosis peritoneal [12]. Su objetivo principal es garantizar que este procedimiento se realice de manera homogénea y segura en todo el país. Dado el riesgo de recurrencia y la posibilidad de carcinomatosis peritoneal, se recomienda un seguimiento estricto de al menos cinco años, que incluya estudios de imagen (TC) y monitorización de marcadores tumorales [1, 3].

Conclusiones

Aunque las neoplasias mucinosas apendiculares (NMA) son poco frecuentes, tienen una gran relevancia clínica debido a su potencial maligno. Su tratamiento exige un enfoque multidisciplinario, siendo fundamental una correcta clasificación histológica y un seguimiento a largo plazo para optimizar los resultados clínicos. Por ello, consideramos esencial que el manejo de los pacientes con NMA sea asumido por equipos especializados, especialmente aquellos casos con compromiso peritoneal.

Cumplimiento de normas éticas

Consentimiento informado: El estudio fue aprobado por el Comité de Ética para la Investigación con medicamentos del Departamento de Salud en España. En este estudio se siguieron los principios éticos de la Declaración de Helsinki. De acuerdo con las normas establecidas por la Resolución 008430 de 1993 del Ministerio de Salud de Colombia, se considera un estudio sin riesgo, por lo que no se requiere el diligenciamiento de consentimiento informado.

Conflictos de interés: Los autores declararon no tener conflictos de interés.

Uso de Inteligencia Artificial: Los autores declararon que en este estudio no se usaron tecnologías asistidas por Inteligencia Artificial.

Fuentes de financiación: Este estudio no recibió financiación externa.

Contribución de los autores:

- Diseño y concepción del estudio: Nayi Xiomara Duque-Álvarez, María Marco-Gómez, Víctor Menor-Vila.
- Adquisición de datos: Nayi Xiomara Duque-Álvarez,
- Análisis e interpretación de datos: Nayi Xiomara Duque-Álvarez, Silvia Carbonell-Morote.
- Redacción del manuscrito: Nayi Xiomara Duque-Álvarez, José Manuel Ramia.
- Revisión crítica: Nayi Xiomara Duque-Álvarez, José Manuel Ramia.

Referencias

1 García-Cabrera AM. Neoplasia apendiculares. Guía de actuación en los distintos escenarios de presentación. Cir Andal. 2023;34:378-81. https://doi.org/10.37351/2023343.10

2 Guerrero-Macías S, Briceño-Morales C, González F, Puerto AP, Burgos R, Millán-Matta C, et al. Neoplasias apendiculares incidentales. Rev Colomb Cir. 2022;37:298-304. https://doi.org/10.30944/20117582.1686

3 Gok M, Topal U, Akyüz M, Öz AB, Sozuer E, Deniz K. Long-term results of low grade appendiceal mucinous neoplasm (LAMN): A retrospective analysis of 24 patients. Arch Iran Med. 2021;24:615-21. https://doi.org/10.34172/aim.2021.87

4 Misdraji J, Yantiss RK, Graeme-Cook FM, Balis UJ, Young RH. Appendiceal mucinous neoplasms: A clinicopathologic analysis of 107 cases. Am J Surg Pathol. 2003;27:1089-103. https://doi.org/10.1097/00000478-200308000-00006

5 Carr NJ, Cecil TD, Mohamed F, Sobin LH, Sugarbaker PH, González-Moreno S, et al. A consensus for classification and pathologic reporting of pseudomyxoma peritonei and associated appendiceal neoplasia: The results of the Peritoneal Surface Oncology Group International (PSOGI) modified Delphi process. Am J Surg Pathol. 2016;40:14-26. https://doi.org/10.1097/PAS.0000000000000535

6 Xiao J, Li P, Liu W. Analysis of clinical characteristics of low-grade appendiceal mucinous neoplasm (LAMN): A retrospective cohort study of 51 LAMN patients. J Invest Surg. 2021;34:721-7. https://doi.org/10.1080/08941939.2019.1695986

7 Glasgow SC, Gaertner W, Stewart D, Davids J, Alavi K, Paquette IM, et al. The American society of colon and rectal surgeons, clinical practice guidelines for the management of appendiceal neoplasms. Dis Colon Rectum. 2019;62:1425-38. https://doi.org/10.1097/DCR.0000000000001530

8 González-Moreno S, Sugarbaker PH. Radical appendectomy as an alternative to right colon resection in patients with epithelial appendiceal neoplasms. Surg Oncol. 2017;26:86-90. https://doi.org/10.1016/j.suronc.2017.01.006

9 Shaib WL, Assi R, Shamseddine A, Alese OB, Staley C, Memis B, et al. Appendiceal mucinous neoplasms: Diagnosis and management. Oncologist. 2017;22:1107-16. https://doi.org/10.1634/theoncologist.2017-0081

10 Munoz-Zuluaga CA, King MC, Diaz-Sarmiento VS, Studeman K, Sittig M, MacDonald R, et al. Defining "complete cytoreduction" after cytoreductive surgery and hyperthermic intraperitoneal chemotherapy (CRS/HIPEC) for the histopathologic spectrum of appendiceal carcinomatosis. Ann Surg Oncol. 2020;27:5026-36. https://doi.org/10.1245/s10434-020-08844-5

11 Mercado M, Shamavonian R, Cheng E, Ahmadi N, Morris DL. Comparing survival outcomes and impact of EPIC in patients undergoing CRS/HIPEC for mucinous appendiceal neoplasm. Anticancer Res. 2023;43:817-22. https://doi.org/10.21873/anticanres.16223

12 Barrios-Sánchez P. Tratamiento radical de la carcinomatosis peritoneal. Tiempos de cambio. Cir Esp. 2019;97:125-7. https://doi.org/10.1016/j.ciresp.2018.06.010