Rev Colomb Cir. 2026;41:621-5
https://doi.org/10.30944/20117582.2869

PRESENTACIÓN DE CASO

Neumoperitoneo espontáneo por intubación prolongada. Reporte de caso

Spontaneous pneumoperitoneum due to prolonged intubation. Case report

Jaider F. Ganem-Tamayo, MD[1], Fernando R. Pérez-Salcedo, MD[2], Sathya N. Arenas-Trillos, MD[3], Camilo A. Argoti-Olivero, MD[4]

1 Servicio de Cirugía general, Clínica IMAT oncomédica AUNA; Facultad de Medicina, Universidad del Sinú, Seccional Montería, Colombia.
2 Programa de especialización en Cirugía general, Universidad del Sinú Seccional Cartagena, Colombia.
3 Hospital Naval de Cartagena, Colombia.
4 Clínica IMAT oncomédica AUNA, Montería, Colombia.

Resumen

Introducción. El neumoperitoneo espontáneo, también conocido como neumoperitoneo no quirúrgico, es una entidad infrecuente, que cuenta con una gran variedad de etiologías. Dentro de las causas abdominales, se encuentran la neumatosis intestinal, pacientes con procedimientos endoscópicos y eventos iatrogénicos que generalmente se encuentran asociados a un procedimiento quirúrgico.

Caso clínico. Paciente masculino de 59 años, con antecedente de carcinoma escamocelular infiltrante del cuello y el tórax anterior, con compromiso locorregional a la axila izquierda, quien recibió manejo con quimioterapia y radioterapia neoadyuvante, y posteriormente fue llevado a resección local amplia del tumor maligno con márgenes de 2 cm más vaciamiento axilar bilateral y cirugía reconstructiva del defecto con colgajo microvascular. En el posoperatorio se documentó un episodio febril, por lo que se indicaron estudios de extensión, encontrando neumoperitoneo espontáneo, el cual se asoció a la ventilación mecánica invasiva prolongada, puesto que no se evidenciaron otras causas asociadas.

Resultados. Dado que se trataba de un paciente asintomático, se optó por manejo conservador, con posterior resolución total del cuadro.

Conclusiones. Existen múltiples etiologías que conllevan a la presentación del neumoperitoneo espontáneo, pero en pacientes en posoperatorio no se debe descartar como causa el barotrauma secundario a la intubación prolongada. De acuerdo con el estado clínico del paciente, se pueden considerar el manejo quirúrgico o médico conservador.

Palabras clave: neumoperitoneo; abdomen agudo; intubación intratraqueal; barotrauma; neoplasias; tomografía.

Fecha de recibido: 28/02/2025 - Fecha de aceptación: 03/05/2025 - Publicación en línea: 23/09/2025
Correspondencia: Jaider Farid Ganem-Tamayo, Carrera 6 # 72-34, Montería, Colombia. Código postal: 230002. Teléfono: +574 7862333.
Dirección electrónica: jaiderfaridganemtamayo@gmail.com
Citar como: Ganem-Tamayo JF, Pérez-Salcedo FR, Arenas-Trillos SN, Argoti-Olivero CA. Neumoperitoneo espontáneo por intubación prolongada. Reporte de caso. Rev Colomb Cir. 2026;41:621-5. https://doi.org/10.30944/20117582.2869

Este es un artículo de acceso abierto bajo una Licencia Creative Commons - BY-NC-ND https://creativecommons.org/licenses/by-nc-nd/4.0/deed.es

Abstract

Introduction. Spontaneous pneumoperitoneum, also known as nonsurgical pneumoperitoneum, is a rare condition with a wide variety of etiologies. Abdominal causes include intestinal pneumatosis, patients undergoing endoscopic procedures, and iatrogenic events generally associated with a surgical procedure.

Clinical case. A 59-year-old male patient with a history of infiltrating squamous cell carcinoma of the neck and anterior thorax, with locoregional involvement of the left axilla, was treated with neoadjuvant chemotherapy and radiotherapy and subsequently underwent wide local resection of the malignant tumor with 2-cm margins, followed by bilateral axillary dissection and reconstructive surgery of the defect with a microvascular flap. Postoperatively, a febrile episode was documented, so extension studies were indicated, finding spontaneous pneumoperitoneum, which was associated with prolonged invasive mechanical ventilation, since no other associated causes were evident.

Results. Since the patient was asymptomatic, conservative management was chosen, with subsequent complete resolution of the condition.

Conclusions. There are multiple etiologies that lead to spontaneous pneumoperitoneum, but in postoperative patients, barotrauma secondary to prolonged intubation should not be ruled out as a cause. Depending on the patient's clinical status, surgical or conservative medical management may be considered.

Keywords: pneumoperitoneum; acute abdomen; intratracheal intubation; barotrauma; neoplasms; tomography.

Introducción

El neumoperitoneo se define como la presencia de aire o gas en la cavidad abdominal (peritoneal). Generalmente es un hallazgo imagenológico por radiografía, o en su defecto por tomografía, por lo que es posible que se pasen por alto pequeñas cantidades de aire libre intraperitoneal [1]. Existe una gran variedad de causas de neumoperitoneo y los síntomas que presente el paciente están asociados con el grado de severidad. En los casos más complejos, el neumoperitoneo se relaciona a isquemia tisular, erosión, infección, una lesión mecánica o térmica. Sin embargo, la causa más común es la perforación de víscera hueca (85-95 %), por lo que requiere manejo quirúrgico [2].

El neumoperitoneo espontáneo, también conocido como "neumoperitoneo no quirúrgico", es una entidad infrecuente, que cuenta con una gran variedad de etiologías. Dentro de las causas abdominales, se encuentran la neumatosis intestinal, pacientes con procedimientos endoscópicos y eventos iatrogénicos que generalmente se encuentran asociados a un procedimiento quirúrgico [3].

En cuanto al neumoperitoneo espontáneo relacionado con causas torácicas, se destacan el traumatismo (barotrauma), el neumotórax, la reanimación cardiopulmonar o la ventilación mecánica. Se considera que la ventilación mecánica invasiva asociada a barotrauma es la causa de neumoperitoneo cuando no existen antecedentes médicos, como los descritos [4-6]. El neumoperitoneo causado por barotrauma se debe al paso de aire de la cavidad torácica al abdomen [7].

En general, el mecanismo fisiopatológico del barotrauma secundario a ventilación mecánica invasiva hace referencia a la elevada presión transalveolar. La diferencia de presión entre las cavidades del cuerpo que albergan gas y su entorno externo circundante, conlleva daño de los tejidos con ruptura de los alvéolos y paso de aire al espacio extra-alveolar, que dependiendo de la dirección que tome, puede desencadenar en neumotórax, neumomediastino, neumoperitoneo o enfisema subcutáneo [8,9].

El objetivo de este reporte fue describir el caso de un paciente que presentó neumoperitoneo espontáneo durante su hospitalización en nuestra institución, la Clínica IMAT Oncomédica Auna, de Montería, Colombia. En este caso se resalta que no todos los pacientes con neumoperitoneo tienen indicación de cirugía, ya que el neumoperitoneo espontáneo sin signos de alarma abdominal (como dolor abdominal e irritación peritoneal), puede ser manejado de forma conservadora, sin necesidad

de un procedimiento quirúrgico exploratorio, con resolución completa del neumoperitoneo espontáneo en los días siguientes, evitando así sumar comorbilidades al paciente.

Caso clínico

Paciente masculino de 59 años, con antecedente de carcinoma escamocelular infiltrante del cuello y el tórax anterior, con compromiso locorregional a la axila izquierda, quien recibió manejo en el Servicio de Oncología de la Clínica IMAT Oncomédica AUNA, en Montería, Colombia, con quimioterapia más radioterapia neoadyuvante, y posteriormente fue llevado a resección local amplia del tumor maligno con márgenes de 2 cm más vaciamiento axilar bilateral y cirugía reconstructiva del defecto con colgajo microvascular. El procedimiento tuvo una duración aproximada de ocho horas, sin complicaciones durante el acto quirúrgico o el posquirúrgico inmediato.

Durante su estancia hospitalaria para vigilancia posquirúrgica presentó alza térmica cuantificada en 38°C, por lo que se realizaron estudios en busca del foco febril. Los estudios de laboratorio fueron normales, excepto por leve anemia (hemoglobina de 9,4 mg/dL) y proteína C reactiva (PCR) elevada (142 mg/L). En la radiografía de tórax se observó aire sub-diafragmático bilateral, y ante la sospecha de neumoperitoneo, se solicitó tomografía computarizada (TC) de tórax simple, que mostró cambios posquirúrgicos en la pared torácica, neumonitis izquierda y nódulos pulmonares bilaterales, y TC de abdomen y pelvis simple y contrastada, que reportó neumoperitoneo sin perforación de vísceras huecas (Figura 1).

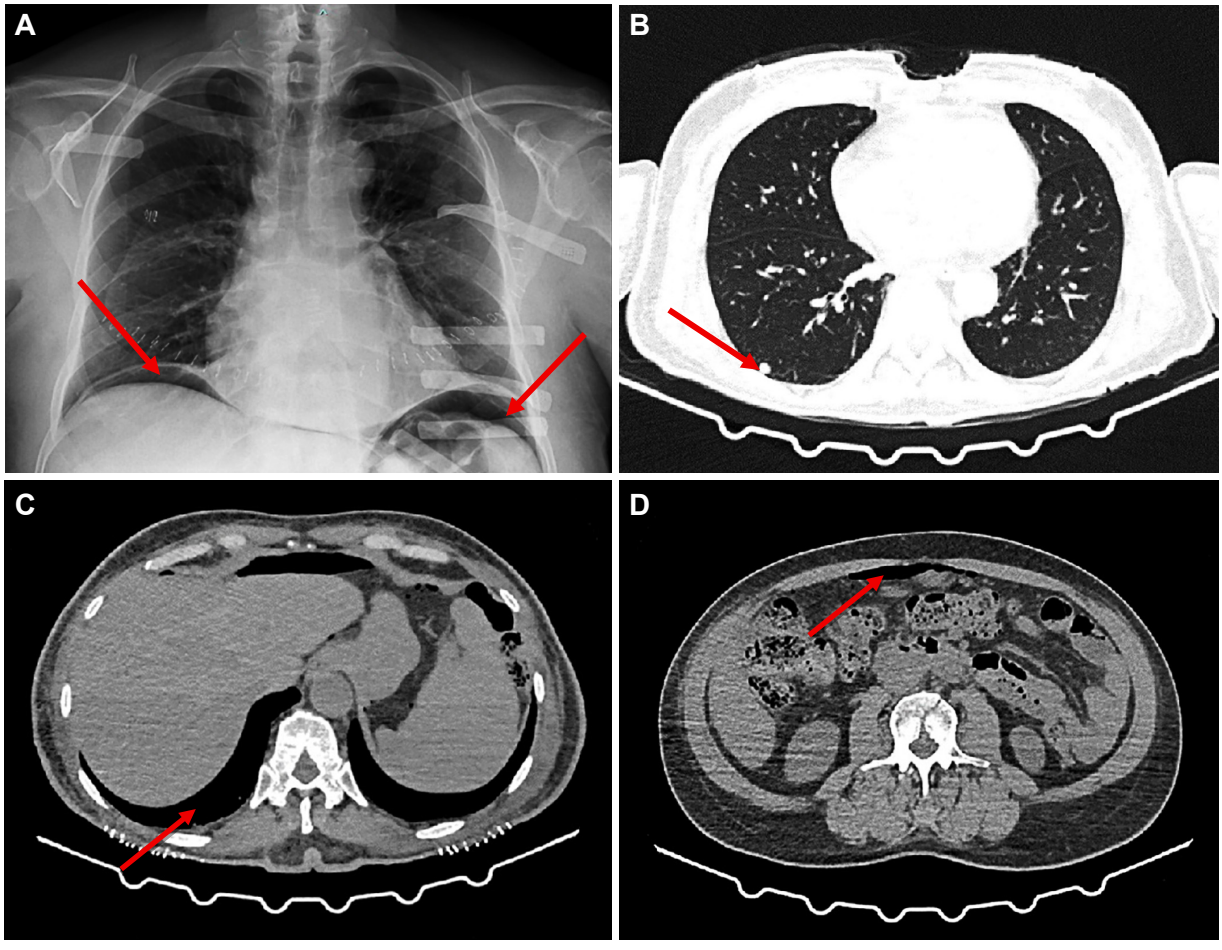

Figura 1. A. Presencia de aire libre subdiafragmático (flecha). **B.** Presencia de nódulo pulmonar (flecha), ausencia de neumotórax o neumomediastino. **C** y **D.** Presencia de neumoperitoneo en la tomografía computarizada toracoabdominal.

Fuente: Tomadas por los autores

Dado que el paciente se encontraba completamente asintomático y sin signos de irritación peritoneal, se optó por manejo expectante con vigilancia estricta de los síntomas abdominales. Ante la sospecha de neumoperitoneo espontáneo por intubación prolongada, se consideró que no tenía indicación de laparotomía exploratoria de urgencia. Luego de siete días de seguimiento, sin nuevos datos clínicos, se concluyó que el paciente había cursado con un neumoperitoneo idiopático asintomático.

Dos semanas después de iniciar el manejo médico se realizaron estudios de control: la TC de abdomen y la radiografía de tórax mostraron resolución completa del neumoperitoneo (Figura 2), y se dio de alta por el Servicio de Cirugía general, continuando seguimiento por los oncólogos tratantes.

Discusión

Entre el 5 % y el 15 % de los casos de neumoperitoneo corresponden al neumoperitoneo no quirúrgico asintomático, benigno o idiopático, que no está relacionado con perforación de víscera hueca, por lo tanto no requieren de manejo quirúrgico de inmediato [10,11].

En este caso en particular, el diagnóstico del neumoperitoneo se realizó de forma incidental por medio de la radiografía de tórax de control en el contexto de una cirugía compleja de pared torácica. La TC simple y contrastada, descartó una lesión de la pleural parietal por la cirugía, así como una perforación de víscera hueca, similar a otros estudios publicados [12,13]. Por eso, se concluyó que el neumoperitoneo presentado en este paciente podía estar asociado a la ventilación mecánica invasiva prolongada durante el acto quirúrgico de una cirugía compleja con un tiempo estimado de ocho horas. Es de suma importancia resaltar que, en este caso, no se documentó la presencia de neumotórax o neumomediastino como en otros casos reportados por diferentes autores [4-6]

Dado que el paciente se encontraba completamente asintomático, sin evidencia de distensión abdominal o inestabilidad hemodinámica, se indicó manejo médico expectante, con vigilancia clínica estricta y seguimiento imagenológico, lo que permitió confirmar la resolución del neumoperitoneo sin requerimiento de procedimientos invasivos, como se sugiere en diferentes publicaciones, en donde se opta por un manejo invasivo mediante punción con aguja gruesa bajo guía imagenológica [14], teniendo en cuenta como signo de alarma, el dolor abdominal secundario a la distensión de la pared por el neumoperitoneo.

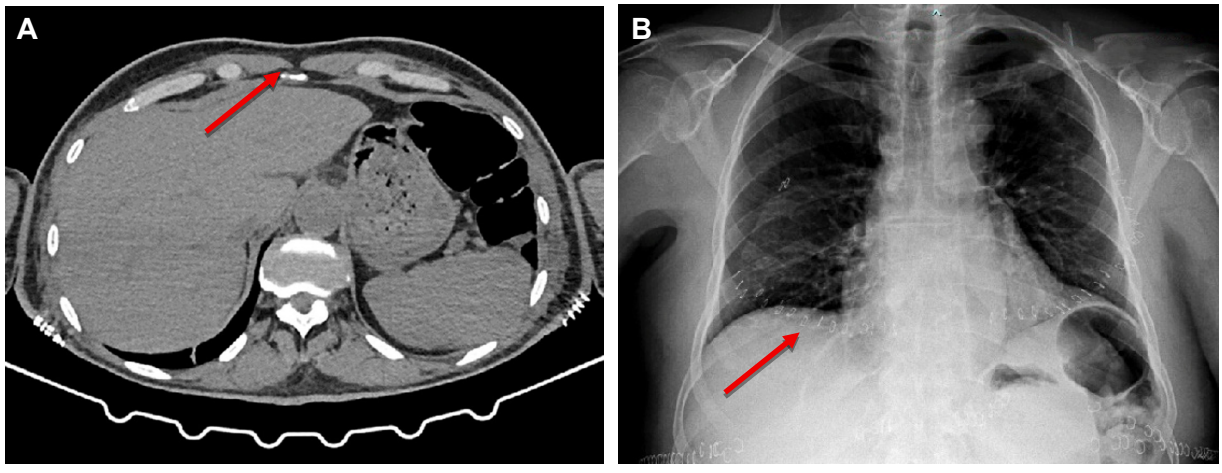

Figura 2. A. Ausencia de neumoperitoneo en la tomografía computarizada de abdomen de control (flecha). **B.** Ausencia de neumoperitoneo en radiografía de tórax de control (flecha). Fuente: Tomadas por los autores

Conclusiones

La intubación orotraqueal con ventilación mecánica prolongada puede ser la causa de un neumoperitoneo espontáneo cuando otras etiologías son descartadas. Mediante los estudios imagenológicos se explora si existen lesiones abdominales o pleurales. Teniendo en cuenta el cuadro clínico y el estado hemodinámico del paciente, una posibilidad es el manejo conservador, evitando de esta manera procedimientos quirúrgicos innecesarios que pueden resultar en desenlaces fatales para el paciente.

Cumplimiento de normas éticas

Consentimiento informado: Se obtuvo el consentimiento informado por escrito del paciente y de la hija acompañante para la publicación de este caso y las imágenes relacionadas.

Conflictos de interés: Los autores certificaron que no existen conflictos de interés.

Uso de Inteligencia Artificial: Los autores declararon que no se utilizaron tecnologías asistidas por inteligencia artificial (IA) (como modelos de lenguaje grande, chatbots o creadores de imágenes) en la producción de este trabajo.

Fuentes de financiación: Recursos propios de los autores.

Contribución de los autores

- Concepción y diseño del estudio: Jaider Ganem-Tamayo, Fernando R. Pérez-Salcedo, Sathya N. Arenas-Trillos, Camilo A. Argoti-Olivero.
- Adquisición de datos: Jaider Ganem-Tamayo, Fernando R. Pérez-Salcedo, Sathya N. Arenas-Trillos, Camilo A. Argoti-Olivero.
- Análisis e interpretación de datos: Jaider Ganem-Tamayo.
- Redacción del manuscrito: Jaider Ganem-Tamayo, Fernando R. Pérez-Salcedo, Sathya N. Arenas-Trillos, A. Argoti-Olivero.
- Revisión crítica y aprobación final: Jaider Ganem-Tamayo.

Referencias

1. Sureka B, Bansal K, Arora A. Pneumoperitoneum: What to look for in a radiograph? J Family Med Prim Care. 2015;4:477-8. https://doi.org/10.4103/2249-4863.161369
2. Tanner TN, Hall BR, Oran J. Pneumoperitoneum. Surg Clin North Am. 2018;98:915-32. https://doi.org/10.1016/j.suc.2018.06.004
3. Williams NM, Watkin DF. Spontaneous pneumoperitoneum and other nonsurgical causes of intraperitoneal free gas. Postgrad Med J. 1997;73:531-7. https://doi.org/10.1136/pgmj.73.863.531
4. Mularski RA, Sippel JM, Osborne ML. Pneumoperitoneum: A review of nonsurgical causes. Crit Care Med. 2000;28:2638-44. https://doi.org/10.1097/00003246-200007000-00078
5. Gantt CB, Daniel WW, Hallenbeck GA. Nonsurgical pneumoperitoneum. Am J Surg. 1977;134:411-4. https://doi.org/10.1016/0002-9610(77)90418-4
6. De La Torre-Colmenero R, Madrid-López C, Romero-López L, Perez-Benítez A, Osuna-Otal C, Luna-Morales A. Neumoperitoneo asintomático, una aguja en un pajar. SERAM. 2022;1:36.
7. Cruz-Ramos J, Pérez-Fernández L, Herrera-García W, et al. Neumoperitoneo causado por ventilación mecánica asistida. Acta Pediatr Mex. 2010;31:168-73. https://doi.org/10.18233/APM31No4pp168-173
8. Pingleton SK. Barotrauma in acute lung injury: Is it important? Crit Care Med. 1995;23:223-4. https://doi.org/10.1097/00003246-199502000-00002
9. Maunder RJ, Pierson DJ, Hudson LD. Subcutaneous and mediastinal emphysema: Pathophysiology, diagnosis, and management. Arch Intern Med. 1984;144:1447-53.
10. Rowe NM, Kahn FB, Acinapura AJ, Cunningham JN. Nonsurgical pneumoperitoneum: A case report and a review. Am Surg. 1998;64:313-22.
11. Aguirre-Bermudez GA, Torres C, Arredondo N, Falla A, Aguirre G, Torres C, et al. Neumoperitoneo espontáneo: Patología no siempre quirúrgica. Presentación de dos casos documentados en pacientes en asociación con infección por SARS-CoV-2. Rev Colomb Gastroenterol. 2024;39:211-8. https://doi.org/10.22516/25007440.1084
12. Bedard M, McInnis M, Banton K. Spontaneous pneumoperitoneum presenting as an acute abdomen. J Surg Case Rep. 2024;2024:rjae049. https://doi.org/10.1093/jscr/rjae049
13. Daoud RM, Daoud SM, Almansoor M, Ali NF, Salman ES. Navigating asymptomatic idiopathic pneumoperitoneum: A case report and a literature review. Cureus. 2024;16:e55687. https://doi.org/10.7759/cureus.55687
14. Gutiérrez-Andreu M, Yuste-García P, Gómez-Rodríguez P, de la Cruz-Vigo F. Tratamiento conservador «in situ» del neumoperitoneo. Cir Esp. 2015;93:127-9. https://doi.org/10.1016/j.ciresp.2013.05.009