Rev Colomb Cir. 2026;41:626-33
https://doi.org/10.30944/20117582.2892

PRESENTACIÓN DE CASO

Linfangioma quístico yeyunal: Un reporte de caso

Jejunal cystic lymphangioma: A case report

Sergio Cervera-Bonilla, MD[1], María Camila Rojas-Gómez, MD[2], Santiago Rojas-Gómez, MD[3], Daniela María Cuadrado-Franco, MD, MSc[4]

1 Servicio de Cirugía de Mama y Tejidos Blandos, Hospital San Ignacio; Departamento de Cirugía, Pontificia Universidad Javeriana, Bogotá, D.C., Colombia.
2 Servicio de Cirugía de Cabeza y cuello, Hospital Universitario Mayor–Méderi, Bogotá, D.C., Colombia.
3 Servicio de Cirugía general, Fundación Santa Fe de Bogotá, Bogotá, D.C., Colombia.
4 Servicio de Cirugía general, Hospital San Ignacio; Departamento de Cirugía, Pontificia Universidad Javeriana, Bogotá, D.C., Colombia.

Resumen

Introducción. El linfangioma es un tumor benigno infrecuente de los vasos linfáticos. Predomina en la infancia y se localiza mayoritariamente en cabeza, cuello y axilas; menos del 5 % de los casos ocurren en la región abdominal, siendo el mesenterio el sitio más común. Pueden ser macroquísticos, microquísticos o combinados. Los linfangiomas quísticos suelen ser más agresivos, alcanzando gran tamaño y presentaciones clínicas variables. Su diagnóstico requiere de imágenes y estudio histopatológico. La resección quirúrgica es el tratamiento de elección.
Caso clínico. Paciente masculino de 42 años, con historia de dos semanas de dolor abdominal en hipogastrio. Al examen físico se palpó una masa en fosa ilíaca izquierda, sin signos de irritación peritoneal. Los exámenes de laboratorio revelaron anemia y signos de respuesta inflamatoria sistémica. La tomografía computarizada de abdomen mostró una masa quística sospechosa de mesotelioma multiquístico o linfangioma gigante. La biopsia con aguja Tru-Cut fue negativa para malignidad.

Resultados. Dada la incertidumbre diagnóstica y la persistencia de los síntomas, se realizó laparotomía para resección de la lesión. El análisis histopatológico confirmó el diagnóstico de linfangioma sin compromiso ganglionar ni peritoneal.

Conclusión. Los linfangiomas, aunque de histología benigna, pueden tener un comportamiento agresivo. El estudio histopatológico es fundamental para su diagnóstico. La resección quirúrgica completa es el tratamiento de elección, incluso en pacientes asintomáticos, para prevenir futuras complicaciones.

Palabras clave: linfangioma quístico; enfermedades linfáticas; anomalías linfáticas; neoplasias de tejidos linfáticos; quiste mesentérico; neoplasias abdominales.

Fecha de recibido: 26/03/2025 - Fecha de aceptación: 11/05/2025 - Publicación en línea: 29/09/2025
Correspondencia: María Camila Rojas-Gómez, Carrera 24 # 63C-69, Bogotá, D.C., Colombia. Código postal 111221.
Teléfono: +57 3166279608. Dirección electrónica: mariacamilarg98@gmail.com
Citar como: Cervera-Bonilla S, Rojas-Gómez MC, Rojas-Gómez S, Cuadrado-Franco DM. Linfangioma quístico yeyunal: Un reporte de caso. Rev Colomb Cir. 2026;41:626-33. https://doi.org/10.30944/20117582.2892

Este es un artículo de acceso abierto bajo una Licencia Creative Commons - BY-NC-ND https://creativecommons.org/licenses/by-nc-nd/4.0/deed.es

Abstract

Introduction. Lymphangioma is a rare benign tumor of lymphatic vessels. It is most prevalent in childhood and is mostly located in the head, neck, and axilla; less than 5% of cases occur in the abdominal region, with the mesentery being the most common site. They can be macrocystic, microcystic, or a combination of both. Cystic lymphangiomas tend to be more aggressive, reaching large sizes and with variable clinical presentations. Their diagnosis requires imaging and histopathological examination. Surgical resection is the treatment of choice.

Clinical case. A 42-year-old male patient presented with a two-week history of abdominal pain in the hypogastric region. Physical examination revealed a palpable mass in the left iliac fossa, with no signs of peritoneal irritation. Laboratory tests revealed anemia and signs of a systemic inflammatory response. Abdominal computed tomography showed a cystic mass suspicious for multicystic mesothelioma or giant lymphangioma. A TruCut needle biopsy was negative for malignancy.

Results. Given the diagnostic uncertainty and persistent symptoms, laparotomy was performed to resect the lesion. Histopathological analysis confirmed the diagnosis of lymphangioma without lymph node or peritoneal involvement.

Conclusion. Lymphangiomas, although benign histologically, can exhibit aggressive behavior. Histopathological examination is essential for diagnosis. Complete surgical resection is the treatment of choice, even in asymptomatic patients, to prevent future complications.

Keywords: cystic lymphangioma; lymphatic diseases; lymphatic abnormalities; lymphatic tissue neoplasm; mesenteric cyst; abdominal neoplasms.

Introducción

Los linfangiomas son tumores benignos de los vasos linfáticos, clasificados por la Sociedad Internacional para el Estudio de Anomalías Vasculares (ISSVA por sus siglas en inglés) [1] como malformaciones de flujo lento. Aunque predominan en la infancia (90 %), también se han observado algunos casos en la edad adulta [1,2].

Tradicionalmente, los linfangiomas se han clasificado según su apariencia histológica en capilares, cavernosos y quísticos. Los dos primeros tipos se presentan como lesiones cutáneas, mientras que el último se localiza intraabdominal o en el retroperitoneo. No obstante, en la actualidad se prefiere una clasificación basada en aspectos morfológicos, centrada en el tamaño de los conductos linfáticos, dividiéndolos en macroquísticos, microquísticos y combinados [3].

El 75 % de los casos ocurren en la cabeza y el cuello, y el 20 % en las axilas; menos del 5 % se ubican en el abdomen, siendo el mesenterio el sitio más común [2,4]. En su localización abdominal, los linfangiomas tienen un amplio espectro de presentaciones clínicas, desde casos asintomáticos descubiertos incidentalmente, hasta cuadros de abdomen agudo, debido a complicaciones como hemorragia intraquística, sobreinfección secundaria, torsión de la lesión, obstrucción intestinal u obstrucción ureteral, dadas las grandes dimensiones que pueden alcanzar estas lesiones. Otros síntomas que pueden presentarse, aunque con menor frecuencia, incluyen distensión abdominal, náuseas, vómitos, dolor en la región dorsal o lumbar, hematuria, así como cambios en el hábito intestinal [4].

Su origen sigue sin estar completamente esclarecido, aunque se considera congénito debido a alteraciones en el desarrollo linfático. En adultos, se ha propuesto un origen adquirido, relacionado con obstrucción linfática secundaria a inflamación, cirugía, radiación o traumatismos abdominales [3,5].

Las opciones de tratamiento para los linfangiomas abdominales incluyen observación con imágenes seriadas, la resección quirúrgica, el drenaje percutáneo o la escleroterapia [2]. La resección quirúrgica es el tratamiento de elección debido al riesgo de crecimiento progresivo, efecto de masa y recurrencia [4]; su característica invasiva representa

un desafío terapéutico, ya que dificulta la resección completa de la lesión y aumenta el riesgo de recidiva local. No obstante, cuando se logra una resección completa de la lesión, el pronóstico es favorable, con baja probabilidad de recidiva (15 %) [6]. Las terapias alternativas, como el drenaje percutáneo y la escleroterapia, son opciones complementarias en pacientes que no son candidatos a procedimientos quirúrgicos, en tumores de difícil resección o de resección incompleta [2]. Aún no existen criterios claros que permitan identificar qué pacientes se beneficiarían de un manejo expectante con seguimiento periódico mediante estudios de imagen, en lugar de someterse a una intervención quirúrgica [2,7].

El objetivo de este artículo fue describir el caso clínico de un adulto con un linfangioma quístico de yeyuno y su abordaje terapéutico.

Caso clínico

Paciente masculino de 42 años, con antecedente de hipertiroidismo y gota, quien consultó por un cuadro clínico de dos semanas de evolución caracterizado por dolor abdominal localizado en hipogastrio, asociado a distensión abdominal, sin otros síntomas. Al ingreso se le encontró, afebril y hemodinámicamente estable taquicárdico con frecuencia cardíaca de 96 latidos por minuto, con una masa palpable entre fosa iliaca izquierda e hipogastrio, de 10 x 8 cm, sin signos de irritación peritoneal. Los estudios de laboratorio revelaron leucocitosis (18.100 células por microlitro), neutrofilia (83,7 %), anemia (11,4 g/dl), tiempos de coagulación prolongados (PT 21,6 segundos, PTT 43,2 segundos e INR 1,8) y una proteína C reactiva elevada (37,9 mg/dl).

En la tomografía computarizada (TC) de abdomen con contraste se apreció una masa localizada en la grasa mesentérica de flanco izquierdo e hipogastrio, de 184 x 88 mm, densidad heterogénea y multiseptada con áreas aparentemente quísticas, que involucraba las asas intestinales delgadas, con estriación de la grasa mesentérica adyacente en el aspecto más inferior (Figura 1), con lo que se planteó la posibilidad de que podría corresponder a un mesotelioma multiquístico o un linfangioma gigante. La tomografía de tórax no mostró hallazgos patológicos.

Con base en estos hallazgos, se decidió realizar una biopsia percutánea guiada por tomografía, la cual dio un informe negativo para malignidad.

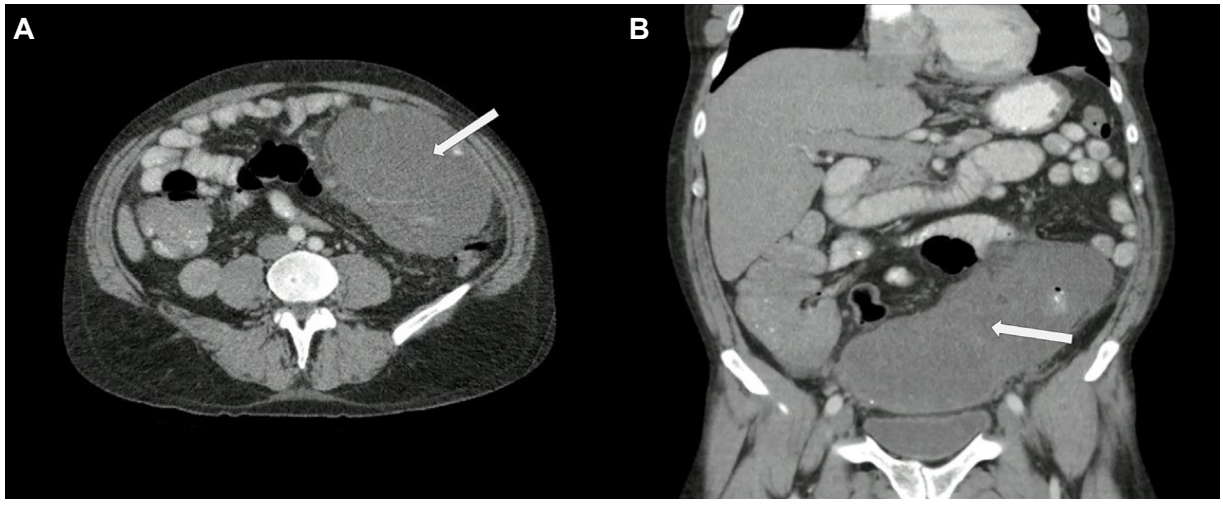

Figura 1. Tomografía computarizada de abdomen. **A.** Proyección sagital: La flecha blanca señala la masa localizada en flanco izquierdo, de 184 x 88 mm, heterogénea, multiseptada con áreas quísticas, que involucra las asas intestinales. **B.** Proyección coronal: La flecha blanca señala la masa heterogénea localizada en el flanco izquierdo que se extiende hasta hipogástrico, con compromiso de la grasa mesentérica.

Fuente: Imagen obtenida en el Hospital Universitario San Ignacio.

Ante la sospecha de que el paciente cursaba con una masa sobreinfectada, se inició antibioticoterapia de amplio espectro y se llevó a cirugía, donde se encontró una masa en la raíz del mesenterio que afectaba el yeyuno proximal, la cual mostró una reducción en su tamaño tras la evacuación de su contenido (Figura 2), además de adenopatías mesentéricas y retroperitoneales de entre 1 y 3 cm, sin lesiones metastásicas. Se procedió a la resección completa de la lesión junto con el segmento del yeyuno proximal comprometido, con anastomosis del intestino, más biopsias del ganglio mesentérico y del implante peritoneal.

El paciente presentó una adecuada evolución postoperatoria, por lo que se le dio egreso al tercer día. El informe de patología quirúrgica describió una lesión de difícil clasificación, localizada en la pared intestinal y el tejido adiposo, con áreas de infiltrado inflamatorio mixto intenso. Se observaron agregados de histiocitos y células gigantes, sin una formación clara de granulomas, pero con la presencia de agregados linfoides que mostraban folículos hiperplásicos con abundantes plasmocitos (Figura 3). Estos hallazgos generaron una lista de posibles diagnósticos diferenciales, que incluían enfermedad por IgG4, tumor miofibroblástico inflamatorio, liposarcoma inflamatorio y linfangioma. A pesar de la extensa evaluación inmunohistoquímica, que incluyó marcadores como D2-40, CD31, SMA, S100, IgG, IgG4, CD68, P16, MDM2 y CDK4, no se identificaron poblaciones celulares anormales. En particular, la negatividad para ALK descartó el diagnóstico de tumor miofibroblástico inflamatorio, mientras que la ausencia de amplificación de MDM2 y CDK4 permitió excluir la posibilidad de liposarcoma inflamatorio. Además, se confirmó la ausencia de ganglios positivos para tumor (0 de 5), así como la negatividad para tumor del ganglio y el implante peritoneal.



Figura 2. Fotografía intraoperatoria: La flecha negra señala la masa heterogénea descrita, con disminución del tamaño una vez se desocupó su contenido, además de la resección del segmento de yeyuno comprometido y la grasa mesentérica adyacente.

Fuente: Fotografía tomada en el Hospital Universitario San Ignacio.

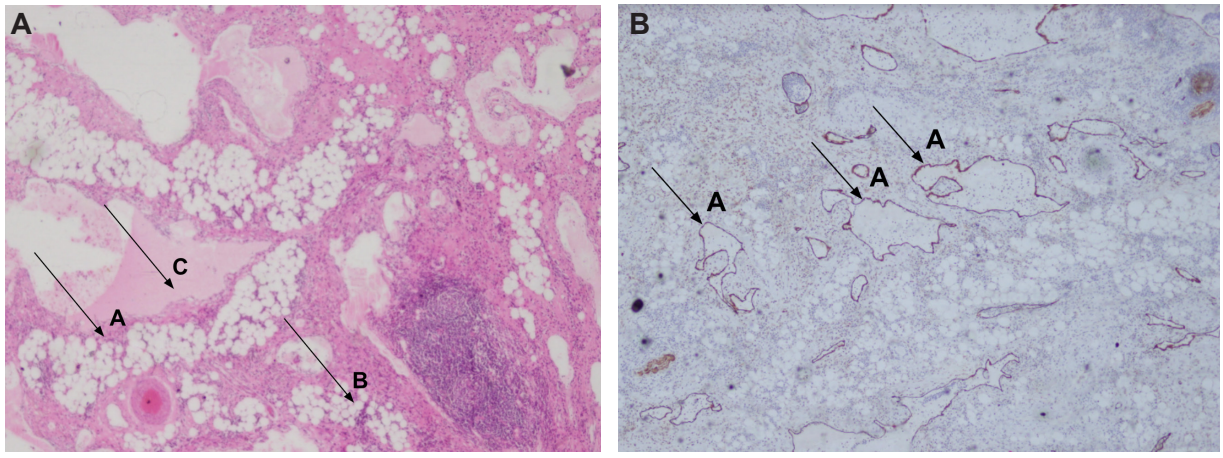

Figura 3. A. Microfotografía con tinción hematoxilina y eosina, ampliación 10x: Tejido fibrograso con inflamación (flecha A), folículos hiperplásicos (flecha B) y espacios vacíos con material acelular, sin recubrimiento epitelial (flecha C). **B.** Microfotografía con coloración de podoplanina (D.2.40), ampliación 10x: Resalta el recubrimiento de los pseudoquistes confirmando su naturaleza linfática (flecha A).

Fuente: Imágenes de corte histológico obtenido en el servicio de patología del Hospital Universitario San Ignacio.

Para esclarecer el diagnóstico, se solicitaron niveles de inmunoglobulinas, revelando una ligera elevación de IgG1 (16.706 mg/dL, rango normal: 3150-8550 mg/dL) e IgG2 (7423 mg/dL, rango normal: 640-4950 mg/dL), mientras que los niveles de IgG4 se mantuvieron dentro de los límites normales (648 mg/dL, rango normal: 110-1570 mg/dL), descartando así la enfermedad por IgG4.

Discusión

El linfangioma es un tumor benigno poco frecuente, que representa el 7 % de las lesiones quísticas abdominales en adultos [7]. Se localiza con mayor frecuencia en el mesenterio, el epiplón mayor y el mesocolon, mientras que su presencia en el retroperitoneo es extremadamente rara (< 1 % de los casos reportados) [8]. A pesar de su naturaleza benigna, su presentación clínica suele ser insidiosa, lo que retrasa el diagnóstico hasta que la lesión alcanza un tamaño considerable y lleva a complicaciones potencialmente graves, como ruptura, sangrado intraabdominal, necrosis isquémica u obstrucción intestinal, generando un escenario desafiante para el cirujano tratante [9,10].

El diagnóstico requiere imágenes y estudio histopatológico, fundamentales para confirmar el diagnóstico y descartar otras posibles condiciones médicas similares en esta área específica del cuerpo [5]. El diagnóstico diferencial de los linfangiomas abdominales, incluye quistes mesentéricos, tuberculosis, metástasis tumorales, enfermedad hidatídica, adenocarcinomas intestinales y otras neoplasias malignas mesentéricas raras [6].

La evaluación por imágenes es esencial. La ecografía permite una primera aproximación para identificar la masa, mientras que la tomografía computarizada y la resonancia magnética nuclear ofrecen una mejor caracterización de la lesión y su relación con órganos vecinos [5,10]. A diferencia de los linfangiomas de cabeza y cuello, cuyo diagnóstico suele basarse en la clínica y los estudios de imagen, los linfangiomas abdominales tienen similitud con otras patologías, por lo que el examen histopatológico sigue siendo el estándar de oro para el diagnóstico definitivo [7].

Histopatológicamente, están formados por dilataciones quísticas de pared delgada revestidas por células endoteliales, rodeados por tejido conectivo laxo y llenos de líquido proteico. También pueden presentar agregados linfoides y

músculo liso. Para una caracterización completa, se emplean marcadores como CD31, CD34, CD45, antígeno relacionado con el factor VIII, HMB-45, D2-40 y calretinina [5,6].

La resección quirúrgica completa sigue siendo el tratamiento de elección para los linfangiomas abdominales, con menor riesgo de recidiva y las mejores tasas de éxito, siempre que sea viable sin comprometer estructuras vitales [7,11,12]. Esto se debe a que una resección incompleta conlleva un riesgo de recidiva de hasta el 50 %, además de que aumenta la posibilidad de complicaciones que pueden dificultar un abordaje quirúrgico posterior [6]. Durante el procedimiento quirúrgico puede ser necesario resecar órganos adyacentes comprometidos. Además, existe un riesgo inherente de fuga linfática posoperatoria, lo que puede derivar en la formación de colecciones linfáticas (linfoceles) o acumulación de líquido linfático en la cavidad abdominal (ascitis quilosa) [7]. Por ello, una planificación preoperatoria es esencial para optimizar los resultados y reducir las complicaciones.

En pacientes con lesiones en áreas de difícil resección, de resección incompleta o aquellos no candidatos a cirugía, la escleroterapia ha emergido como una alternativa relevante al tratamiento quirúrgico, especialmente para los linfangiomas macroquísticos. Esta técnica implica la aspiración del contenido quístico y la inyección de un agente esclerosante que induce la fibrosis de las paredes del quiste. Aunque no hay consenso sobre el agente ideal, la doxiciclina es una opción segura y efectiva, que actúa inhibiendo las metaloproteinasas y suprimiendo la linfangiogénesis [11,12]. Otra opción es el picibanil (OK-432), que actúa reduciendo el estado mesenquimal de las células endoteliales y activando una respuesta inflamatoria mediada por citocinas [13]. Si bien la escleroterapia ha demostrado reducir el volumen tumoral y la sintomatología con menor morbilidad que la cirugía, se requiere mayor evidencia proveniente de estudios comparativos que evalúen de manera sistemática la efectividad a largo plazo y el pronóstico general en los pacientes.

El manejo conservador con observación seriada se ha considerado en algunos pacientes asintomáticos. No obstante, en un seguimiento de dos años se documentó que estas lesiones pueden presentar crecimiento progresivo con aparición de síntomas y cambios imagenológicos, lo que dificulta el abordaje quirúrgico y aumenta el riesgo de complicaciones [14-15]. Además, aunque es raro, se ha descrito la posibilidad de transformación maligna hacia sarcoma de bajo grado. Hardin & Hardy [16] reportaron dos casos malignos entre seis (33 %) en su serie, pero los propios autores señalaron que esta proporción era inusualmente alta y probablemente fortuita. Más recientemente, Yu H, et al. [17], publicaron un caso con seguimiento de 16 años en el que un linfangioma quístico recidivante evolucionó a linfangiosarcoma, lo que subraya que, aunque infrecuente, este fenómeno puede ocurrir.

Por estas razones, múltiples estudios respaldan la resección quirúrgica radical, incluso en pacientes asintomáticos [4,6-10,14-15], aunque el estudio retrospectivo de Mede A, et al. [2], que analizó 48 casos de linfangiomas abdominales, no identificó displasia de alto grado ni malignidad en la mayoría de los casos, lo que sugiere que, en pacientes asintomáticos y con diagnóstico bien establecido, la cirugía podría posponerse.

En resumen, la resección quirúrgica constituye el tratamiento de primera línea para los linfangiomas abdominales, ya que ofrece la mejor oportunidad de resolución definitiva, reduce el riesgo de recurrencia y previene el rápido crecimiento, sobreinfección, ruptura o sangrado [15]. Aunque la escleroterapia ha surgido como una alternativa, su aplicación aún se limita a casos de difícil resección y pacientes que presentan mayor riesgo quirúrgico. Aún se requieren más estudios para establecer su eficacia en pacientes seleccionados y garantizar que no afecte el pronóstico a largo plazo.

Conclusión

Es fundamental considerar los linfangiomas abdominales como parte de los diagnósticos diferenciales al encontrar lesiones quísticas intraabdominales,

especialmente de localización mesentérica. A pesar de su naturaleza benigna, los linfangiomas quísticos abdominales pueden presentar un comportamiento biológico agresivo e invasivo, con potencial para alcanzar grandes dimensiones e infiltrar órganos/estructuras adyacentes. Por esta razón, se justifica la necesidad de una resección quirúrgica temprana y completa, incluso en casos asintomáticos, con el objetivo de prevenir complicaciones potencialmente graves que pondrían en riesgo la vida del paciente.

Actualmente, la resección quirúrgica completa, con una planificación preoperatoria adecuada para abordar posibles resecciones de órganos comprometidos, representa el tratamiento de elección. No obstante, esta estrategia terapéutica podría verse modificada en un futuro cercano, a medida que avancen las investigaciones y se desarrollen terapias innovadoras, como la escleroterapia, que está emergiendo como una alternativa prometedora.

Cumplimiento de normas éticas

Consentimiento informado: Se obtuvo el consentimiento informado del paciente para la realización de este reporte de caso, así como la aprobación del comité de ética institucional.

Conflictos de interés: Los autores declararon no tener conflictos de interés relacionados.

Uso de Inteligencia Artificial: Se utilizó inteligencia artificial para la corrección ortográfica, sin afectar el contenido científico del manuscrito.

Fuentes de financiación: Este trabajo no recibió financiación externa, los costos asociados fueron asumidos exclusivamente por los autores.

Contribución de los autores

- Diseño y concepción del estudio: Sergio Cervera-Bonilla, María Camila Rojas-Gómez, Daniela María Cuadrado-Franco.
- Adquisición de datos: Sergio Cervera-Bonilla, Santiago Rojas-Gómez, Daniela María Cuadrado-Franco.
- Análisis e interpretación de datos: Sergio Cervera-Bonilla, María Camila Rojas-Gómez, Santiago Rojas-Gómez, Daniela María Cuadrado-Franco.
- Revisión crítica: Daniela María Cuadrado-Franco.

Referencias

1 International Society for the Study of Vascular Anomalies. ISSVA classification for vascular anomalies. 2018. Fecha de consulta: 25 de enero de 2025. Disponible en: https://www.issva.org/classification

2 Mede A, Chotai PN, Huh WJ, Tan M. Intra-abdominal cystic lymphangiomas: The Vanderbilt experience. J Surg Res. 2023;285:197-204. https://doi.org/10.1016/j.jss.2022.12.026

3 Wiegand S, Eivazi B, Barth PJ, von Rautenfeld DB, Folz BJ, Mandic R, et al. Pathogenesis of lymphangiomas. Virchows Arch. 2008;453:1-8. https://doi.org/10.1007/s00428-008-0611-z

4 Reyes I, Rossel G, Pacheco A, Parada X, Casanova ME. Linfagioma de intestino delgado. Rev Chil Cir. 2004;56:66-70.

5 Tistet MR, Ernst O, Lanchou M, Vermersch M, Lebert P. Imaging features, complications and differential diagnoses of abdominal cystic lymphangiomas. Abdom Radiol (NY). 2020;45:3589-607. https://doi.org/10.1007/s00261-020-02525-3

6 Leventi A, Christodoulakis M, Taflampas P, De Bree E, Melissas J. mesenteric cystic lymphangioma: A case report and literature review. J Surg Radiol. 2010;1:52-5. https://doi.org/10.5299/jsurgrad.0101.a09

7 Makni A, Chebbi F, Fetirich F, Ksantini R, Bedioui H, Jouini M, et al. Surgical management of intra-abdominal cystic lymphangioma: Report of 20 cases. World J Surg. 2012;36:1037-43. https://doi.org/10.1007/s00268-012-1515-2

8 Hoang VT, Nguyen MC, Van HAT, Hoang DT. Review of diagnosis, differential diagnosis and management of retroperitoneal lymphangioma. Jpn J Radiol. 2023;41:283-301. https://doi.org/10.1007/s11604-022-01356-0

9 Nagano H, Kimura R, Iida A, Togawa T, Goi T, Sato Y. Cystic lymphangioma in the peripheral jejunal mesentery in an adult and excision with laparoscopic-assisted surgery: A case report. World J Surg Oncol. 2019;17:170. https://doi.org/10.1186/s12957-019-1713-6

10 Parker DR, Kiely P, Smith R. Complete resection of a massive mesenteric lymphangioma in an adult. BMJ Case Rep. 2020;13:e233714. https://doi.org/10.1136/bcr-2019-233714

11 Madsen HJ, Annam A, Harned R, Nakano TA, Larroque LO, Kulungowski AM. Symptom resolution and volumetric reduction of abdominal lymphatic malformations with sclerotherapy. J Surg Res. 2019;233:256-61. https://doi.org/10.1016/j.jss.2018.07.031

12 Al-Sofyani MS, Alharbi NN, Alotaibi MS, Alotaibi RM. Sclerotherapy of giant abdominal lymphangiomas in a six-year-old boy: A case report and literature review. Cureus. 2022;14:e26914. https://doi.org/10.7759/cureus.26914

13 Sun J, Wang C, Song D, Wu C, Guo L. Efficacy of OK-432 sclerotherapy for different types of lymphangiomas: A review and meta-analysis. Braz J Otorhinolaryngol. 2023;89:101270. https://doi.org/10.1016/j.bjorl.2023.03.007

14 Torrealba I, De Barbieri F. Linfangioma abdominal. Caso clínico. Rev Chil Pediatr. 2012;83:68-72. http://dx.doi.org/10.4067/S0370-41062012000100008

15 Rosales-Parra ND, Acero-Murillo CF, García-Aristizábal MP, Romero-Espitia WD. Malformaciones linfáticas abdominales en una población pediátrica: Experiencia en un centro de referencia de Medellín, Colombia. Rev Colomb Cir. 2022;37:245-50. https://doi.org/10.30944/20117582.961

16 Hardin WJ, Hardy JD. Mesenteric cysts. Am J Surg. 1970;119:640-5. https://doi.org/10.1016/0002-9610(70)90232-1

17 Yu H, Mao Q, Zhou L, Li J, Xu X. Rare case of cystic lymphangioma transforming into lymphangiosarcoma: A case report. Front Oncol. 2022;12:814023. https://doi.org/10.3389/fonc.2022.814023