Rev Colomb Cir. 2025;40:970-2
https://doi.org/10.30944/20117582.2912

IMÁGENES EN CIRUGÍA

Hernia pulmonar a través de fractura de esternón tras traumatismo torácico

Pulmonary hernia through sternum fracture after chest trauma

Marta Vicente-López, MD[1], Juan José Pascual-Nadal, MD[2], Jesús Lucendo-Ramírez, MD[1]

1 Programa de especialización en Cirugía general, Universidad de Alicante, Hospital Marina Baixa, Villajoyosa, Alicante, España.
2 Departamento de Cirugía, Hospital Marina Baixa, Villajoyosa, Alicante, España.

Se presenta el caso de un paciente de 64 años, valorado en urgencias tras presentar un traumatismo torácico directo con el timón de su barco. El paciente refería dolor a nivel del centro del tórax, sin otra sintomatología respiratoria asociada. A la exploración física, destacaba un hematoma no complicado en región esternal central y un hundimiento a la palpación, no doloroso. Los parámetros analíticos se encontraban dentro de la normalidad. Se realizó una tomografía computarizada (TC) torácica donde se objetivó una fractura del cuerpo esternal, con signos de herniación del pulmón derecho a través del espacio entre fragmentos, asociado a enfisema subcutáneo, neumotórax laminar anterior bilateral y neumomediastino, sin signos de hemotórax o hemomediastino (Figura 1).

Ante estabilidad clínica y hemodinámica del paciente, se trasladó a un centro de referencia para valoración por Cirugía Torácica. El paciente no presentó datos de descompensación cardiaca ni respiratoria. Se realizaron radiografías torácicas seriadas (Figura 2) y se decidió manejo conservador debido a la ausencia de datos de alarma en el paciente. Fue dado de alta al séptimo día con seguimiento ambulatorio, encontrándose en proceso de resolución del cuadro (Figura 3).

Este tipo de patología es un hallazgo infrecuente, en su gran mayoría de origen traumático. Las hernias pulmonares intercostales han sido descritas en la literatura, pero no encontramos casos de herniación pulmonar a través de una fractura esternal. La manifestación clínica es variable, pudiendo palparse una masa de consistencia blanda, en ocasiones crepitante, no dolorosa, que varía su tamaño en función de los movimientos respiratorios. El diagnóstico se realiza en función de la presentación clínica y los estudios de

Palabras clave: esternón; fracturas óseas; heridas y lesiones; hernia; lesión pulmonar; cirugía torácica.

Keywords: sternum; bone fractures; wounds and injuries; hernia; lung injury; thoracic surgery.

Fecha de recibido: 09/04/2025 - Fecha de aceptación: 18/04/2025 - Publicación en línea: 30/05/2025
Correspondencia: Marta Vicente-López, Avda. Alcalde En Jaume Botella mayor, s/n. 03570 La Vila Joiosa, Alicante, España. Teléfono: +34 693 36 07 05. Dirección electrónica: martavilo95@gmail.com
Citar como: Vicente-López M, Pascual-Nadal JJ, Lucendo-Ramírez J. Hernia pulmonar a través de fractura de esternón tras traumatismo torácico. Rev Colomb Cir. 2025;40:970-2. https://doi.org/10.30944/20117582.2912

Este es un artículo de acceso abierto bajo una Licencia Creative Commons - BY-NC-ND https://creativecommons.org/licenses/by-nc-nd/4.0/deed.es

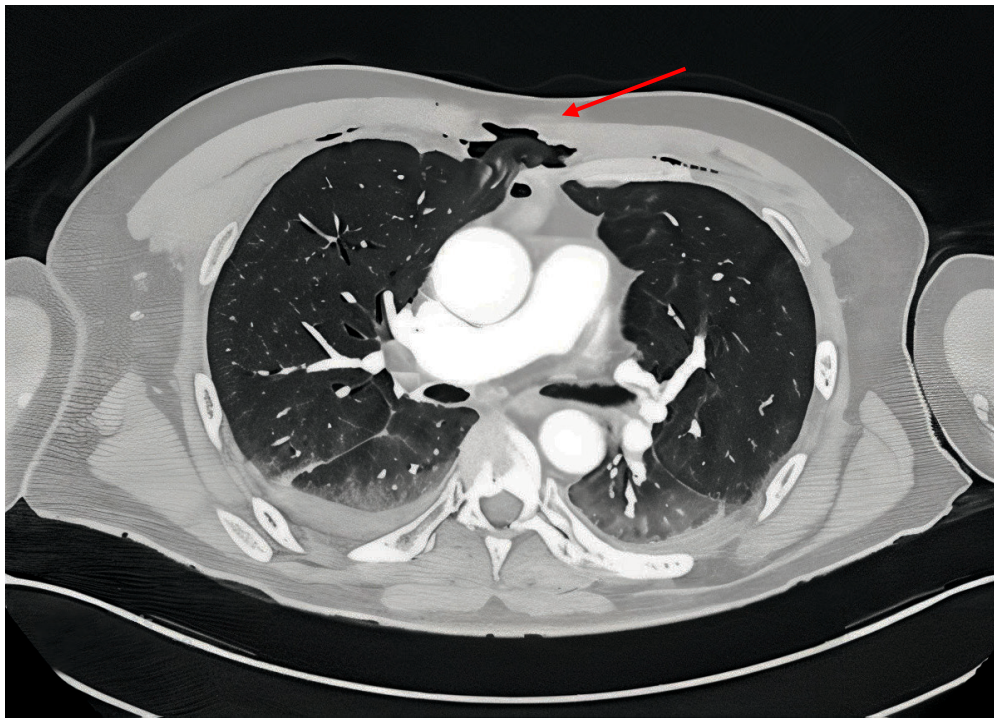

Figura 1. Hernia pulmonar a través de defecto esternal (flecha roja). Ventana pulmonar de la tomografía computarizada. Fuente: fotografía tomada por los autores.

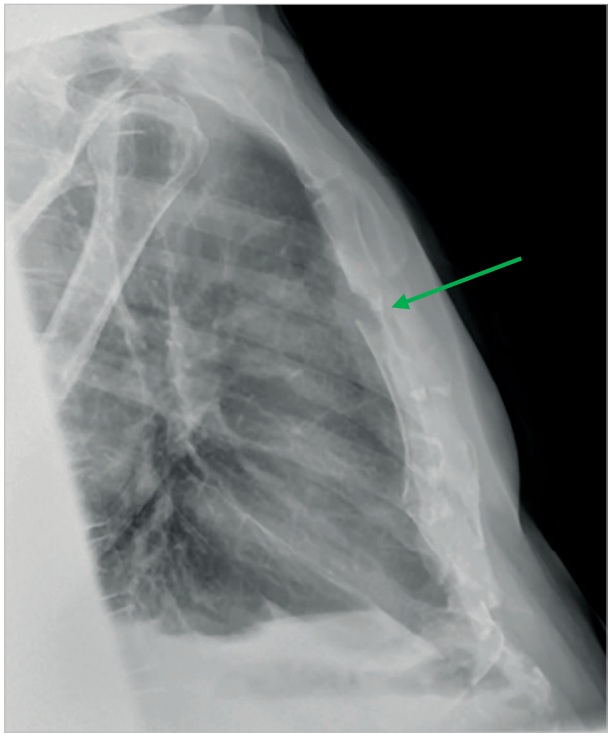

Figura 2. Radiografía de tórax al sexto día tras el traumatismo, que permite observar la fractura esternal (flecha verde). Fuente: fotografía tomada por los autores.

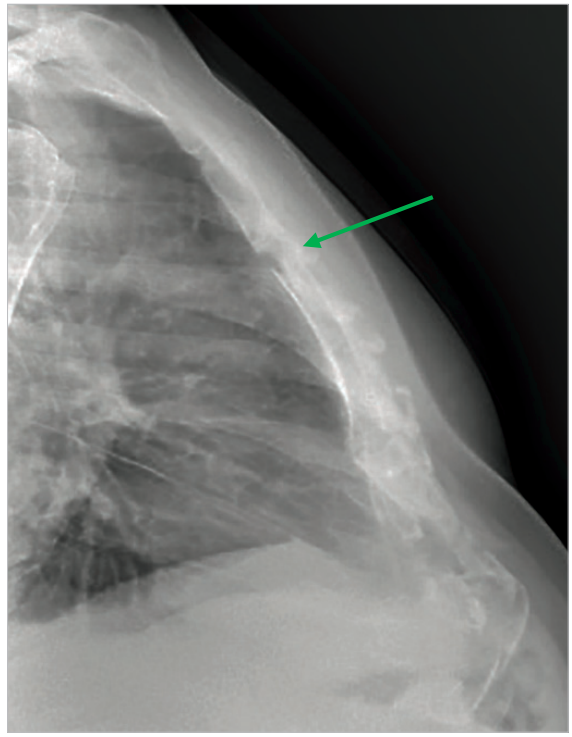

Figura 3. Radiografía de tórax al mes del traumatismo, donde se aprecia la mejoría en la fractura esternal (flecha verde).
Fuente: fotografía tomada por los autores.

imagen, como la radiografía de tórax y la TC, que es el método de elección. Al día de hoy, no existe estandarización del tratamiento y la decisión debe tomarse de forma individualizada. Se puede considerar la opción conservadora o la intervención quirúrgica, según la sintomatología y el estado clínico del paciente. La cirugía puede otorgar una curación más rápida, aunque no hay que despreciar las complicaciones asociadas a la intervención. El manejo conservador se recomienda en aquellos pacientes que se encuentren asintomáticos.

Cumplimiento de normas éticas

Consentimiento informado: El paciente dio su consentimiento y autorización para la presentación del caso y las imágenes.

Conflictos de interés: Los autores manifestaron que no existen conflictos de interés entre los autores de este artículo.

Uso de Inteligencia Artificial: Los autores declararon que no se utilizaron tecnologías asistidas por Inteligencia Artificial en la realización de este artículo.

Fuentes de financiación: Este manuscrito fue financiado con recursos de los autores.

Contribución de los autores:

- Concepción y diseño del estudio: Marta Vicente-López.
- Adquisición de datos: Marta Vicente-López.
- Redacción del manuscrito: Marta Vicente-López.
- Revisión crítica del contenido del manuscrito y edición: Juan José Pascual-Nadal, Jesús Lucendo-Ramírez.

Referencias

1 Morales-Borrero WJ, Madonado-Vargas J. A 64-year-old man with traumatic right middle lobe lung herniation successfully managed conservatively. Am J Case Rep. 2021;22:e931446. https://doi.org/10.12659/AJCR.931446

2 Rabaza MJ, Alcázar PP, Parto P, Touma C. Hernia pulmonar traumática. Radiología. 2001;43:350-2. https://doi.org/10.1016/S0033-8338(01)76992-5

3 Zapata R, Botero JE, Bolívar L, Saldarriaga C. Hernia pulmonar espontánea secundaria a acceso de tos; reparación por técnica asistida por video. Rev Colomb Cir. 2015;30:292-5. https://doi.org/10.30944/20117582.375

4 González-Triana LC, Brito-Vázquez M, Álvarez-González LB. Hernia pulmonar intercostal espontánea. Informe de caso y revisión de la literatura. Rev Med Electrón. 2022;44:1-9.