Rev Colomb Cir. 2026;41:836-43
https://doi.org/10.30944/20117582.2916

PRESENTACIÓN DE CASO

Tumor neuroendocrino del estómago: Manejo quirúrgico de una entidad rara

Neuroendocrine tumour of the stomach: Surgical management of a rare entity

José Richard Tenazoa-Villalobos, MD[1], Edgar Fermín Yan-Quiroz, MD[2], Mercedes Viviana Burgos-García, MD[3], Gladys Llerena-Cobián, MD[3]

1 Departamento de Cirugía, Hospital Victor Lazarte Echegaray – EsSalud, , La Esperanza, Perú.
2 Servicio de Cirugía oncológica, Hospital de Alta Complejidad Virgen de la Puerta – EsSalud, La Esperanza, Perú; Facultad de Medicina, Universidad Privada Antenor Orrego, Trujillo, Perú.
3 Departamento de Anatomía patológica, Hospital Victor Lazarte Echegaray – EsSalud; Facultad de Medicina, Universidad Privada Antenor Orrego, Trujillo, Perú.

Resumen

Introducción. El tumor neuroendocrino denota una neoplasia bien diferenciada que a menudo puede acompañarse de un síndrome carcinoide, que se caracteriza por la presencia de signos y síntomas que son desencadenados por hormonas y sustancias vasoactivas que provienen de estos tumores. La presentación clínica más común incluye el rubor y la diarrea funcional.

Caso clínico. Paciente femenina de 46 años con múltiples lesiones gástricas compatibles con tumor neuroendocrino, que fue llevada a cirugía y se practicó una gastrectomía total más reconstrucción con bolsa en J en Y de Roux. Se obtuvo un ganglio positivo para metástasis.

Resultados. Actualmente la paciente cursa con una evolución clínica favorable con remisión de la sintomatología. La reconstrucción quirúrgica empleada le permite alimentarse de forma adecuada.

Conclusiones. El tratamiento de primera línea en los tumores neuroendocrinos es la cirugía, con la que se pueden obtener buenos resultados en cuanto a calidad de vida.

Palabras clave: estómago; neoplasias gástricas; carcinoma neuroendocrino; gastrectomía; escisión del ganglio linfático.

Abstract

Introduction. Neuroendocrine tumors are well-differentiated neoplasms that can often be accompanied by carcinoid syndrome, characterized by the presence of signs and symptoms triggered by hormones and vasoactive substances from these tumors. The most common clinical presentations include flushing and functional diarrhea.

Fecha de recibido: 13/04/2025 - Fecha de aceptación: 14/06/2025 - Publicación en línea: 13/11/2025
Correspondencia: José Richard Tenazoa-Villalobos. América Sur 1971, Trujillo, La Libertad, Perú. CP 13008. Teléfono: +51 942167401. Dirección electrónica: josertenov@gmail.com
Citar como: Tenazoa-Villalobos JR, Yan-Quiroz EF, Burgos-García MV, Gladys Llerena-Cobián G. Tumor neuroendocrino del estómago: Manejo quirúrgico de una entidad rara. Rev Colomb Cir. 2026;41:836-43. https://doi.org/10.30944/20117582.2916

Este es un artículo de acceso abierto bajo una Licencia Creative Commons - BY-NC-ND https://creativecommons.org/licenses/by-nc-nd/4.0/deed.es

Clinical case. A 46-year-old female patient with multiple gastric lesions consistent with a neuroendocrine tumor underwent surgery and a total gastrectomy with Roux-en-Y pouch reconstruction. One lymph node was found to be positive for metastasis.

Results. The patient is currently progressing favorably with remission of symptoms. The surgical reconstruction used allows her to maintain adequate nutrition.

Conclusions. The first-line treatment for neuroendocrine tumors is surgery, which can achieve good results in terms of quality of life.

Keywords: stomach; gastric neoplasms; neuroendocrine carcinoma; gastrectomy; lymph node excision.

Introducción

Los tumores neuroendocrinos (TNE) bien diferenciados aparecen frecuentemente en el tracto digestivo y a consecuencia de la secreción de aminas (serotonina, dopamina, histamina, etc.), polipéptidos (calicreína, motilina, bradicinina, etc.) y prostaglandinas se relacionan con el síndrome carcinoide [1].

Los TNE gástricos (TNE-G) son neoplasias extremadamente raras, que representan menos del 2 % de todas las neoplasias del estómago. Se originan de las células enterocromafines, que son estimuladas de forma crónica por grandes cantidades de gastrina, y su diagnóstico se confirma mediante inmunohistoquímica, donde se tiñen fuertemente con la cromogranina y la sinaptofisina. Su comportamiento es silente pero altamente agresivo; la mayoría de estos tumores son diagnosticados incidentalmente, como si se tratara de pólipos simples gástricos vistos por endoscopias, y representan el 0,6-2 % de todos los pólipos del estómago. Afectan predominantemente a mujeres entre la sexta y séptima década de la vida [2-5].

El objetivo de este artículo fue presentar el caso de una mujer de 46 años con múltiples lesiones dispersas en el estómago, en las que se confirmó el diagnóstico de un tumor neuroendocrino de estómago, pT1pN1M0 estadio III.

Caso clínico

Mujer de 46 años procedente de Trujillo, Perú, con antecedentes personales de hipotiroidismo (hace 8 años) tratado con levotiroxina 100 ug/día y úlcera duodenal (hace 20 años) tratada con omeprazol, con historia de cinco años de epigastralgia tipo urente, de moderada intensidad, no irradiada, acompañada de náuseas, meteorismo y distensión abdominal, deposiciones diarreicas líquidas (de una a tres veces por día) y cefalea occipital intensa, por lo que había tenido varias admisiones en su centro de salud.

Se le realizó una endoscopia digestiva alta que reveló en cuerpo medio y curvatura mayor una lesión elevada, sésil, de 6 mm y otra lesión plana elevada, de 9 x 7 mm, con la mucosa con realce de patrón vascular. El reporte anatomopatológico de la biopsia informó proliferación vascular mediante inmunohistoquímica, con Panqueratina, NSE y CD 56 positivos, Sinaptofisina negativo y Ki67 1 %, compatible con tumor neuroendocrino.

Fue referida al Hospital Nacional Guillermo Almenara para resección endoscópica del tumor, pero se encontró lesión corporal subepitelial de 12 mm y hasta cuatro lesiones de similares características contralaterales, de 4mm. Debido a las múltiples lesiones y el riesgo de perforación, el procedimiento endoscópico se difirió y se solicitó una hidroangiotomografía de abdomen donde se observó en la pared posterior de cuerpo gástrico una lesión nodular de crecimiento endofítico, hipervascular en fase arterial, que medía 11 x 4 mm, y otra lesión hacia la pared anterior, de 3 mm, sin adenopatías significativas (Figura 1).

Se programó para cirugía y se practicó gastrectomía radical total por laparotomía más reconstrucción con bolsa en J en Y de Roux (Figura 2); durante la cirugía no se identificaron tumores, líquido libre

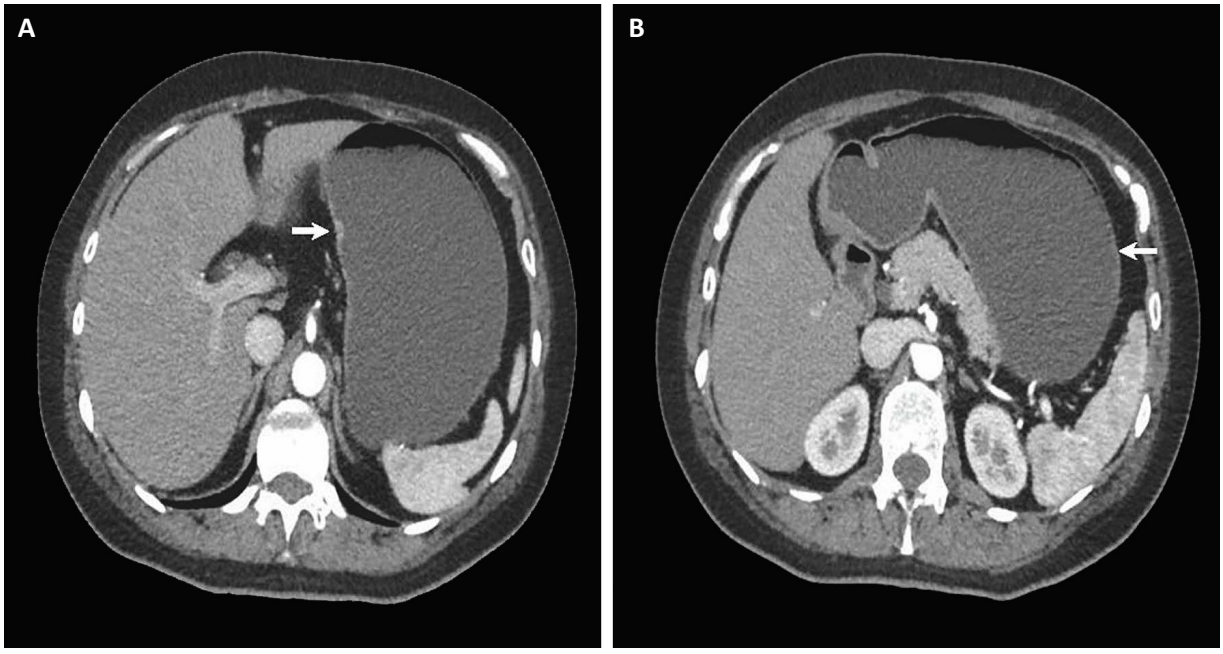

Figura 1. Hidroangiotomografía de abdomen con contraste. Corte transversal, estómago con paredes distendidas. A, lesión nodular de crecimiento endofítico hipervascular en fase arterial de 11 x 4 mm (flecha blanca). B, lesión nodular hipervascular que mide 3 mm (flecha blanca).

Fuente: Archivo Hospital Víctor Lazarte Echegaray, Trujillo, Perú.

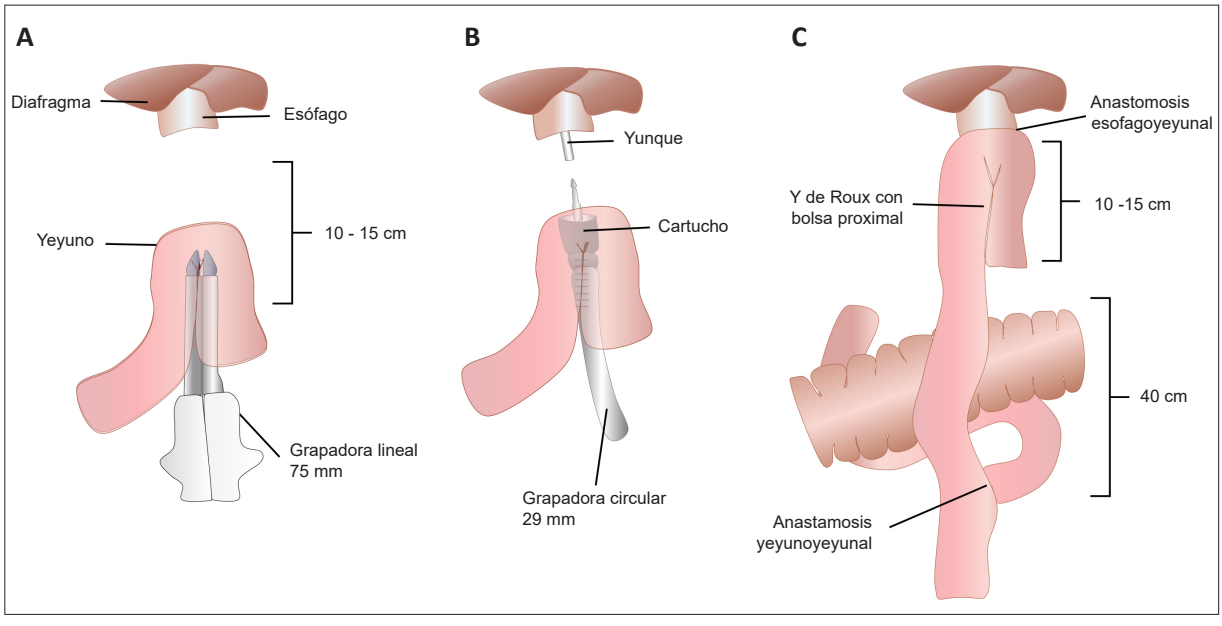

Figura 2. Reconstrucción con bolsa proximal en J en Y de Roux. A. Una vez realizada la gastrectomía total, se procede a la confección de bolsa en J con un asa yeyunal de 10-15 cm, mediante una grapadora lineal de 75 mm. B. Reconstrucción de la anastomosis esófago-yeyunal termino-lateral con una grapadora circular de 29 mm; nótese que se ingresa por el mismo estoma donde se usó el dispositivo previo. C. Anastomosis yeyuno-yeyunal termino-lateral antecólica dispuesta a 40 cm de la bolsa en J proximal en Y de Roux.

Fuente: Creación propia de los autores.

ni carcinomatosis. En el posoperatorio evolucionó favorablemente, sin complicaciones y fue dada de alta en el decimo día.

Fue vista por consulta externa con los resultados del estudio histopatológico que informaron la presencia de un tumor neuroendocrino bien diferenciado tipo 1 en el cuerpo gástrico que invadía la submucosa, de 1 cm, tasa mitótica de una mitosis/2 mm^2, Ki67 2 %, invasión linfovascular y perineural presente, márgenes de resección y epiplón libres de neoplasia (Figura 3). En los ganglios linfáticos regionales (51) solo un ganglio linfático fue positivo para metástasis. Inmunohistoquímica: Cromogranina, NSE y CD56 positivos, Sinaptofisina no contributorio, p53 y K7 negativos. Con tales hallazgos, se le diagnosticó como tumor neuroendocrino del cuerpo gástrico pT1pN1M0 estadio III.

Tres meses después, Oncología médica ordenó tomografía computarizada de tórax, abdomen y pelvis multifásica, sin lesiones (Figura 4). Actualmente la paciente evoluciona favorablemente, sin signos de recurrencia, con remisión de la cefalea, epigastralgia y diarrea, además puede consumir alimentos de volumen considerable sin presentar náuseas, vómitos ni sensación de llenura precoz o reflujo, conservando un peso adecuado.

Discusión

Los tumores neuroendocrinos se localizan más frecuentemente en el tracto digestivo (55 %) y respiratorio (30 %). En el tracto digestivo se ubican en intestino delgado (45 %), recto (20 %), apéndice cecal (16 %), colon (11 %) y estómago (7 %) [6-10].

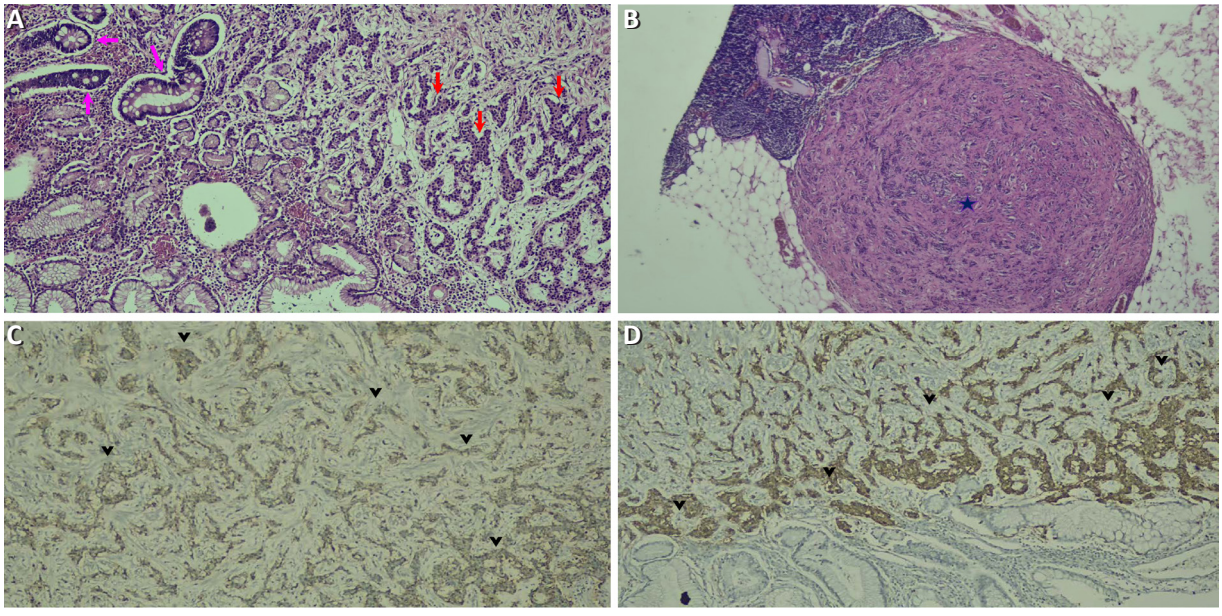

Figura 3. Patología quirúrgica. A. La tinción de hematoxilina eosina, aumento 10x, muestra la predominancia de la neoplasia en la mucosa gástrica, que infiltra hasta la submucosa. La neoplasia se dispone predominantemente en trabéculas (flechas rojas) y está constituida por células de aspecto blando, con núcleos ovalados a redondeados, con cromatina en sal y pimienta; además de escasas mitosis. Esta se encuentra rodeada de una gran área de metaplasia intestinal completa (flechas rosadas) y atrofia. B. Tinción de hematoxilina eosina, aumento 4x, donde se aprecia un ganglio linfático con una clara infiltración por la neoplasia, que aborda el ganglio en su totalidad por células fusiformes y núcleo ovalado (*). Solo un ganglio linfático de toda la disección gástrica fue afectado. C. Inmunohistoquímica, aumento 10x. Hay positividad de los marcadores de inmunohistoquímica (cabezas de flecha) como Cromogranina. D. La positividad de CD56 favorece el diagnóstico de tumor neuroendocrino.

Fuente: Archivo del Hospital Víctor Lazarte Echegaray, Trujillo, Perú.

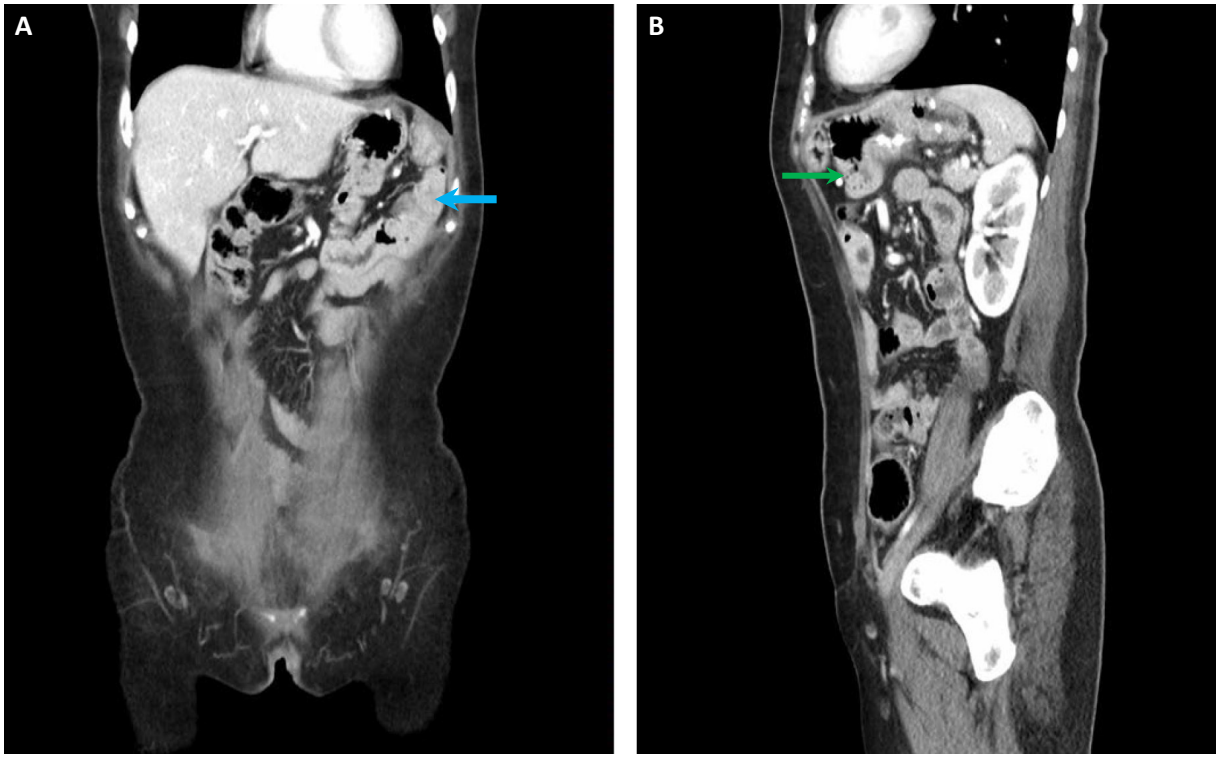

Figura 4. Tomografía computarizada de abdomen y pelvis con contraste. A. Corte coronal. La flecha celeste señala la reconstrucción en Y de Roux con bolsa proximal, permeable y funcionante. La evolución de la nutrición y la calidad de vida de los pacientes mejora el volumen de la ingesta, incremento de peso en los días postoperatorios y su confección no incrementa la morbimortalidad. B. Corte sagital. La flecha verde señala la reconstrucción en Y de Roux con bolsa proximal.

Fuente: Archivo del Hospital Víctor Lazarte Echegaray, Trujillo, Perú.

Los TNE-G poseen tres categorías, de distinta conducta biológica y pronóstico. Los TNE-G tipo 1, que corresponden al 70-80 %, se asocian con gastritis crónica; la endoscopia, que es realizada por otros motivos, suele revelar lesiones múltiples, a menudo menores de 1 cm, aspecto polipoide y con una úlcera central [9,11]. Los TNE-G tipo 2, que causan el 5 %, se asocian con gastrinomas y neoplasias endocrinas múltiples tipo 1 (MEN1); su origen y forma de presentación es similar a los TNE-G tipo 1, suelen ser multifocales e indolentes [12]. Los TNE-G tipo 3, que representan el 20 %, son considerados esporádicos debido a que la gastritis atrófica y los gastrinomas están ausentes; son más agresivos, clínicamente se manifiestan como síndrome carcinoide atípico y el 65 % de los pacientes presentan metástasis hepáticas al momento del diagnóstico [13,14]. Últimamente se han descrito unos TNE-G tipo 4, debido al uso indiscriminado de inhibidores de bomba de protones, que se presentan de forma solitaria y su evolución es menos agresiva; en la histología se observa hiperplasia de células parietales y enterocromafines [15].

Los TNE-G presentan una sintomatología ocasionada por las sustancias vasoactivas derivadas de estas neoplasias. La paciente del presente caso manifestó diarrea crónica de forma repetitiva, con múltiples ingresos al servicio de emergencias donde recibía manejo sintomático, pero a medida que progresaba el tiempo, los síntomas se exacerbaron, lo cual podría ser explicado por la estrecha relación de este tumor y la constelación clínica de la paciente.

El tratamiento de los TNE-G depende de su clasificación. Para los TNE-G tipo 1 o 2 menores de 2 cm, que invaden únicamente la lámina propia o

submucosa, la resección endoscópica es viable [16,17], con vigilancia endoscópica cada 6 a 12 meses. La progresión a un tumor maligno es rara en tumores pequeños, pero pueden ocurrir metástasis a distancia en el 10 % en los tumores menores de 2 cm y en el 20 % en los tumores mayores; el riesgo de compromiso nodal depende del tamaño y de la invasión en profundidad del tumor [11,18,19].

La gastrectomía parcial o total más linfadenectomía es el tratamiento de elección para los TNE-G tipo 3. Es controversial realizar antrectomía si existen numerosos tumores dispersos en el estómago, no obstante, al resecar el antro la masa de células G se reduce, los niveles de gastrina sérica disminuyen y causan regresión tumoral. La gastrectomía total más linfadenectomía D2 está indicada en NET-G amplios de la pared gástrica mayores de 2 cm, pobremente diferenciados o que presenten sangrado [9,20-22].

Hay poca evidencia registrada sobre el seguimiento mediante Cromogranina A [23,24]. El pronóstico de supervivencia a 10 años es del 95 % para los estadios I y IIA; en estadio III con ganglios positivos la supervivencia a los 5 años es del 95 % [25-27]. Por lo tanto, al elegir el procedimiento terapéutico se deben tener en cuenta el tamaño y forma del tumor. Los NET-G por lo general son bien diferenciados y rara vez se encuentran metástasis, sin embargo, existe un mayor riesgo de metástasis en los subgrupos agresivos [28,29].

En nuestro caso, como primera intención se efectuó mucosectomía en dos oportunidades, pero al observar las lesiones multifocales con riesgo de perforación durante el procedimiento endoscópico se optó por un manejo quirúrgico oncológico radical. Se planteó la posibilidad de una gastrectomía distal debido a la edad de la paciente, no obstante, se decidió por la gastrectomía total considerando que los TNE-G tipo 1, 2 y 3 pueden beneficiarse de este tipo de manejo cuando se observa multifocalidad y riesgo de metástasis, lo cual pudo confirmarse en nuestra paciente.

Una vez se obtiene el espécimen quirúrgico, se debe tener en cuenta que los marcadores inmunohistoquímicos con mayor positividad son las citoqueratinas, sinaptofisina y cromogranina, que son esenciales para el diagnóstico [30,31].

Conclusión

Los tumores neuroendocrinos gástricos se benefician del manejo quirúrgico. En aquellas neoplasias que tienen factores de riesgo, se recomienda optar por una gastrectomía total radical; de esta forma los pacientes aseguran un mejor pronóstico. Independientemente del tipo, la cirugía brinda control de la enfermedad y aumenta la sobrevida a más de 5 años, incluso en un contexto de enfermedad avanzada.

Cumplimiento de normas éticas

Consentimiento informado: Se cuenta con el consentimiento informado de la paciente por escrito para la publicación del caso y las imágenes adjuntas. Además, se tuvo la aprobación del Comité de Ética del Hospital Víctor Lazarte Echegaray, en Trujillo, Perú.

Conflictos de interés: Los autores declararon que no tienen conflictos de intereses asociados con el manuscrito.

Uso de Inteligencia Artificial: Los autores declararon que no se usó tecnología asistida por Inteligencia Artificial en la realización de este trabajo.

Fuentes de financiación: El caso presentado fue autofinanciado íntegramente por los autores y no recibió financiación externa.

Contribución de los autores:

- Diseño y concepción del estudio: José Richard Tenazoa-Villalobos, Edgar Fermín Yan-Quiroz.
- Adquisición de datos: José Richard Tenazoa-Villalobos, Edgar Fermín Yan-Quiroz.
- Suministro de materiales de anatomía patológica: Mercedes Viviana Burgos-García, Gladys Llerena-Cobián.
- Redacción del manuscrito: José Richard Tenazoa-Villalobos, Edgar Fermín Yan-Quiroz, Mercedes Viviana Burgos-García, Gladys Llerena-Cobián.
- Revisión del manuscrito y aprobación: José Richard Tenazoa-Villalobos, Edgar Fermín Yan-Quiroz.

Referencias

1 Kulke MH, Mayer RJ. Carcinoid tumors. N Engl J Med. 1999;340:858-68. https://doi.org/10.1056/NEJM199903183401107

2 Yao JC, Hassan M, Phan A, Dagohoy C, Leary C, Mares JE, et al. One hundred years after "carcinoid": Epidemiology of and prognostic factors for neuroendocrine tumors in 35,825 cases in the United States. J Clin Oncol. 2008;26:3063-72. https://doi.org/10.1200/JCO.2007.15.4377

3 Strosberg JR, Benson AB, Huynh L, Duh MS, Goldman J, Sahai V, et al. Clinical benefits of above-standard dose of octreotide LAR in patients with neuroendocrine tumors for control of carcinoid syndrome symptoms: A multicenter retrospective chart review study. Oncologist. 2014;19:930-6. https://doi.org/10.1634/theoncologist.2014-0120

4 Yamaguchi T, Machida N, Morizane C, Kasuga A, Takahashi H, Sudo K, et al. Multicenter retrospective analysis of systemic chemotherapy for advanced neuroendocrine carcinoma of the digestive system. Cancer Sci. 2014;105:1176-81. https://doi.org/10.1111/cas.12473

5 Yao JC, Guthrie KA, Moran C, Strosberg JR, Kulke MH, Chan JA, et al. Phase III prospective randomized comparison trial of depot octreotide plus interferon alfa-2b versus depot octreotide plus bevacizumab in patients with advanced carcinoid tumors: SWOG S0518. J Clin Oncol. 2017;35:1695-1703. https://doi.org/10.1200/JCO.2016.70.4072

6 Maggard MA, O'Connell JB, Ko CY. Updated population-based review of carcinoid tumors. Ann Surg. 2004;240:117-22. https://doi.org/10.1097/01.sla.0000129342.67174.67

7 Taghavi S, Jayarajan SN, Powers BD, Davey A, Willis AI. Examining rectal carcinoids in the era of screening colonoscopy: A surveillance, epidemiology, and end results analysis. Dis Colon Rectum. 2013;56:952-9. https://doi.org/10.1097/DCR.0b013e318291f512

8 Ito T, Sasano H, Tanaka M, Osamura RY, Sasaki I, Kimura W, et al. Epidemiological study of gastroenteropancreatic neuroendocrine tumors in Japan. J Gastroenterol. 2010;45:234-43. https://doi.org/10.1007/s00535-009-0194-8

9 Borch K, Ahrén B, Ahlman H, Falkmer S, Granérus G, Grimelius L. Gastric carcinoids: Biologic behavior and prognosis after differentiated treatment in relation to type. Ann Surg. 2005;242:64-73. https://doi.org/10.1097/01.sla.0000167862.52309.7d

10 Dakin GF, Warner RRP, Pomp A, Salky B, Inabnet WB. Presentation, treatment, and outcome of type 1 gastric carcinoid tumors. J Surg Oncol. 2006;93:368-72. https://doi.org/10.1002/jso.20468

11 Soga J. Early-stage carcinoids of the gastrointestinal tract: An analysis of 1914 reported cases. Cancer. 2005;103:1587-95. https://doi.org/10.1002/cncr.20939

12 Gilligan CJ, Lawton GP, Tang LH, West AB, Modlin IM. Gastric carcinoid tumors: The biology and therapy of an enigmatic and controversial lesion. Am J Gastroenterol. 1995;90:338-52.

13 Bordi C. Endocrine tumours of the stomach. Pathol Res Pract. 1995;191:373-80. https://doi.org/10.1016/S0344-0338(11)80891-5

14 Rais R, Trikalinos NA, Liu J, Chatterjee D. Enterochromaffin-like cell hyperplasia-associated gastric neuroendocrine tumors may arise in the setting of proton pump inhibitor use. Arch Pathol Lab Med. 2022;146:366-71. https://doi.org/10.5858/arpa.2020-0315-OA

15 Delle Fave G, Kwekkeboom DJ, van Cutsem E, Rindi G, Kos-Kudla B, Knigge U, et al; Barcelona Consensus Conference participants. ENETS consensus guidelines for the management of patients with gastroduodenal neoplasms. Neuroendocrinology. 2012;95:74-87. https://doi.org/10.1159/000335595

16 Hanna A, Kim-Kiselak C, Tang R, Metz DC, Yang Z, DeMatteo R, et al. Gastric neuroendocrine tumors: Reappraisal of type in predicting outcome. Ann Surg Oncol. 2021;28:8838-46. https://doi.org/10.1245/s10434-021-10293-7

17 Noh JH, Kim DH, Yoon H, Hsing LC, Na HK, Ahn JY, et al. Clinical outcomes of endoscopic treatment for type 1 gastric neuroendocrine tumor. J Gastrointest Surg. 2021;25:2495-2502. https://doi.org/10.1007/s11605-021-04997-0

18 Schindl M, Kaserer K, Niederle B. Treatment of gastric neuroendocrine tumors: The necessity of a type-adapted treatment. Arch Surg. 2001;136:49-54. https://doi.org/10.1001/archsurg.136.1.49

19 Ozao-Choy J, Buch K, Strauchen JA, Warner RRP, Divino CM. Laparoscopic antrectomy for the treatment of type I gastric carcinoid tumors. J Surg Res. 2010;162:22-5. https://doi.org/10.1016/j.jss.2010.01.005

20 Gladdy RA, Strong VE, Coit D, Allen PJ, Gerdes H, Shia J, et al. Defining surgical indications for type I gastric carcinoid tumor. Ann Surg Oncol. 2009;16:3154-60. https://doi.org/10.1245/s10434-009-0687-y

21 Jordan PH, Barroso A, Sweeney J. Gastric carcinoids in patients with hypergastrinemia. J Am Coll Surg. 2004;199:552-5. https://doi.org/10.1016/j.jamcollsurg.2004.06.019

22 Di Giacinto P, Rota F, Rizza L, Campana D, Isidori A, Lania A, et al. Chromogranin A: From laboratory to clinical aspects of patients with neuroendocrine tumors. Int J Endocrinol. 2018;2018:8126087. https://doi.org/10.1155/2018/8126087

23 Cives M, Anaya DA, Soares H, Coppola D, Strosberg J. Analysis of postoperative recurrence in stage I-III midgut neuroendocrine tumors. J Natl Cancer Inst. 2018;110:282-289. https://doi.org/10.1093/jnci/djx174. Erratum in: J Natl Cancer Inst. 2018;110:437. https://doi.org/10.1093/jnci/djy016

24 Kim MK, Warner RRP, Roayaie S, Harpaz N, Ward SC, Itzkowitz S, et al. Revised staging classification improves outcome prediction for small intestinal neuroendocrine tumors. J Clin Oncol. 2013;31:3776-81. https://doi.org/10.1200/JCO.2013.51.1477

25 Strosberg JR, Weber JM, Feldman M, Coppola D, Meredith K, Kvols LK. Prognostic validity of the American Joint Committee on Cancer staging classification for midgut neuroendocrine tumors. J Clin Oncol. 2013;31:420-5. https://doi.org/10.1200/JCO.2012.44.5924

26 Medrano-Guzmán R, Erazo-Valle-Solís A, Alvarado-Cabrero I, Ochoa-Carrillo FJ, Brom-Valladares RC, Barreto-Zúñiga R, et al. Actualización de las guías de diagnóstico y tratamiento de tumores neuroendocrinos y gastroenteropancreáticos del grupo de trabajo en NET-GEP de México. Rev Gac Mex Oncol. 2011;10(Supl. 2):3-16.

27 Moreno FY, Reyes CL, Alas CU, Gaitán KM, Pineda M, Iglesias MC, et al. Tumor carcinoide gástrico tipo 2. Reporte de caso. Rev Venez Oncol. 2020;32:230-6.

28 Fuenmayor C, García M, Milano M, Pérez M, Contreras Y, Umbría M, et al. Tumor neuroendocrino gástrico con metástasis pulmonar. Rev Venez Endocrinol Metab. 2013;11:102-7.

29 Lazarte R, Poniachik J, Smok G, Contreras J, Gutiérrez L, Csendes A. Tumores neuroendocrinos gástricos: Presentación clínica, endoscópica y alternativas de tratamiento. Rev Méd Chile. 2002;130:985-92. http://dx.doi.org/10.4067/S0034-98872002000900004

30 Flórez N, Pérez JC, Turizo Á, Cuesta DP. Caracterización de pacientes con tumores neuroendocrinos en un hospital de referencia de alta complejidad. Rev Colomb Cir. 2020;35:639-46. https://doi.org/10.30944/20117582.786

31 Valverde A. Principios y técnicas de las anastomosis digestivas: Especificidades según los órganos en cirugía por laparotomía. EMC - Técnicas Quirúrgicas - Aparato Digestivo. 2015;31:1-18. https://doi.org/10.1016/s1282-9129(15)72443-8