Rev Colomb Cir. 2025;40:973-5
https://doi.org/10.30944/20117582.2951

IMÁGENES EN CIRUGÍA

Hernia diafragmática secundaria a trauma contuso del tórax

Secondary diaphragmatic hernia due to blunt thoracic trauma

Alejandro Madrigal-Montoya, MD[1], Katalyna Serna, MD[1], Diego Pino, MD[2], Camilo Naranjo, MD[3]

1 Programa de Medicina, Universidad CES, Medellín, Colombia.
2 Programa de especialización en Cirugía general, Universidad CES, Medellín Colombia.
3 Departamento de Cirugía general, Clínica CES, Medellín, Colombia.

Las hernias diafragmáticas traumáticas (HDT) son lesiones poco frecuentes que suelen pasar desapercibidas en el abordaje inicial, lo que retrasa su diagnóstico y manejo oportuno. Su incidencia es del 1 % en traumas abdominales y del 10-12 % en traumatismos torácicos, siendo más frecuentes en trauma penetrante (7 %) que en trauma contuso (3,4 %)[1]. La presentación clínica es variable y puede incluir síntomas respiratorios, gastrointestinales o dolor inespecífico, que aparecen semanas o incluso años después[2,3]. Las HDT izquierdas son más comunes, ya que el hígado actúa como barrera en el lado derecho[4]. La tomografía computarizada (TC) permite detectar al menos 19 signos, agrupados en directos, indirectos y de origen dudoso[5].

Se presenta el caso de una paciente de 59 años, sin antecedentes médicos relevantes, con trauma torácico contuso tras caer de un equino. La TC inicial mostró un neumotórax izquierdo mayor del 70 %, atelectasias y fractura del tercer arco costal izquierdo con desplazamiento de 3 mm, sin hemotórax (Figura 1). Se realizó una toracostomía cerrada, sin complicaciones, sin embargo, la paciente persistió con disnea leve y requerimiento de oxígeno suplementario. La evolución radiológica fue desfavorable, con derrame pleural no loculado. La TC con contraste al octavo día reveló una hernia diafragmática izquierda con contenido graso (Figura 2), por lo que se llevó a laparoscopia, identificando un defecto de 3 cm, con epiplón encarcelado sin sufrimiento. Se redujo el contenido y se cerró el diafragma con sutura Prolene® 3-0 (Figura 3). La evolución fue satisfactoria, con egreso al cuarto día postoperatorio.

Palabras clave: hernia diafragmática; hernia diafragmática traumática; heridas no penetrantes; derrame pleural; tomografía computarizada; procedimientos quirúrgicos mínimamente invasivos.

Keywords: diaphragmatic hernia; traumatic diaphragmatic hernia; nonpenetrating wounds; pleural effusion; computed tomography; minimally invasive surgical procedures.

Fecha de recibido: 14/05/2025 - Fecha de aceptación: 16/06/2025 - Publicación en línea: 15/07/2025
Correspondencia: Alejandro Madrigal Montoya, Calle 58 # 50 C - 2, Medellín, Colombia. Teléfono: +57 3217789173
Dirección electrónica: alejandromadrigal429@gmail.com
Citar como: Madrigal-Montoya A, Serna K, Pino D, Naranjo C. Hernia diafragmática secundaria a trauma contuso del tórax. Rev Colomb Cir. 2025;40:973-5. https://doi.org/10.30944/20117582.2951

Este es un artículo de acceso abierto bajo una Licencia Creative Commons - BY-NC-ND https://creativecommons.org/licenses/by-nc-nd/4.0/deed.es

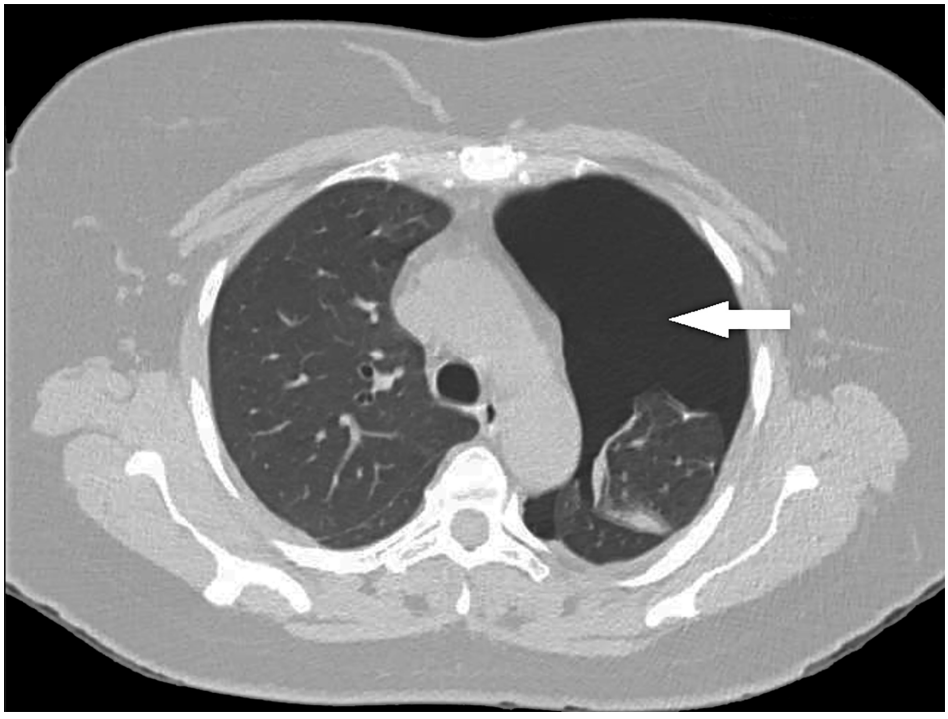

Figura 1. Tomografía computarizada simple de tórax, corte axial, donde se aprecia el neumotórax mayor del 70 % (flecha).

Fuente: Fotografía tomada por los autores.

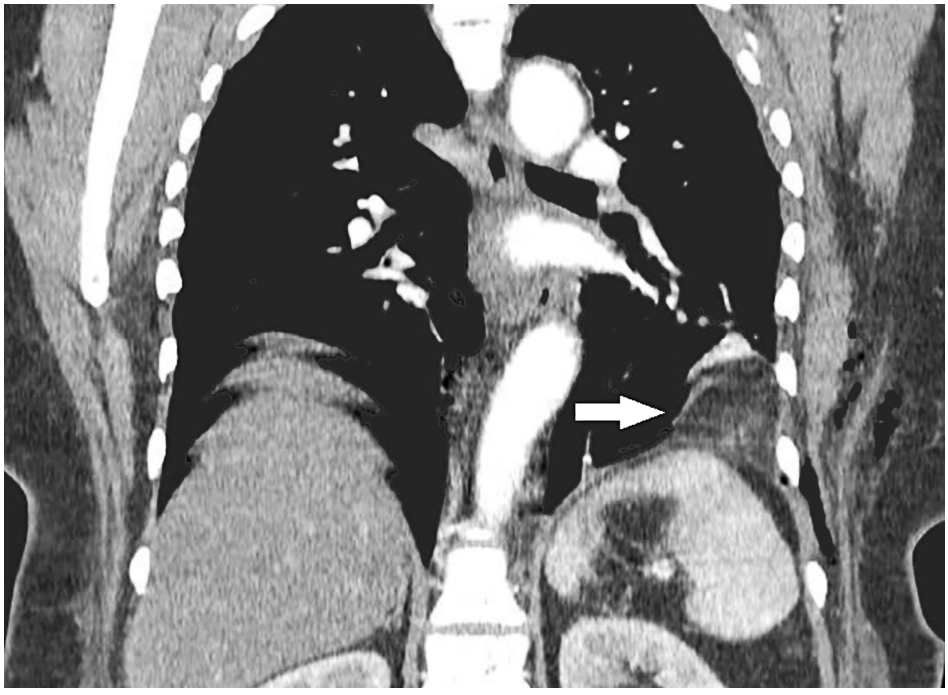

Figura 2. Tomografía computarizada de tórax con contraste, corte coronal, que muestra la hernia diafragmática posterior izquierda con contenido graso (flecha).

Fuente: Fotografía tomada por los autores.

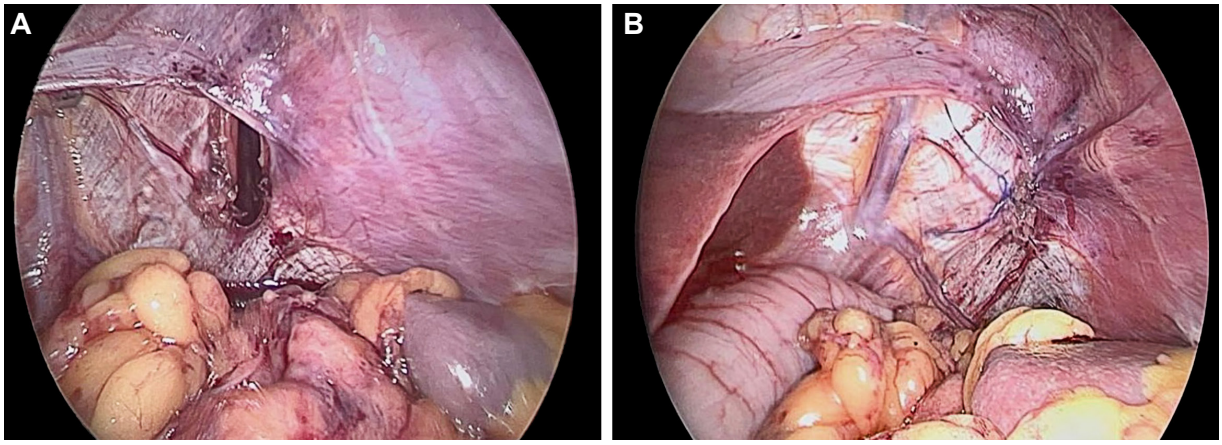

Figura 3. Procedimiento quirúrgico laparoscópico. **A.** Defecto herniario en la región posterior izquierda del diafragma. **B.** Defecto herniario corregido con sutura Prolene® 3-0.

Fuente: Fotografías tomadas en cirugía por los autores.

Cumplimiento de normas éticas

Consentimiento informado: Los autores declararon contar con el consentimiento informado por parte de la paciente autorizando la publicación del caso y las imágenes relacionadas.

Conflictos de interés: Los autores manifestaron no presentar conflictos de interés.

Uso de Inteligencia Artificial: Los autores declararon que en la elaboración de este trabajo no se emplearon tecnologías asistidas por inteligencia artificial (IA) como modelos de lenguaje grande, chatbots o creadores de imágenes.

Fuentes de financiación: No se recibió ninguna fuente externa de financiación.

Contribución de los autores:

- Concepción y diseño del estudio: Alejandro Madrigal-Montoya, Katalyna Serna, Diego Pino y Camilo Naranjo.
- Adquisición de datos: Alejandro Madrigal-Montoya, Katalyna Serna, Diego Pino y Camilo Naranjo.
- Análisis e interpretación de datos: Alejandro Madrigal-Montoya, Katalyna Serna, Diego Pino y Camilo Naranjo.
- Redacción del manuscrito: Alejandro Madrigal-Montoya, Katalyna Serna, Diego Pino y Camilo Naranjo.
- Revisión crítica y aprobación: Alejandro Madrigal-Montoya, Katalyna Serna, Diego Pino y Camilo Naranjo.

Referencias

1. Petrone P, Asensio JA, Marini CP. Diaphragmatic injuries and post-traumatic diaphragmatic hernias. Curr Probl Surg. 2017;54:11-32. https://doi.org/10.1067/j.cpsurg.2016.11.001
2. Clarke DL, Greatorex B, Oosthuizen GV, Muckart DJ. The spectrum of diaphragmatic injury in a busy metropolitan surgical service. Injury. septiembre de 2009;40:932-7. https://doi.org/10.1016/j.injury.2008.10.042
3. Alfaraj D, Alwatyan KI, Al Ashour MH, Alghamdi FA, Alhowaish AA. A case of traumatic diaphragm rupture: A differential diagnosis not to miss. Cureus. 2023;15:e49820. https://doi.org/10.7759/cureus.49820
4. Carrillo-Esper R, López-Caballero C. Hernia diafragmática secundaria a trauma abdominal cerrado. Rev Fac Med (Méx). 2011;54:18-22.
5. Kaur R, Prabhakar A, Kochhar S, Dalal U. Blunt traumatic diaphragmatic hernia: Pictorial review of CT signs. Indian J Radiol Imaging. 2015;25:226-32. https://doi.org/10.4103/0971-3026.161433