Rev Colomb Cir. 2026;41:1046-52
https://doi.org/10.30944/20117582.2970

PRESENTACIÓN DE CASO

Pseudoquiste pancreático gigante con presentación atípica tratado por laparoscopia: Reporte de un caso

Giant pancreatic pseudocyst with atypical presentation treated laparoscopically: A case report

Shadid Alejandra Rodríguez-Gómez, MD[1], José Mario Ruvalcaba-Vallarta, MD[1], Jesús Eduardo Briones-Hernández, MD[2], Gerardo Bracamontes-Patiño, MD[2]

1 Servicio de Cirugía general, Hospital General Agustín O´Horán, Mérida, México.
2 Programa de especialización en Cirugía general, Hospital General Agustín O´Horán, Universidad Autónoma de Yucatán, Mérida, México.

Resumen

Introducción. Los pseudoquistes pancreáticos gigantes son una complicación poco frecuente de la pancreatitis crónica. Su presentación clínica puede ser variable y en ocasiones generar síntomas atípicos.

Caso clínico. Se presenta el caso de un paciente de 44 años, con antecedente de pancreatitis y drenaje endoscópico, quien consultó por disnea progresiva secundaria a anemia severa. La tomografía reveló un pseudoquiste pancreático gigante, de 17 cm de diámetro, asociado a pancreatitis crónica.

Resultados. Se practicó un drenaje interno por vía laparoscópica mediante cistogastrostomía y colecistectomía en el mismo acto, con resolución quirúrgica exitosa. Posteriormente, el paciente presentó sangrado, que fue resuelto mediante tratamiento endoscópico. La citología descartó malignidad. En el seguimiento a seis meses, el paciente permanecía asintomático y sin recurrencia.

Conclusiones. El abordaje laparoscópico representa una opción segura y efectiva para pseudoquistes gigantes, incluso en contextos complicados. Este caso destaca una forma inusual de presentación, con anemia severa sin dolor abdominal, así como la importancia de un manejo multidisciplinario y seguimiento estrecho para detectar complicaciones posoperatorias.

Palabras clave: páncreas; enfermedades pancreáticas; pancreatitis; seudoquiste pancreático; laparoscopia; anemia.

Fecha de recibido: 30/05/2025 - Fecha de aceptación: 12/10/2025 - Publicación en línea: 28/04/2026
Correspondencia: Jose Mario Ruvalcaba-Vallarta, Calle 27 # 334 A Departamento 5, Mérida, México. CP: 97205.
Teléfono: +52 3314396756. Dirección electrónica: josruval79@gmail.com
Citar como: Rodríguez-Gómez SA, Ruvalcaba-Vallarta JM, Briones-Hernández JE, Bracamontes-Patiño G. Pseudoquiste pancreático gigante con presentación atípica tratado por laparoscopia: Reporte de un caso. Rev Colomb Cir. 2026;41:1046-52. https://doi.org/10.30944/20117582.2970

Este es un artículo de acceso abierto bajo una Licencia Creative Commons - BY-NC-ND https://creativecommons.org/licenses/by-nc-nd/4.0/deed.es

Abstract

Introduction. Giant pancreatic pseudocysts are a rare complication of chronic pancreatitis. Their clinical presentation can be variable and, at times, give rise to atypical symptoms.

Clinical case. We present the case of a 44-year-old patient with a history of pancreatitis and endoscopic drainage, who presented with progressive dyspnea secondary to severe anemia. Computed tomography revealed a giant pancreatic pseudocyst, 17 cm in diameter, associated with chronic pancreatitis.

Results. An internal drainage was performed laparoscopically via cystogastrostomy and cholecystectomy during the same procedure, resulting in successful surgical resolution. Subsequently, the patient developed bleeding, which was resolved through endoscopic treatment. Cytology ruled out malignancy. At the six-month follow-up, the patient remained asymptomatic and free of recurrence.

Conclusions. The laparoscopic approach represents a safe and effective option for giant pseudocysts, even in complicated settings. This case highlights an unusual presentation, severe anemia without abdominal pain, as well as the importance of multidisciplinary management and close follow-up to detect postoperative complications.

Keywords: pancreas; pancreatic diseases; pancreatitis; pancreatic pseudocyst; laparoscopy; anemia.

Introducción

Un pseudoquiste pancreático es una acumulación de líquido peripancreático, rico en amilasa y otras enzimas pancreáticas, sin material sólido, rodeado por una pared bien definida de tejido fibroso sin revestimiento epitelial, la cual generalmente ocurre luego de cuatro semanas de un cuadro de pancreatitis [1,2]. Entre el 5 y el 15 % de los casos de pancreatitis se complican con el desarrollo de pseudoquistes; esta cifra es mucho mayor en pacientes con pancreatitis aguda severa, entre quienes puede alcanzar el 50 % [3-5].

Este artículo presenta el caso de un paciente adulto joven con un pseudoquiste pancreático gigante, describiendo el abordaje diagnóstico y el tratamiento quirúrgico, con el objetivo de resaltar esta presentación atípica y el manejo mínimamente invasivo como una opción segura y eficaz.

Caso clínico

Paciente masculino de 44 años, con antecedente de diabetes mellitus tipo 2 e hipertensión arterial controladas, quien hacía doce años había tenido un quiste pancreático de causa desconocida, que fue llevado a drenaje endoscópico. Inició el padecimiento tres meses antes del ingreso, al presentar astenia, adinamia y fiebre ocasional sin predominio de horario, que fueron aumentando con el paso del tiempo, hasta que quince días previos a su ingreso presentó disnea progresiva que lo obligó a consultar.

A la exploración física el paciente presentaba disnea a la deambulación, palidez de piel y tegumentos, y una aparente masa a nivel de hipocondrio y flanco izquierdo, no móvil y de consistencia semisólida, no dolorosa a la palpación. Los paraclínicos mostraron anemia severa y leucopenia, sin afección a otras líneas celulares ni elevación de reactantes de fase aguda.

El ultrasonido reportó vesícula biliar con dos litos en su interior de 4 y 2 cm, pero no se logró realizar una exploración adecuada del hemiabdomen izquierdo, por lo cual se solicitó una tomografía computarizada, que reportó la dilatación del conducto intrapancreático, con aparentes áreas quísticas en su interior, una lesión nodular hipodensa homogénea en su borde anterior, de pared definida, que desplazaba el bazo y las estructuras vasculares venosas adyacentes, y se extendía por la corredera hasta la fosa iliaca izquierda, con medidas de 182 x 128 x 141 mm y volumen aproximado de 1717 ml, hallazgos compatibles con un pseudoquiste pancreático gigante y pancreatitis crónica (Figura 1).

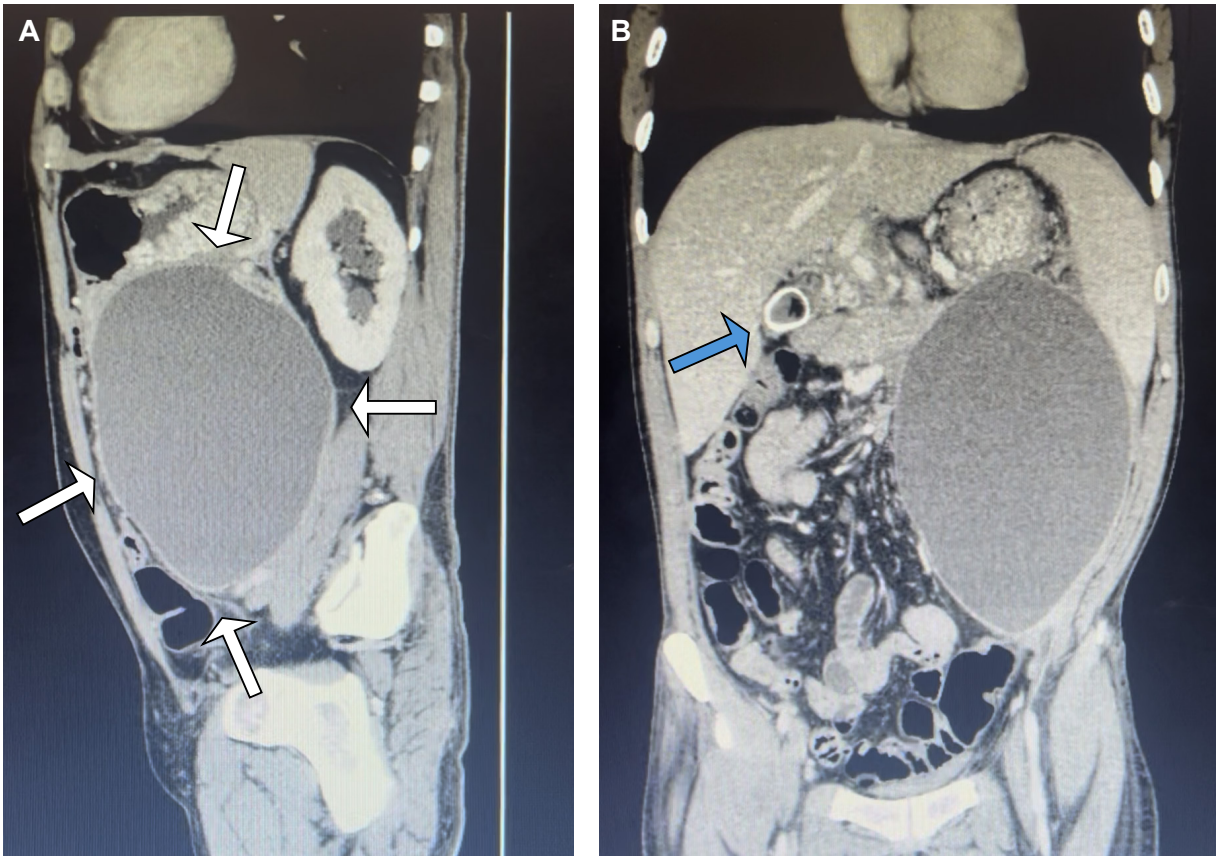

Figura 1. Tomografía computarizada previa a cirugía. **A.** Corte sagital. Se aprecia pseudoquiste y las flechas blancas muestran sus límites. **B.** Corte coronal. Se observa un lito de gran tamaño dentro de la vesícula biliar (flecha azul) y el pseudoquiste abarcando toda la corredera parietocólica izquierda.

Fuente: propia de los autores.

El manejo prequirúrgico se hizo de manera multidisciplinaria, con Medicina interna, Hematología y Anestesiología, y una vez que se lograron los parámetros de hemoglobina recomendados se programó el evento quirúrgico. El procedimiento se inició con el paciente en posición francesa, para un abordaje abierto tipo Hasson supraumbilical para-rectal izquierdo para la inserción del trocar óptico. En la laparoscopia exploradora se observó que por el gran tamaño del pseudoquiste se desplazaban medialmente gran parte de asas intestinales y el estómago estaba desplazado de manera caudal, lo que facilitó el acceso retrogástrico.

Se procedió con el drenaje del pseudoquiste, obteniendo aproximadamente 1600 ml de líquido amarillento turbio, sin tejido necrótico o detritus. Una vez aspirado todo el contenido se realizó cistogastroanastomosis en cara posteroinferior de curvatura mayor del estómago con endoengrapadora semiautomática Endo GIA™ (Medtronic) con recarga de 60 mm color púrpura, para lograr una anastomosis de 4 cm (Figura 2). Finalmente, se realizó el cierre de la enterotomía en dos planos, con sutura barbada 3/0 y 2/0. En el mismo tiempo quirúrgico se practicó la colecistectomía, sin eventualidades, y se dejó un drenaje tipo Blake.

Dentro del manejo posquirúrgico, se comenzó dieta líquida el día siguiente de la cirugía y tras tres días de vigilancia fue dado de alta sin el drenaje. Fue valorado dos semanas después en consulta

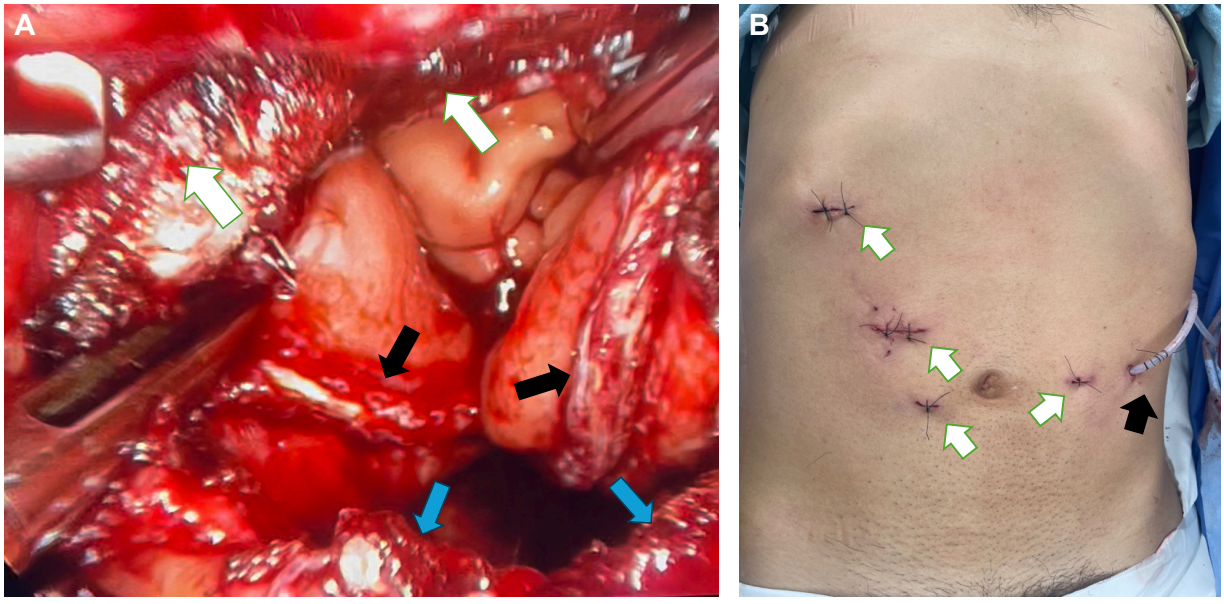

Figura 2. A. Imágenes transoperatorias donde se puede observar la cistogastroanastomosis; las flechas blancas señalan la pared gástrica, las flechas negras las líneas de grapado y las flechas azules la pared de pseudoquiste. **B.** Posquirúrgico inmediato en el que se identifica el sitio de entrada de los trocares (flechas blancas) y la salida del drenaje Blake (flecha negra).

Fuente: propia de los autores.

externa y el paciente mencionó haber presentado dos episodios de melenas, además de presentar caída de la hemoglobina, por lo que se solicitó endoscopia digestiva, que mostró una varice gástrica de gran tamaño a nivel de fondo gástrico, una úlcera en la boca de cistogastroanastomosis y sangrado en capa de la pared del pseudoquiste, que fue tratada exitosamente con electrocoagulación bipolar (Figura 3). No requirió nueva hemotransfusión, únicamente tratamiento sustitutivo con hierro y ácido fólico indicado por Hematología.

La muestra de citología reportó líquido turbio con presencia de abundantes neutrófilos y restos de tejido pancreático, sin células epiteliales malignas, lo que confirmó el diagnóstico de pseudoquiste pancreático. En el seguimiento a los tres y seis meses no presentó eventualidades, por lo que fue egresado del servicio de cirugía general.

Discusión

La mayoría de los pseudoquistes pancreáticos ocurren como una complicación de la pancreatitis crónica, pero también pueden ocurrir durante la pancreatitis aguda, un traumatismo pancreático o después de una cirugía pancreática. Son consecuencia de la disrupción del conducto pancreático después de un aumento de la presión dentro del conducto, ya sea debido a estenosis, cálculos o tapones de proteínas que obstruyen el sistema ductal pancreático principal [1,6-8].

El diagnóstico puede realizarse mediante ultrasonido, siempre considerando el uso de Doppler color para descartar un pseudoaneurisma, uno de sus principales diagnósticos diferenciales. Sin embargo, su sensibilidad está limitada por ser una técnica operador-dependiente. La tomografía computarizada (TC) con contraste tiene una sensibilidad del 90 al 100 %. Por su parte, la resonancia magnética nuclear (RMN) y la colangiopancreatografía por resonancia magnética (CPRM) son las herramientas diagnósticas más precisas y sensibles para evaluar la anatomía del conducto pancreático. No obstante, su utilidad puede verse limitada por la falta de disponibilidad en algunos centros [1,9,10].

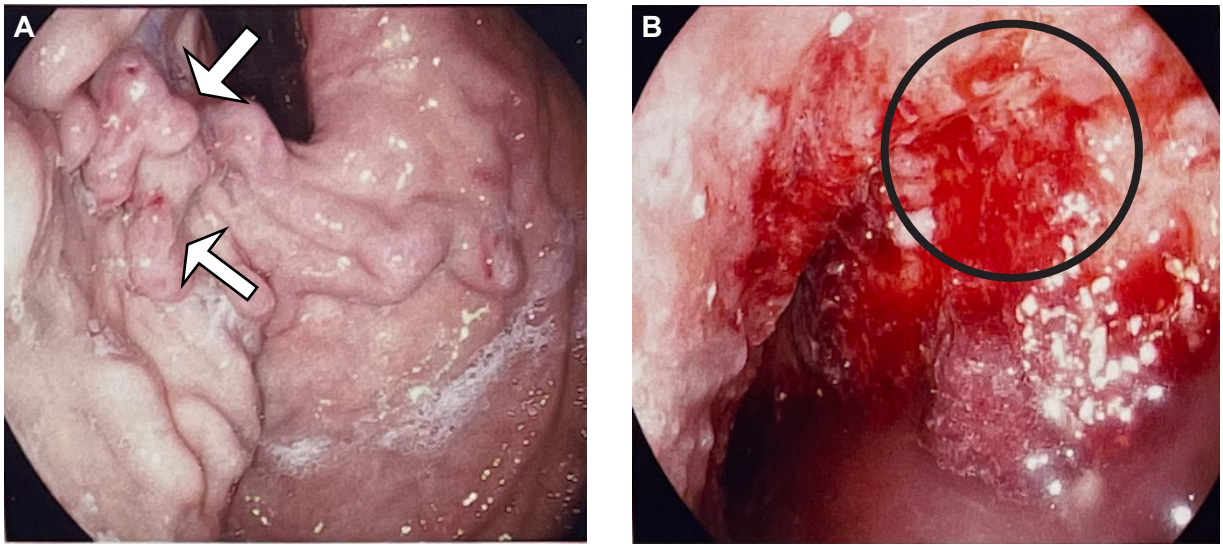

Figura 3. Imágenes de endoscopia posterior a cirugía. **A.** Fondo gástrico donde las flechas blancas muestran las varices gástricas. **B.** Se aprecia el sangrado en capa en la pared del pseudoquiste (circulo negro).

Fuente: propia de los autores.

Los diagnósticos diferenciales son otras lesiones quísticas del páncreas como la neoplasia mucinosa papilar intraductal, el cistadenoma mucinoso, el cistadenoma seroso, una neoplasia sólida pseudopapilar, una degeneración quística de tumor neuroendocrino y el quiste simple. Una adecuada anamnesis y la diferenciación imagenológica permiten descartar las lesiones con potencial neoplásico [7,11].

La presentación clínica del pseudoquiste pancreático puede variar desde un paciente asintomático hasta una catástrofe abdominal grave debido a sus complicaciones. Las complicaciones agudas incluyen hemorragia (generalmente por pseudoaneurisma de la arteria esplénica), infección y ruptura. Las complicaciones crónicas incluyen obstrucción del tracto de salida gástrico, obstrucción biliar y trombosis de las venas esplénica o porta, con desarrollo de varices gástricas [1,9,12].

En el caso presentado, el paciente no mostró los síntomas o signos típicamente descritos, sino que acudió a valoración por manifestaciones secundarias a la anemia asociada a presencia de pseudoquiste, lo cual no ha sido reportado previamente. A la fecha, no existe literatura que documente un sangrado crónico proveniente de la pared de un pseudoquiste pancreático en ausencia de un pseudoaneurisma. En este paciente, dicho hallazgo se corroboró al no evidenciarse pseudoaneurisma ni durante la exploración laparoscópica ni en la endoscopia practicada posteriormente. Consideramos que la causa del sangrado crónico fue la erosión enzimática directa sobre vasos de pequeño calibre en la pared del pseudoquiste, mecanismo que ha sido descrito en varios artículos [13,14].

La elección del tratamiento óptimo para los pseudoquistes pancreáticos gigantes (definidos como aquellos con un tamaño igual o mayor a 10 cm) debe basarse en una evaluación integral del paciente, las características del pseudoquiste (tamaño, ubicación) y la disponibilidad de recursos, como se ha demostrado en publicaciones previas [15-19].

Aunque el drenaje endoscópico, particularmente mediante cistogastrostomía guiada por ecoendoscopia con el uso de *stent* de aposición luminal (LAMS), ha demostrado altas tasas de éxito en pseudoquistes pequeños a medianos, su

eficacia puede verse comprometida en lesiones de gran tamaño, debido al mayor riesgo de complicaciones como sangrado, infección, migración del *stent*, recurrencia o perforación. En contraste, el abordaje laparoscópico permite una anastomosis más amplia y directa entre el pseudoquiste y el estómago, lo cual facilita un drenaje completo y sostenido, reduciendo significativamente la probabilidad de recurrencia, sobre todo en pseudoquistes de gran tamaño. Además, la laparoscopia ofrece una ventaja importante en el manejo de pseudoquistes con contenido sólido o necrosado, situaciones en las que el abordaje endoscópico suele ser insuficiente o técnicamente limitado [9,20-25].

Conclusión

El manejo laparoscópico de los pseudoquistes pancreáticos gigantes representa una alternativa segura y efectiva en manos experimentadas, incluso en escenarios complejos. En el caso presentado, a pesar de la aparición de una complicación hemorrágica intracavitaria, el abordaje multidisciplinario permitió una resolución exitosa mediante endoscopia, evitando así la necesidad de una reintervención quirúrgica. Este caso subraya no solo la eficacia de la cirugía mínimamente invasiva, sino también la importancia de contar con un equipo multidisciplinario que incluya cirugía, gastroenterología y radiología intervencionista, lo cual resulta fundamental para el manejo integral de estas patologías. Asimismo, resalta la necesidad de mantener una alta sospecha diagnóstica ante presentaciones clínicas atípicas, especialmente en pacientes con antecedentes de pancreatitis, para permitir una intervención oportuna y adecuada. No obstante, al tratarse de un reporte de un solo caso, los hallazgos deben interpretarse con cautela. Resulta indispensable el desarrollo de estudios controlados y comparativos que permitan validar el verdadero papel de la laparoscopia en el tratamiento de pseudoquistes pancreáticos gigantes, así como definir con mayor precisión sus indicaciones y limitaciones.

Cumplimiento de normas éticas

Consentimiento informado: Se cuenta con el consentimiento informado del paciente, autorizando la publicación del caso y las imágenes relacionadas.

Conflictos de interés: Todos los autores declararon que no existen conflictos de interés.

Uso de Inteligencia Artificial: Los autores declararon que ninguna herramienta asistida por inteligencia artificial fue empleada.

Fuentes de financiación: No existió fuente de financiación externa.

Contribución de los autores:

- Diseño y concepción del estudio: Shadid Alejandra Rodríguez-Gómez.
- Adquisición de datos: Jesús Eduardo Briones-Hernández.
- Análisis e interpretación de datos: Gerardo Bracamontes-Patiño.
- Redacción del manuscrito: Jose Mario Ruvalcaba-Vallarta, Gerardo Bracamontes-Patiño.
- Revisión crítica: Shadid Alejandra Rodríguez-Gómez, Jose Mario Ruvalcaba-Vallarta.

Referencias

1 Habashi S, Draganov PV. Pancreatic pseudocyst. World J Gastroenterol. 2009;15:38-47. https://doi.org/10.3748/wjg.15.38

2 Mederos MA, Reber HA, Girgis MD. Acute pancreatitis: A review. *JAMA.* 2021;325:382-90. https://doi.org/10.1001/jama.2020.20317

3 Muñoz D, Medina R, Botache WF, Arrieta RE. Pancreatitis aguda: Puntos clave. Revisión argumentativa de la literatura. Rev Colomb Cir. 2023;38:339-51. https://doi.org/10.30944/20117582.2206

4 Ashraf H, Colombo JP, Marcucci V, Rhoton J, Olowoyo O. A clinical overview of acute and chronic pancreatitis: The medical and surgical management. Cureus. 2021;13: e19764. https://doi.org/10.7759/cureus.19764

5 Esposito I, Häberle L. Pseudocyst. En: Esposito I, Karamitopoulou-Diamantis E, editors. Pathology of the pancreas. Encyclopedia of pathology. Cham: Springer International Publishing; 2022. p. 184-8. https://doi.org/10.1007/978-3-030-62416-3_5529

6 Tan JH, Chin W, Shaikh AL, Zheng S. Pancreatic pseudocyst: Dilemma of its recent management (Review). Exp Ther Med. 2020;21:159. https://doi.org/10.3892/etm.2020.9590

7 Currea D, Rubiano J, Villegas J. Tumores quísticos del páncreas. Rev Colomb Cir. 1996;11:290-4.

8 Nieto JA. Fisiopatología de la pancreatitis aguda. Rev Colomb Cir. 1992;7:101-9.

9 Agalianos C, Passas I, Sideris I, Davides D, Dervenis C. Review of management options for pancreatic pseudocysts. Transl Gastroenterol Hepatol. 2018;3:18. https://doi.org/10.21037/tgh.2018.03.03

10 Alzeerelhouseini HIA, Abuzneid YS, Ashhab HA. Acute pancreatitis with giant pancreatic pseudocyst as a complication of extracorporeal shock wave lithotripsy: A case report and literature review. Ann Med Surg (Lond). 2021;66:102442. https://doi.org/10.1016/j.amsu.2021.102442

11 Lira-Treviño A, Carranza-Mendozab IG, Borbolla-Arizti JP, Soriano-Ríosa A, Uscanga-Domíngueza L, Peláez-Luna M. Lesiones quísticas de páncreas. Diagnóstico diferencial y estrategia de tratamiento. Rev Gastroenterol Méx. 2022;87:188-97. https://doi.org/10.1016/j.rgmx.2021.11.001

12 Pan G, Wan MH, Xie KL, Li W, Hu WM, Liu XB, et al H. Classification and management of pancreatic pseudocysts. Medicine (Baltimore). 2015;94:e960. https://doi.org/10.1097/MD.0000000000000960

13 Seki Y, Ishizawa T, Mitsuhashi K, Inagaki NF, Mori K, Watanabe G, et al. Mechanisms of histopathologic vascular damage caused by pancreatic juice leakage: Implications for preventing hemorrhagic complications. Surgery. 2025;186:109591. https://doi.org/10.1016/j.surg.2025.109591

14 Serafin M, Kluszczyk P, Maślanka S, Kowalczyk T, Jabłońska B, Mrowiec S. Hemorrhagic cysts in the pancreas: Risk factors, treatment, and outcomes – Insights from a single-center study. Med Sci Monit. 2024;30:e941955. https://doi.org/10.12659/MSM.941955

15 Igwe PO, Ray-Offor E, Karibi EN, Okeke UF, Ugwa OC, Jebbin NJ. Giant pseudocyst of the pancreas: A report of three cases. Int J Surg Case Rep. 2020;77:284-97. https://doi.org/10.1016/j.ijscr.2020.10.110

16 Martínez-Hernández A, Granel-Villach L, Bellver-Oliver M, Moya-Herraiz A. Giant pancreatic pseudocyst. An atypical presentation. Dig Liver Dis. 2022;54:280-1. https://doi.org/10.1016/j.dld.2020.10.017

17 De Socio GV, Vispi M, Fischer MJ, Baldelli F. A giant pancreatic pseudocyst in a patient with HIV infection. J Int Assoc Physicians AIDS Care (Chic). 2012;11:227-9. https://doi.org/10.1177/1545109712444164

18 Golash V, Cutress R. Laparaoscopic cytogastrostomy for a giant pseudocyst of pancreas. The Surgeon. 2005;3:37-41. https://doi.org/10.1016/S1479-666X(05)80009-5

19 Hagopian EJ, Teixeira JA, Smith M, Steichen FM. Pancreatic pseudocyst treated by laparoscopic Roux-en-Y cystojejunostomy: Report of a case and review of the literature. Surg Endosc. 2000;14:967. https://doi.org/10.1007/s004640040010

20 Chung CS, Kuo YT, Chiu YC, Lin YC, Yang CY, Chen KC, et al. Multicenter study of the efficacy and safety of electrocautery-enhanced lumen-apposing metal stents for the internal drainage of pancreatic fluid collections. Sci Rep. 2024;14:5481. https://doi.org/10.1038/s41598-024-53785-8

21 Tian Y, Yin C, Ma Y, Fu G, Liu R, Ran H, et al. Lumen-apposing metal stents versus traditional self-expanding metal stents for endoscopic ultrasound-guided drainage of pancreatic fluid collections: A systematic review and meta-analysis. Surg Endosc. 2024;38:586-96. https://doi.org/10.1007/s00464-023-10636-3

22 Kumar VCS, Singh S, Moond V, Mohan BP, Aswath G, Khan HMA, et al. Safety and efficacy of lumen-apposing metal stents for endoscopic ultrasound-guided drainage of pancreatic fluid collections: A systematic review and meta-analysis. Endoscopy. 2025;57:282-90. https://doi.org/10.1055/a-2461-3773 Erratum in: Endoscopy. 2025;57:C1. https://doi.org/10.1055/a-2545-0045

23 Jivani A, Shinde RK, Nagtode T, Vaidya K, Goel S. The surgical management of pancreatic pseudocysts: A narrative review. Cureus. 2024;16:e69055. https://doi.org/10.7759/cureus.69055

24 Sánchez-Servín CE, López-Viurquiz UdeJ, Santos-Macedo GN. Pseudoquiste pancreático secundario a pancreatitis aguda con drenaje percutáneo como modalidad de tratamiento: Reporte de caso. Ciencia Latina Revista Científica Multidisciplinar. 2024;7:3695-3705. https://doi.org/10.37811/cl_rcm.v7i6.8950

25 Hernández-Hernández FJ, Hernández-Guadarrama L, Hernández-Aguilar S, Sanabria-Trujillo R, Sánchez-Arteaga R, Serrano-Jaimes J. Drenaje de los pseudoquistes pancreáticos: endoscópico vs quirúrgico metaanálisis. ¿Es momento de la hibridación? Cir Gen. 2022;44:169-83. https://doi.org/10.35366/109891