Rev Colomb Cir. 2026;41:857-65
https://doi.org/10.30944/20117582.2974

PRESENTACIÓN DE CASO

Melanoma metastásico a ovario: Reporte de un caso

Metastatic melanoma to the ovary: A case report

Erika Johana Benito-Flórez, MD[1], Natalia Lasprilla-Mogollón, MD[1],
Diego Fernando Salcedo-Miranda, MD[2], Raúl Alexis Suárez-Rodríguez, MD[3]

1 Programa de especialización en Cirugía de Mama y tejidos blandos, Fundación Universitaria de Ciencias de la Salud - FUCS, Bogotá, D.C., Colombia.
2 Servicio de Cirugía de Tórax, Instituto Nacional de Cancerología, Bogotá, Colombia.
3 Servicio de Cirugía de Mama y tejidos blandos, Instituto Nacional de Cancerología, Bogotá, D.C., Colombia.

Resumen

Introducción. Los melanomas del tracto genital femenino representan menos del 3 % de todos los melanomas y, a su vez, los melanomas del ovario, primarios o secundarios, son aún más raros. Se caracterizan por presentar un comportamiento biológico variable e impredecible, con periodos libres de enfermedad, seguidos por recaídas tumorales de rápida evolución.

Caso clínico. Se presenta el caso clínico de una mujer de 24 años, con diagnóstico de melanoma invasivo de la pared del tórax, que fue tratada con resección local amplia más vaciamiento ganglionar axilar. Un año después del diagnóstico y tratamiento iniciales, se encuentra compromiso ovárico metastásico bilateral.

Resultados. La paciente fue llevada a manejo quirúrgico con salpingo-ooforectomía bilateral. El reporte de patología confirmó el diagnóstico de compromiso ovárico por melanoma metastásico. No obstante, por problemas de aseguramiento en salud, inició manejo sistémico con inmunoterapia diez meses después. Evolucionó con recaída a nivel de pared abdominal, progresión a mama derecha, sistema nervioso central y pulmonar en un periodo de aproximadamente 2 años.

Conclusión. Los melanomas metastásicos a ovario son inusuales y pueden presentarse incluso en fases tempranas de la enfermedad. El diagnóstico diferencial con tumores primarios de ovario requiere un enfoque integral que tenga en cuenta el contexto oncológico de la paciente, incluyendo estudios imagenológicos e inmunohistoquímica. No existe consenso sobre el tratamiento óptimo, aunque la cirugía citorreductora y la inmunoterapia emergen como alternativas relevantes.

Palabras clave: melanoma; metástasis de la neoplasia; neoplasias ováricas; diagnóstico diferencial; inmunohistoquímica; inmunoterapia.

Fecha de recibido: 17/06/2025 - Fecha de aceptación: 14/08/2025 - Publicación en línea: 14/04/2026
Correspondencia: Erika Johana Benito-Flórez, Departamento de Cirugía de Mama y tejidos blandos, Instituto Nacional de Cancerología, Calle 1 # 9-85, Bogotá, D.C., Colombia. Código Postal: 111511. Teléfono: +57 3124520251.
Dirección electrónica: erikabenito16@gmail.com
Citar como: Benito-Flórez EJ, Lasprilla-Mogollón N, Salcedo-Miranda DF, Suárez-Rodríguez RA. Melanoma metastásico a ovario: Reporte de un caso. Rev Colomb Cir. 2026;41:857-65. https://doi.org/10.30944/20117582.2974

Este es un artículo de acceso abierto bajo una Licencia Creative Commons - BY-NC-ND https://creativecommons.org/licenses/by-nc-nd/4.0/deed.es

Abstract

Introduction. Melanomas of the female genital tract represent less than 3% of all melanomas, and ovarian melanomas, whether primary or secondary, are even rarer. They are characterized by variable and unpredictable biological behavior, with disease-free periods followed by rapid tumor decline.

Clinical case. We report the case of a 24-year-old woman diagnosed with invasive melanoma of the thoracic wall, treated in June 2016 with wide local excision and left axillary lymphadenectomy. One year later, she developed bilateral ovarian metastatic involvement.

Results. The patient underwent surgical management with bilateral salpingo-oophorectomy. The pathology report confirmed the diagnosis of ovarian involvement by metastatic melanoma. However, due to health insurance issues, she began systemic management with immunotherapy ten months later. She experienced a recurrence in the abdominal wall, progression to the right breast, central nervous system, and lungs over a period of approximately two years.

Conclusion. Ovarian metastatic melanomas are uncommon and can occur even in the early stages of the disease. Differential diagnosis with primary ovarian tumors requires a comprehensive approach that considers the patient's oncological context, including imaging studies and immunohistochemistry. There is no consensus on the optimal treatment, although cytoreductive surgery and immunotherapy are emerging as relevant alternatives.

Keywords: melanoma; neoplasm metastasis; ovarian neoplasms; differential diagnosis; immunohistochemistry; immunotherapy.

Introducción

El melanoma es una neoplasia maligna derivada de los melanocitos. La mayoría de los melanocitos residen separados en la capa basal de la epidermis; no obstante, otros sitios donde pueden encontrarse melanocitos -de los que también pueden derivarse melanomas- incluyen la úvea, las mucosas nasosinusal y oral y el tracto genitourinario [1]. De acuerdo con GLOBOCAN, los melanomas representaron alrededor del 1,7 % de las neoplasias diagnosticadas en 2022, con 331.722 casos nuevos, y una mortalidad menor al 1 %, con 58.667 fallecimientos registrados [2]. En Estados Unidos, es el quinto cáncer más común entre hombres y el séptimo entre las mujeres, con una incidencia en aumento [3].

En Colombia se presentaron 1773 casos nuevos en el 2022 y 463 muertes, con una tasa de incidencia ajustada por sexo de 2,5 por 100.000 en mujeres y 2,8 por 100.000 en hombres [2]. En el estudio de Uribe-Ortiz PA, et al. [4], realizado en Bogotá, D.C., se encontró que el subtipo clínico e histológico más frecuente en las instituciones evaluadas fue el lentigo maligno (LM), sin embargo, en el Instituto Nacional de Cancerología, el subtipo de melanoma más frecuente fue el melanoma lentiginoso acral (MLA) (43,7 %), seguido del LM (24 %).

En el mundo, la variante clínica de melanoma más frecuente es el melanoma de extensión superficial (60-70 %), seguido por el melanoma nodular (15-30 %), el melanoma acral lentiginoso (5-10 %) y el melanoma lentigo maligno (5 %) [5]. En las mujeres, el 40 % de los melanomas se presenta en las extremidades inferiores y la edad media de presentación es de 35,7 años [6].

El melanoma se caracteriza por una variabilidad clínica y un comportamiento biológico impredecibles, con periodos libres de enfermedad asociados a recidiva tumoral de presentación rápida [7]. Las metástasis a pulmón y a hígado se asocian a altas tasas de mortalidad, con una supervivencia media de 24 meses cuando existe compromiso peritoneal y una tasa de supervivencia global de 5 % a 5 años [8].

Los melanomas del tracto genital femenino representan menos del 3 % de todos los melanomas y, a su vez, los melanomas del ovario,

primarios o secundarios, son aún más raros [9]. A la fecha, se han reportado en la literatura aproximadamente 77 casos de melanoma metastásico al ovario, en comparación a los 31 casos de melanoma primario del ovario [5]. Algunos autores han señalado que este último diagnóstico debe hacerse sólo en ausencia de historia de melanomas en alguna otra localización, con una masa que se encuentra confinada al ovario (usualmente unilateral) y si se presenta de manera concomitante con teratomas quísticos del ovario [10].

De acuerdo con las series de casos, los melanomas de piel metastásicos a ovario se presentan por diseminación linfática y peritoneal en el 20 a 30 % de los casos, mientras que los melanomas de la coroides se presentan principalmente por diseminación hematógena [11].

El objetivo de este artículo es presentar el caso clínico de una mujer de 24 años, con diagnóstico de melanoma invasivo de la pared del tórax, que posteriormente presentó compromiso ovárico metastásico bilateral.

Caso clínico

Mujer de 24 años, que ingresó al Instituto Nacional de Cancerología, en Bogotá, D.C., Colombia, en 2016, manifestando un cuadro clínico de 2 años de evolución consistente en nevus de crecimiento progresivo en piel de la región pectoral izquierda, cuyo reporte de biopsia escisional extrainstitucional informó melanoma invasivo de extensión superficial, índice de Breslow 2,1 mm, nivel de Clark IV, sin invasión linfovascular y sin ulceración.

Fue llevada a resección local amplia más vaciamiento ganglionar axilar izquierdo el 3 de junio de 2016, y el reporte de patología de la pieza quirúrgica informó: "focos dérmicos aislados de melanoma invasivo, cicatriz con extenso proceso inflamatorio crónico y reacción gigantocelular de tipo cuerpo extraño por procedimiento previo, márgenes de resección laterales (todos) y el profundo libres de malignidad, con trece ganglios linfáticos positivos para melanoma metastásico de treinta y siete aislados (13/37) y extenso compromiso extracapsular en el vaciamiento axilar".

Fue estadificada como IIIC (pT3aN3M0) y se inició tratamiento adyuvante con interferón alfa 2B (18 millones de UI) subcutáneo, tres veces a la semana durante un mes, entre julio y agosto de 2016, seguido de radioterapia sobre la región axilar con técnica IMRT (5 fracciones de 6 GY), entre septiembre y octubre de 2016. Luego continuó con interferón subcutáneo entre noviembre de 2016 y enero de 2017.

En tomografía computarizada (TC) de abdomen realizada en enero del 2017 se identificó un quiste complejo en el anexo izquierdo e incremento del tamaño del ovario derecho (Figura 1), por lo que se ordenó una resonancia magnética nuclear (RMN) que mostró el ovario izquierdo aumentado de tamaño, con múltiples folículos en la periferia de su margen inferior, así como una lesión de mayor tamaño con formación de nivel líquido que medía 61 x 50 mm, compatible con quiste hemorrágico, y una masa predominantemente quística con áreas sólidas en su periferia, que realzaba con el medio de contraste, con zonas de restricción a la difusión, dependiente de la región anexial derecha, con diámetros mayores aproximados de 70 x 70 x 109 mm (Figura 2). El PET/CT descartó lesiones hipermetabólicas en otros lugares de la anatomía diferentes al ovario.

Fue llevada por el servicio de ginecología oncológica a salpingo-ooforectomía bilateral en junio de 2017. El reporte final de anatomía patológica mostró compromiso ovárico bilateral por melanoma de patrón predominante epitelioide, con necrosis hasta del 40 % y hemorragia, con tamaño tumoral del ovario derecho 19 cm e izquierdo de 8 cm (Figura 3), invasión linfovascular presente, sin compromiso capsular y estudios de inmunohistoquímica positivos para PLN-2, S100 y HMB-45 (Figura 4) y negativos para pancitoqueratina [AE1/AE3], inhibina, PFGA/AFP (alfa-fetoproteína), Glypican-3 (GPC3), sinaptofisina, y MyoD (proteína de determinación de mioblastos) con mutación V600E (BRAF) positiva.

Inició tratamiento sistémico hasta enero del 2018 con pembrolizumab (en dosis de 200 mg IV/día), un ciclo cada tres semanas. Tras completar cuatro ciclos de la inmunoterapia, en junio

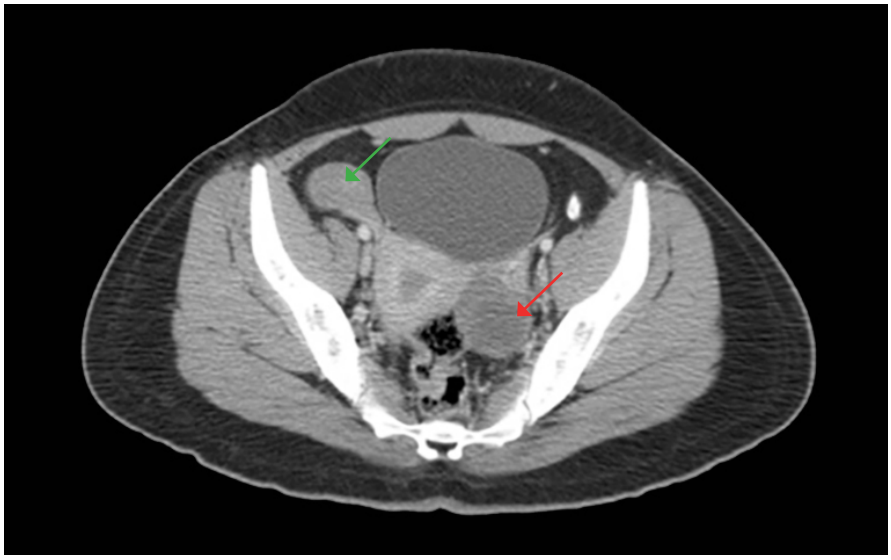

Figura 1. Tomografía computarizada de abdomen, donde se observa un quiste del anexo izquierdo de 40 mm de diámetro e incremento del tamaño del ovario derecho.

Fuente: elaborada por los autores.

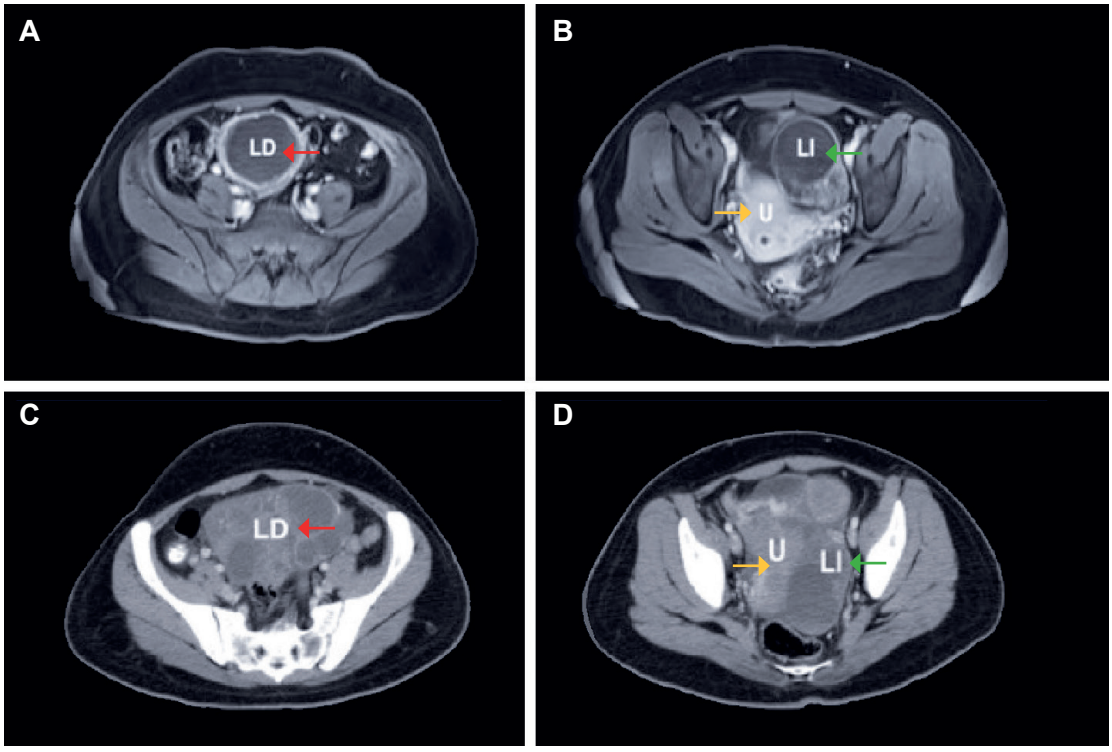

Figura 2. En A y B se presenta la resonancia magnética nuclear (RMN) que permite apreciar una lesión anexial derecha (LD), de aspecto mixto con componente sólido, y una lesión hemorrágica en el ovario izquierdo (LI), asociada a múltiples quistes con desplazamiento del útero (U). En C y D se presenta la tomografía computarizada (TC) de abdomen, posterior a la RMN, donde se observa marcado aumento de tamaño de la lesión quística multiloculada con componente sólido de la región anexial derecha (LD), de aspecto neoplásico, además de una masa quística bilobulada anexial izquierda (LI), que ha aumentado de tamaño con respecto al estudio previo, y desplaza el útero (U).

Fuente: elaborada por los autores.

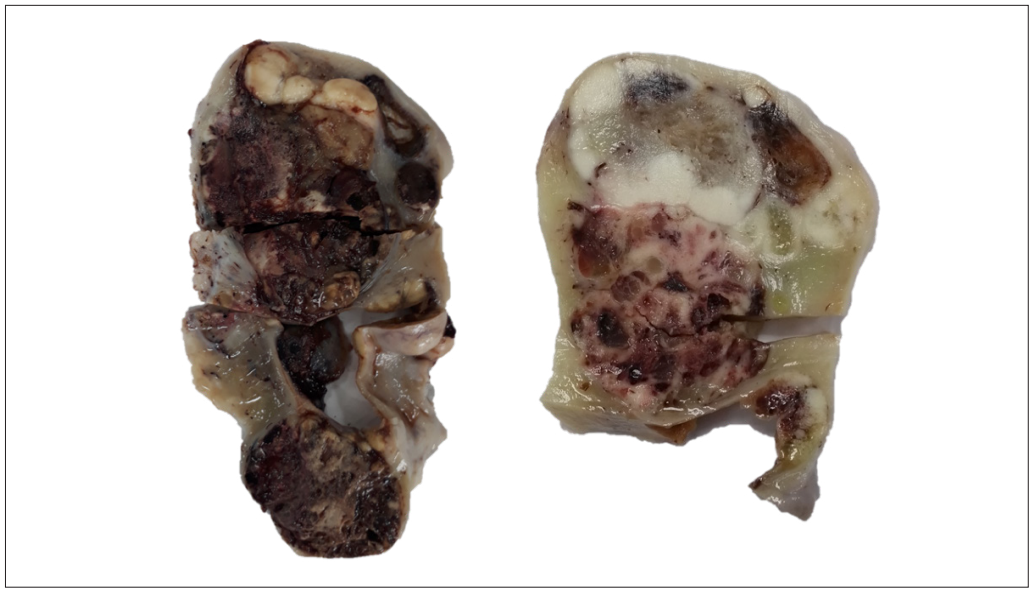

Figura 3. Producto de ooforectomía, permite apreciar el compromiso ovárico bilateral por melanoma maligno de patrón predominante epitelioide, con necrosis hasta del 40 % y hemorragia. Tamaño tumoral: derecho: 19 cm. Izquierdo: 8 cm.

Fuente: elaborada por los autores.

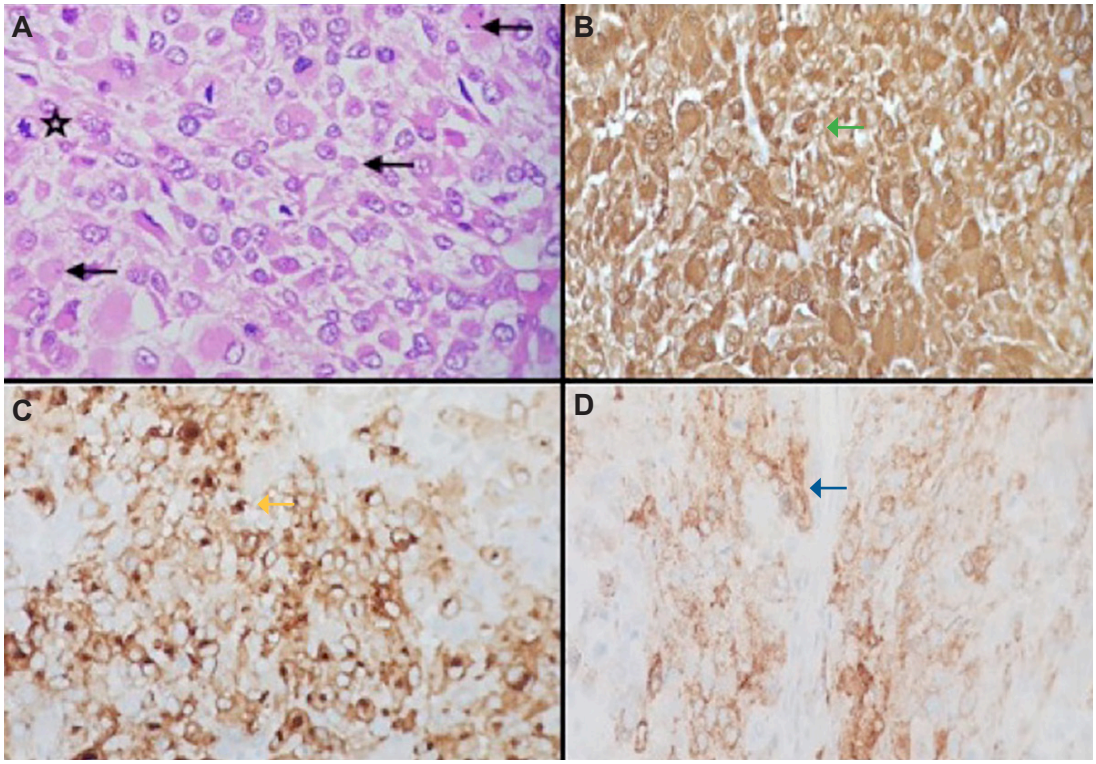

Figura 4. A. Tinción de hematoxilina y eosina (H&E), donde se observa un tumor maligno de alto grado, con polimorfismo celular, numerosas células atípicas, mitosis (estrella) y nucléolos prominentes (flecha). Marcadores positivos para anticuerpos S-100 (B), HMB-45 (C) y PLN-2 (D).

Fuente: elaborada por los autores.

de 2018 se evidenció progresión tumoral, con aumento del tamaño de las lesiones a nivel de la pared abdominal y mama izquierda, aparición de nuevos nódulos en el parénquima pulmonar, así como una lesión cerebral asintomática. En junta oncológica se decidió iniciar terapia dirigida con inhibidores BRAF/MEK (dabrafenib 150 mg cada 12 horas más trametinib 2 mg día) dada la presencia de mutación BRAF V600E. Por dificultades de índole administrativa, la paciente recibió de forma intermitente el tratamiento, ocasionando mala adherencia subsecuente. Finalmente, la paciente falleció en agosto del 2019, debido a complicaciones hematológicas.

Discusión

El compromiso del tracto genital femenino secundario a cáncer extra genital es poco común. Los tumores que con mayor frecuencia generan metástasis al ovario son el cáncer de mama y las neoplasias de origen gastrointestinal, tales como colon y estómago [12,13]. El melanoma cutáneo maligno representa solo el 3,7 % de los casos de metástasis al tracto genital femenino y los ovarios son los más afectados, en el 75-80 % de los casos [7]. Casi el 20 % de los individuos con melanoma tienen compromiso ovárico en series de autopsia, sin embargo, en la mayoría de los casos la metástasis ovárica ocurre como parte de la extensa diseminación multisistémica de la enfermedad y la detección durante la vida del paciente es mucho menos común [6,14].

El periodo reportado de detección de estas lesiones metastásicas varía en los diferentes estudios, entre los 5 y los 25 años posterior al tratamiento del melanoma primario [11,15], sin embargo, en nuestro caso la paciente desarrolló metástasis ovárica desde el primer año del diagnóstico de la lesión primaria. Estas lesiones pueden ser asintomáticas, aunque se ha descrito dolor abdominal ocasional como síntoma de sospecha inicial [15].

En esta paciente se realizó RMN debido a que la ecografía y la TC contrastada no son lo suficientemente específicas para la detección del melanoma ovárico.

Dado que el diagnóstico de melanoma metastásico a ovario en un paciente vivo es infrecuente, no existe experiencia adecuada para el tratamiento de esta enfermedad, de modo que el manejo óptimo ha sido un desafío y un tema de controversia hasta la actualidad, sin llegar a un consenso para un protocolo específico de manejo. Young & Scully [13], en una revisión de 20 casos, consideraron que la histerectomía abdominal total y la salpingo-ooforectomía bilateral eran el tratamiento quirúrgico de elección. Sin embargo, parece que la salpingo-ooforectomía unilateral (por técnica laparoscópica o vía abierta) es el tratamiento quirúrgico apropiado si la biopsia por congelación es positiva para melanoma metastásico cuando no hay evidencia de compromiso del ovario contralateral, pero se debe practicar salpingo-ooforectomía bilateral si hay compromiso del ovario contralateral [16]. En los casos de metástasis peritoneales presentes, se considera la enfermedad irresecable [17].

El análisis anatomopatológico postoperatorio de las lesiones metastásicas a ovario es un reto por los rasgos histológicos variados que recuerdan un gran número de tumores primarios de ovario (tumores de células de Sertoli, tumores de células pequeñas, sarcomas, carcinomas indiferenciados, carcinomas de células transicionales y tumores de células de la granulosa del adulto) [15].

Las principales características histopatológicas del melanoma metastásico incluyen polimorfismo, numerosas células atípicas, mitosis, nucléolos prominentes y pigmento citoplasmático [18]. En nuestro caso, sin evidencia de pigmentos de melanina, la inmunohistoquímica estableció el diagnóstico con certeza por la presencia de un patrón de tinción nuclear y citoplasmático típicamente fuerte y difuso de la proteína S-100, el cual tiene una sensibilidad muy alta (93-100 %) y se expresa comúnmente en todos los subtipos de melanoma. Su especificidad, sin embargo, es baja porque puede expresarse en una amplia variedad de otros tumores [19].

El S-100 debe utilizarse en asociación con otros marcadores, tales como el antígeno HMB-45, que tiene un patrón de tinción citoplásmico y finamente granular, muy específico para los tumores melanocíticos, pero con menor sensibilidad para el melanoma (70-90 %) en comparación con S100. Por lo cual, para este caso en particular se utilizó PLN-2, el cual es positivo en la mayoría de

los melanomas epitelioides primarios y metastásicos (75-100 %) [19].

El tratamiento adyuvante en estadio clínico III se relaciona con el perfil biológico del melanoma, por lo que algunos tratamientos como el interferón alfa han sido utilizados [6]. En el estudio BRIM 8 (fase III), que incluyó 870 pacientes con melanoma positivo para la mutación BRAF V600E y K estadio III, asignados de manera aleatoria a recibir terapia combinada (dabrafenib más trametinib) o placebo por 12 meses, estimó una tasa de tiempo libre de recurrencia a 3 años de 58 % para la terapia combinada y 39 % en el grupo placebo (HR 0,47; $IC_{95\%}$ 0,39-0,58) y una supervivencia a 3 años del 86 % para el grupo con terapia combinada comparado con el 77 % en el grupo placebo (HR 0,57; $IC_{95\%}$ 0,42-0,79; p=0,006), una diferencia estadísticamente significativa, aunque no alcanzó el nivel de significancia propuesto para este análisis interino (p=0,000019) [20,21].

Recientemente, para el tratamiento del melanoma metastásico se han venido utilizando terapias inmunológicas como el Ipilimumab y los anti-PD-L1. En pacientes con mutación positiva para BRAF V600E y K en nuestro medio están disponibles los inhibidores del BRAF (vemurafenib y dabrafenib) y los inhibidores del MEK (trametinib). Los resultados de los estudios mostraron una mediana de supervivencia libre sin progresión de 11 meses para la terapia combinada (dabrafenib más trametinib) y de 8,8 meses para la monoterapia con dabrafenib (HR 0,67; $IC_{95\%}$ 0,53-0,84), con impacto también en la supervivencia global, con una mediana de 25,1 meses para la terapia combinada y de 18,7 meses para la monoterapia (HR 0,71; $IC_{95\%}$ 0,55-0,92) [22,23]. Resultados similares se encontraron con la misma combinación, pero comparada contra vemurafenib en el COMBI-V [24]. Otras combinaciones, como vemurafenib con cobimetinib y encorafenib más binimetinib, convirtieron a la terapia combinada en el estándar de tratamiento en pacientes con melanoma metastásico e irresecable con mutación BRAF V600E y K [25].

La desregulación de las proteínas del punto de control inmune puede causar la proliferación tumoral; las inmunoterapias bloquean los puntos de control inmunológico como CTLA-4 (ipilimumab) y PD-L1 (pembrolizumab, nivolumab), proporcionando así una respuesta inmune antitumoral. En el estudio KEYNOTE 006 el uso de pembrolizumab fue superior al ipilimumab en 33 meses, tanto en supervivencia global (50 % vs 39 %) como en la supervivencia libre sin progresión (31 % vs 14 %) [26].

Conclusión

Se debe sospechar el melanoma metastásico a ovario en cualquier paciente que presente una masa anexial y tenga antecedente de dicha enfermedad, aunque las metástasis ováricas son raras. El melanoma metastásico se puede presentar desde el primer año del diagnóstico de la lesión primaria. El tratamiento quirúrgico óptimo del melanoma metastásico en el ovario ha sido objeto de debate y aunque aún no hay guías específicas de manejo, la salpingo-ooforectomía bilateral ha sido recomendada por algunos autores como el tratamiento quirúrgico de elección. El diagnóstico de certeza se basa en el análisis patológico de la muestra quirúrgica, teniendo en cuenta que los estudios de inmunohistoquímica o moleculares pueden ser necesarios. La terapia postoperatoria adyuvante en términos de quimioterapia, inmunoterapia, radioterapia y terapia biológica sigue desarrollándose. Nuestro caso ilustra, como en otros reportes de caso, la variabilidad clínica y el comportamiento biológico del melanoma.

Cumplimiento de normas éticas

Consentimiento informado: Para la presentación del caso, se cuenta con el consentimiento informado de los acudientes de la paciente, autorizando la publicación del caso y las imágenes relacionadas.

Conflictos de interés: Ninguno de los autores declaró tener conflictos de interés.

Uso de Inteligencia Artificial: Los autores declararon que en el manuscrito no se usaron tecnologías asistidas por inteligencia artificial.

Fuentes de financiación: Los autores indicaron que la fuente de financiación fue sus recursos propios.

Contribución de los autores:

- Adquisición de datos: Natalia Lasprilla-Mogollón.
- Análisis e interpretación de datos: Raúl Alexis Suárez-Rodríguez.
- Redacción del manuscrito: Erika Johana Benito-Flórez.
- Revisión crítica: Diego Fernando Salcedo-Miranda.

Referencias

1 Caraban BM, Aschie M, Deacu M, Cozaru GC, Pundiche MB, Orasanu CI, et al. A narrative review of current knowledge on cutaneous melanoma. Clin Pract. 2024;14:214-41. https://doi.org/10.3390/clinpract14010018

2 Bray F, Laversanne M, Sung H, Ferlay J, Siegel RL, Soerjomataram I, et al. Global cancer statistics 2022: GLOBOCAN estimates of incidence and mortality worldwide for 36 cancers in 185 countries. CA Cancer J Clin. 2024;74:229-63. https://doi.org/10.3322/caac.21834

3 De Pinto G, Mignozzi S, La Vecchia C, Levi F, Negri E, Santucci C. Global trends in cutaneous malignant melanoma incidence and mortality. Melanoma Res. 2024;34:265-75. https://doi.org/10.1097/CMR.0000000000000959

4 Uribe-Ortiz PA, Nova J, Colmenares C, Palma LF, Gil-Quiñones SR. Características del melanoma cutáneo en dos instituciones de Bogotá, Colombia: Análisis 2012-2016. Rev Colomb Cancerol. 2021;25:188-95. https://doi.org/10.35509/01239015.692

5 Garbe C, Leiter U. Melanoma epidemiology and trends. Clin Dermatol. 2009;27:3-9. https://doi.org/10.1016/j.clindermatol.2008.09.001

6 Abe Y, Takeuchi M, Matsuzaki K, Uehara H, Furumoto H, Nishitani H. A case of metastatic malignant melanoma of the ovary with a multilocular cystic appearance on MR imaging. Jpn J Radiol. 2009;27:458-61. https://doi.org/10.1007/s11604-009-0368-6

7 Gupta D, Deavers MT, Silva EG, Malpica A. Malignant melanoma involving the ovary: A clinicopathologic and immunohistochemical study of 23 cases. Am J Surg Pathol. 2004;28:771-80. https://doi.org/10.1097/01.pas.0000126786.69232.55

8 Piura B, Kedar I, Ariad S, Meirovitz M, Yanai-Inbar I. Malignant melanoma metastatic to the ovary. Gynecol Oncol. 1998;68:201-5. https://doi.org/10.1006/gyno.1997.4919

9 Mendel A, Terzibachian JJ, Aubin F, Malicenco L, Ramanah R, Riethmuller D. Ovarian metastasis of a malignant melanoma: A case report. J Gynecol Obstet Hum Reprod. 2017;46:461-2. https://doi.org/10.1016/j.jogoh.2017.02.016

10 Ahmad M, Kew FM, Perunovic B. Malignant melanoma metastatic to ovary: A diagnostic dilemma. J Obstet Gynaecol. 2011;31:197-8. https://doi.org/10.3109/01443615.2010.533796

11 Moselhi M, Spencer J, Lane G. Malignant melanoma metastatic to the ovary: Presentation and radiological characteristics. Gynecol Oncol. 1998;69:165-8. https://doi.org/10.1006/gyno.1998.4992

12 Oliver R, Dasgupta C, Coker A, Al-Okati D, Weekes ARL. Ovarian malignant melanoma: Unusual presentation of a solitary metastasis. Gynecol Oncol. 2005;99:412-4. https://doi.org/10.1016/j.ygyno.2005.06.066

13 Young RH, Scully RE. Malignant melanoma metastatic to the ovary. A clinicopathologic analysis of 20 cases. Am J Surg Pathol. 1991;15:849-60. https://doi.org/10.1097/00000478-199109000-00005

14 Singh H, Gupta R, Kapoor R, Nada R, Singh R. Anorectal melanoma with bilateral ovarian metastases. J Gastrointest Cancer. 2016;47:104-6. https://doi.org/10.1007/s12029-015-9730-3

15 Boutis A, Valeri R, Korantzis I, Valoukas D, Andronikidis I, Andreadis C. Delayed malignant melanoma recurrence simulating primary ovarian cancer: Case report. World J Surg Oncol. 2008;6:124. https://doi.org/10.1186/1477-7819-6-124

16 Nakano J, Shimizu T, Hirota T, Muto M. An unusual female melanoma patient with late metastases to both skin and ovaries. J Dermatol. 1998;25:126-8. https://doi.org/10.1111/j.1346-8138.1998.tb02363.x

17 Bloch-Marcotte C, Ambrosetti D, Novellas S, Caramella T, Dahman M, Thyss A, et al. Ovarian metastasis from choroidal melanoma. Clin Imaging. 2008;32:318-20. https://doi.org/10.1016/j.clinimag.2008.04.001

18 Stjernholm J, Borup K. [Malignant melanoma with ovarian metastases]. Ugeskr Laeger. 1991;153:3330-1.

19 Ordóñez NG. Value of melanocytic-associated immunohistochemical markers in the diagnosis of malignant melanoma: A review and update. Hum Pathol. 2014;45:191-205. https://doi.org/10.1016/j.humpath.2013.02.007

20 Karimkhani C, Reddy BY, Dellavalle RP, Sundararajan S. Novel therapies for unresectable and metastatic melanoma. BMJ. 2017;359:j5174. https://doi.org/10.1136/bmj.j5174

21 Maio M, Lewis K, Demidov L, Mandalà M, Bondarenko I, Ascierto PA, et al. Adjuvant vemurafenib in resected, BRAFV600 mutation-positive melanoma (BRIM8): A randomised, double-blind, placebo-controlled, multicentre, phase 3 trial. Lancet Oncol. 2018;19:510-20. https://doi.org/10.1016/S1470-2045(18)30106-2

22 Maio M, Grob JJ, Aamdal S, Bondarenko I, Robert C, Thomas L, et al. Five-year survival rates for treatment-

naive patients with advanced melanoma who received ipilimumab plus dacarbazine in a phase III trial. J Clin Oncol. 2015;33:1191-6. https://doi.org/10.1200/JCO.2014.56.6018

23 Long GV, Stroyakovskiy D, Gogas H, Levchenko E, de Braud F, Larkin J, et al. Combined BRAF and MEK inhibition versus BRAF inhibition alone in melanoma. N Engl J Med. 2014;371:1877-88. https://doi.org/10.1056/NEJMoa1406037

24 Robert C, Karaszewska B, Schachter J, Rutkowski P, Mackiewicz A, Stroiakovski D, et al. Improved overall survival in melanoma with combined dabrafenib and trametinib. N Engl J Med. 2015;372:30-9. https://doi.org/10.1056/NEJMoa1412690

25 Luke JJ, Hodi FS. Ipilimumab, vemurafenib, dabrafenib, and trametinib: Synergistic competitors in the clinical management of BRAF mutant malignant melanoma. Oncologist. 2013;18:717-25. https://doi.org/10.1634/theoncologist.2012-0391

26 Robert C, Thomas L, Bondarenko I, O'Day S, Weber J, Garbe C, et al. Ipilimumab plus dacarbazine for previously untreated metastatic melanoma. N Engl J Med. 2011;364:2517-26. https://doi.org/10.1056/NEJMoa1104621