Rev Colomb Cir. 2026;41:1030-7
https://doi.org/10.30944/20117582.2983

PRESENTACIÓN DE CASO

Síndrome de Paget-Schroetter: Un reporte de caso

Paget-Schroetter syndrome: A case report

Aldo Del Pielago-Meoño, MD[1], Manuel Calvay-Salinas, MD[1],
Rodrigo Camacho-Neciosup[2], Virgilio E. Failoc-Rojas, MD[3]

1 Servicio de Cirugía cardiotorácica, Hospital Nacional Almanzor Aguinaga Asenjo, Chiclayo, Perú.
2 Sociedad Científica de Estudiantes de Medicina Humana, Universidad Nacional Pedro Ruiz Gallo, Lambayeque, Perú.
3 Universidad San Ignacio de Loyola, Lima, Perú.

Resumen

Introducción. El síndrome de Paget-Schroetter representa una forma infrecuente pero significativa de trombosis venosa profunda de las extremidades superiores, de origen primario, que afecta predominantemente a personas jóvenes y físicamente activas.

Caso clínico. Se presenta el caso de un paciente de 17 años, quien refería dolor progresivo, con edema en brazo izquierdo, de tres semanas. Los estudios de imágenes revelaron una dilatación de la vena subclavia izquierda en el tercio distal, con una mayor proximidad de la vena subclavia izquierda a la primera costilla y una angulación con el músculo escaleno anterior, sin evidencia de trombos.

Resultados. Se llevó a cabo un abordaje invasivo endovascular utilizando una endoprótesis y 30 días después la resección del primer arco costal. Seis meses después de la intervención quirúrgica, el paciente no ha presentado intercurrencias.

Conclusión. El síndrome de Paget-Schroetter es una afección producida por una obstrucción en el desfiladero torácico, que se asocia a dolor, pesadez, cianosis y edema de la extremidad superior. El reconocimiento temprano es importante para lograr un tratamiento adecuado, basado en anticoagulantes, fibrinolíticos y descompresión.

Palabras clave: síndrome de Paget-Schroetter; trombosis venosa profunda de la extremidad superior; síndrome del desfiladero torácico; procedimientos quirúrgicos vasculares; procedimientos endovasculares; prótesis e implantes.

Abstract

Introduction. Paget-Schroetter syndrome represents an uncommon but significant form of primary deep vein thrombosis of the upper extremities, predominantly affecting young and physically active individuals.

Fecha de recibido: 27/08/2025 - Fecha de aceptación: 12/10/2025 - Publicación en línea: 21/04/2026
Correspondencia: Virgilio E. Failoc-Rojas, Av. La Fontana 501, La Molina, Lima, Peru. Teléfono: +51 948845837.
Dirección electrónica: vfailoc@usil.edu.pe
Citar como: Del Pielago-Meoño A, Calvay-Salinas M, Camacho-Neciosup R, Failoc-Rojas VE. Síndrome de Paget-Schroetter: Un reporte de caso.Rev Colomb Cir. 2026;41:1030-7. https://doi.org/10.30944/20117582.2983

Este es un artículo de acceso abierto bajo una Licencia Creative Commons - BY-NC-ND https://creativecommons.org/licenses/by-nc-nd/4.0/deed.es

Clinical case. We present the case of a 17-year-old patient who reported progressive pain and edema in the left arm of three weeks' duration. Imaging studies revealed dilation of the left subclavian vein in its distal third, with increased proximity of the left subclavian vein to the first rib and angulation relative to the anterior scalene muscle, with no evidence of thrombi.

Results. An invasive endovascular approach was performed using endoprosthesis, followed 30 days later by resection of the first rib. Six months after the surgical intervention, the patient has experienced no complications.

Conclusion. Paget-Schroetter syndrome is a condition caused by an obstruction in the thoracic outlet, associated with pain, heaviness, cyanosis, and edema of the upper extremity. Early recognition is important to achieve appropriate treatment, based on anticoagulants, fibrinolytics, and decompression.

Keywords: Paget-Schroetter syndrome; upper extremity deep vein thrombosis; thoracic outlet syndrome; vascular surgical procedures; endovascular procedures; prostheses and implants.

Introducción

La trombosis de la vena subclavia, también conocida como síndrome de Paget-Schroetter (SPS), representa una forma infrecuente pero significativa de trombosis venosa profunda (TVP) de las extremidades superiores, de origen primario, caracterizada por la trombosis oclusiva de la vena subclavia en la región costoclavicular. La vena subclavia es particularmente vulnerable a la compresión durante su recorrido por la salida torácica, y los movimientos repetidos, como la abducción forzada y la retroversión del brazo, pueden causar daño en la capa interna (íntima) del vaso, lo que conduce a la formación de una superficie propensa a la trombosis [1-3].

La compresión mecánica junto con el trauma repetido genera un ambiente propicio para la formación del trombo, lo que hace del SPS una entidad clínica importante dentro de la trombosis asociada al esfuerzo [4]. La trombosis es inducida por el esfuerzo repetido de la extremidad superior en sujetos sanos, en los que existe una anomalía musculoesquelética que comprime el desfiladero torácico, causando daño en la íntima vascular de la vena subclavia, que activa la vía de la coagulación [5,6].

Se estima que el síndrome representa aproximadamente el 30 % de los casos de trombosis venosa profunda en las extremidades superiores y entre el 1-4 % de todos los casos de TVP, con una incidencia aproximada de 1 a 4 casos por 100.000 personas/año [5]. La edad promedio de aparición se sitúa entre los 20 y 40 años, con una proporción mayor en hombres de 2 a 1, y generalmente afecta la extremidad superior dominante. Los síntomas clínicos pueden variar en su gravedad, pero típicamente incluyen dolor en la región axilo-humeral, hinchazón de la extremidad afectada, cianosis y presencia de circulación colateral visible en el área del hombro [1,7].

El diagnóstico del SPS sigue siendo un desafío, y las estrategias terapéuticas óptimas aún están en investigación clínica. Los tratamientos disponibles incluyen desde soporte médico con anticoagulación hasta cirugía convencional, pero debido a la rareza de la enfermedad, es crucial documentar casos que demuestren los éxitos obtenidos con intervenciones quirúrgicas. El objetivo de este artículo fue describir el caso de un paciente de 17 años, sin antecedentes médicos o quirúrgicos relevantes.

Caso clínico

Estudiante de 17 años, sin antecedentes clínicos o quirúrgicos de importancia, quien consultó por un cuadro clínico de tres semanas de evolución consistente en dolor progresivo del brazo izquierdo, asociado a edema, que incrementaban con ejercicios anaeróbicos de brazos y que mejoraban con el reposo y la elevación del brazo, facilitando así el retorno venoso, compatible con el síndrome de McCleery [8]. Al examen físico se observó el signo de Urschel en la zona axilar izquierda (Figura 1).



Figura 1. Circulación colateral (signo de Urschel) y edema.

Fuente: Fotografía tomada por uno de los autores, con autorización del paciente para su uso académico y publicación.

Traía estudios de imágenes que revelaban una dilatación de la vena subclavia izquierda en el tercio distal, sin evidencia de trombos, por lo que se realizaron estudios adicionales, incluyendo una tomografía computarizada (TC) de tórax con reconstrucción de la pared torácica, que mostró una mayor proximidad de la vena subclavia izquierda a la primera costilla y una angulación con el músculo escaleno anterior (Figura 2). Los exámenes de laboratorio no reflejaron alteraciones, excepto por el dímero D de 1,51 ug/ml [Valor de referencia: 0- 0,5 ug/ml].

Para confirmar el diagnóstico, se llevó a cabo una angiografía venosa donde se observó la estrechez de la vena subclavia en la intersección con el músculo escaleno anterior y la primera costilla (Figura 3).

El paciente recibió rivaroxabán 10 mg dos días antes de la intervención quirúrgica. Dada la severidad y la progresión de los síntomas, se decidió realizar inicialmente un abordaje endovascular mediante cineangiografía bajo anestesia local por vía femoral derecha. Se implantó una endoprótesis venosa Abre™ (Medtronic) más angioplastia con balón, observando una fuerte impresión sobre la zona de estrechez. Se logró un flujo venoso adecuado tanto antes como después de la zona de estrechez (Figura 4).

Durante los 30 días posteriores al procedimiento persistió parcialmente la sintomatología inicial, por lo que se optó por una segunda intervención quirúrgica que consistió en la resección del primer arco costal izquierdo mediante abordaje axilar ipsilateral, para liberar el desfiladero torácico superior y facilitar la salida de la vena subclavia. Se le indicó continuar con rivaroxabán 10 mg por 30 días.

La evolución posquirúrgica fue favorable, con mejoría progresiva de los síntomas, con remisión del edema y el dolor una semana después del procedimiento quirúrgico. Seis meses después de la intervención quirúrgica, el paciente no ha presentado alguna intercurrencia.



Figura 2. Reconstrucción 3D de angiografía del miembro superior izquierdo en fase venosa, donde se aprecia la estrechez de la vena subclavia (flecha roja).

Fuente: Fotografía tomada por uno de los autores.

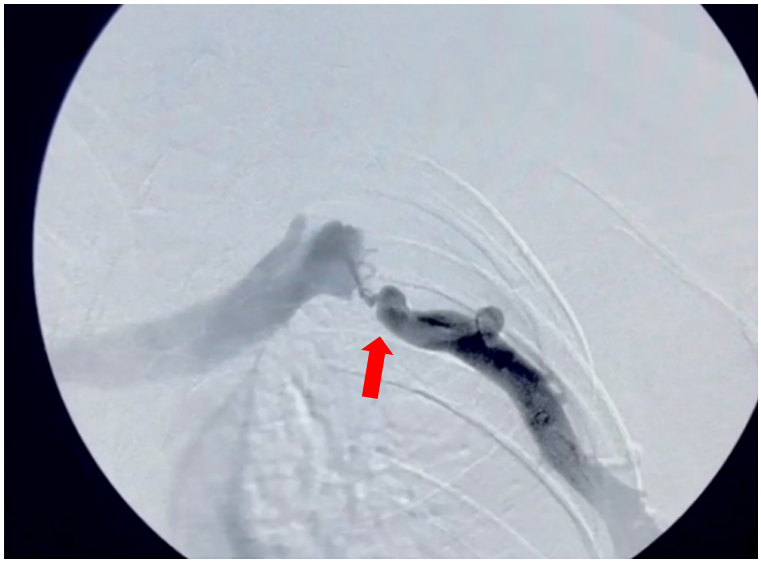

Figura 3. Angiografía del miembro superior izquierdo en fase venosa que muestra la estrechez de la vena subclavia izquierda (Flecha roja).

Fuente: Fotografía tomada por uno de los autores.

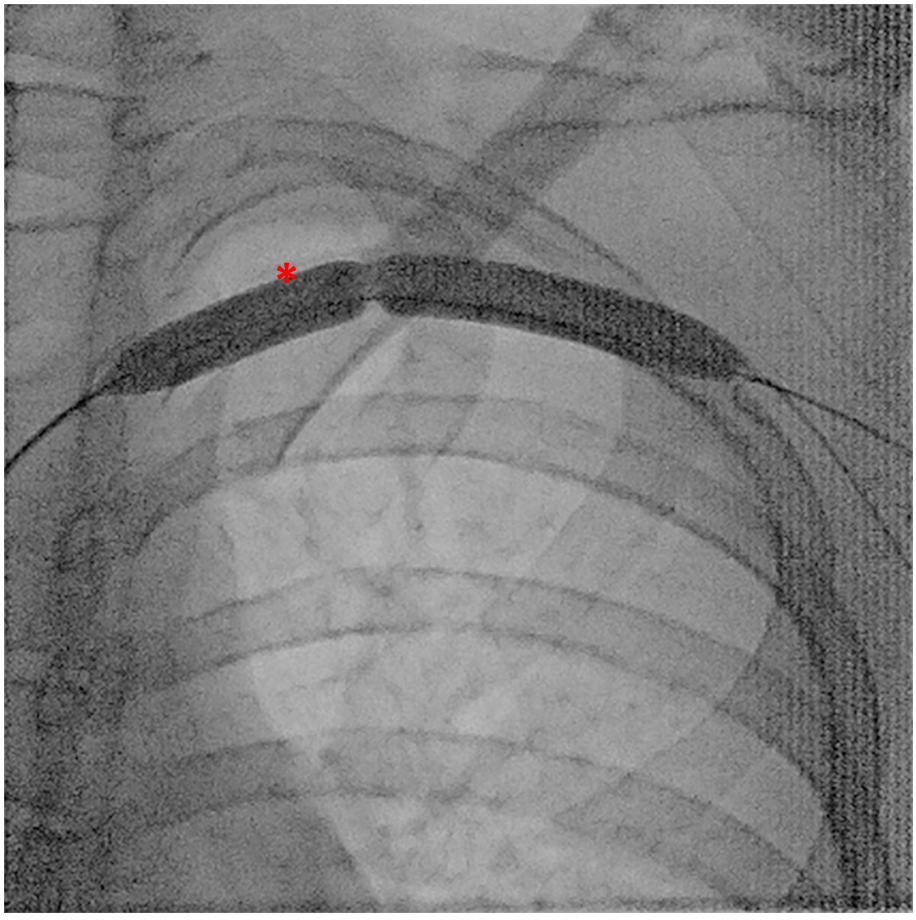

Figura 4. Angioplastia venosa frustra de vena subclavia izquierda.
Fuente: Fotografía tomada por uno de los autores.

Discusión

En este artículo se presenta un caso con un cuadro compatible con el SPS, que está clasificado dentro de las trombosis venosas de extremidades superiores (TVES) de tipo primarias, el cual se sospechó inicialmente por las manifestaciones clínicas del paciente y se confirmó mediante flebografía, que evidenció la estrechez de la vena subclavia en la intersección con el músculo escaleno anterior y la primera costilla.

La presentación del SPS tiene un inicio agudo, subagudo o crónico, y se asocia a dolor, pesadez, cianosis, edema, parestesias, decoloración, debilidad y circulación colateral en hombro y brazo en los casos graves (signo de Urschel) del miembro superior afectado, que por lo general es el miembro dominante de la persona que realiza actividades deportivas que demandan el uso de los brazos por encima de la cabeza, como natación, béisbol o levantamiento de pesas, como nuestro paciente [5,6]. La TVES suele incluir dentro de su diagnóstico diferencial el uso de catéteres, marcapasos, neoplasias malignas, trombofilias, entre otros [5,6,9,10].

El diagnóstico de SPS requiere demostrar tanto la presencia de trombosis como la existencia de compresión venosa en el espacio costoclavicular. La literatura recomienda la realización de estudios

dinámicos (ecodoppler, angio-TC, angiorresonancia magnética o venografía) con maniobras de abducción y aducción del miembro superior, habitualmente tras la resolución del episodio trombótico, puesto que la vena trombosada puede no colapsar y conservar su forma, lo que dificulta la evaluación de la compresión [6,11]. El trombo agudo tendrá un aspecto ecogénico, no compresible, con la vena distendida y ausencia de flujo; por otro lado, un trombo crónico tendrá un aspecto irregular, más colapsado, con colaterales venosas [5]. Sin embargo, el estándar para el diagnóstico es la venografía por tomografía computarizada o por resonancia magnética nuclear (RMN) [5,6], un estudio que se le pudo practicar a nuestro paciente, y con el cual se identificó una obstrucción de la vena subclavia izquierda de aproximadamente 80-90 % de la luz vascular.

Debido a la falta de estudios robustos y aleatorizados, el tratamiento se basa en reportes de casos, de la experiencia de cirujanos vasculares y de los protocolos que tenga el hospital [7]. Los tratamientos suelen incluir anticoagulación, terapia fibrinolítica y resección del primer arco costal [5,12].

La anticoagulación se basa en el uso de heparina endovenosa en bolo inicial, seguido de una infusión de mantenimiento de acuerdo al peso del paciente [5]. Los estudios han mostrado que solo usar anticoagulación puede producir una recurrencia de la trombosis, ya que debido a que el SPS se debe a una obstrucción mecánica, debe realizarse una cirugía descompresiva después de la trombólisis guiada por catéter [5,12-14].

En nuestro paciente se inició tratamiento anticoagulante y, dada la severidad de los síntomas, mediante cineangiografía se colocó una prótesis venosa a través de un abordaje endovascular por vía femoral derecha, bajo anestesia local. Si bien este manejo no corresponde al abordaje de primera elección recomendado en la literatura- que aconseja la descompresión quirúrgica mediante resección de la primera costilla antes de considerar el implante de *stent*-, en este caso se priorizó una resolución inmediata de la estenosis, y posteriormente se programó la resección del primer arco costal en las semanas siguientes, logrando una terapia eficaz y el retorno a sus actividades de vida diaria.

El tiempo de anticoagulación carece de pautas específicas y depende del estado del paciente. La guía del *American College of Chest Physicians* y el panel de expertos recomiendan utilizarlo por tres meses para TVES que afecta venas axilares o venas más proximales [15,16]. A nuestro paciente se le indicó rivaroxabán 10 mg al alta por un mes. Por otro lado, el tratamiento fibrinolítico es ideal para pacientes con menos de dos semanas de síntomas por su mejor tasa de éxito [5,6]. La revisión sistemática de Hoexum F, et al. [12], que evaluó a 2653 pacientes, encontró que con la terapia fibrinolítica guiada por catéter y la resección de la primera costilla el 96 % de los pacientes fue asintomático en su última visita, mientras que con anticoagulación y terapia fibrinolítica lo fue el 80 %, y con solo anticoagulación el 54 %, concluyendo que la primera opción es superior.

Sharma & Tiwari [17], reportaron el caso de un paciente con SPS que tuvo una segunda trombosis, lo que atribuyeron a un manejo inadecuado de solo anticoagulación oral. Ya en el segundo episodio fue tratado con angioplastia y descompresión del desfiladero torácico, sin recurrencia a los 12 meses. Por otro lado, Lee YS, et al. [18], reportaron el caso de un paciente con SPS que, aunque no era deportista, era camarero, y se manifestó con dolor, edema y enrojecimiento en el brazo izquierdo. La venografía por TC y RMN dinámica encontró compresión de la parte central de las venas subclavias en los triángulos costoclaviculares durante la abducción del hombro y fue tratado solo con anticoagulantes orales, con lo que a los diez meses de control se le observó signos de trombosis crónica y dolor persistente.

Durante los últimos años se han reportado abordajes quirúrgicos menos invasivos, como la resección de la primera costilla mediante videotoracoscopia, con similares ventajas y menores complicaciones que la cirugía vía abierta para la descompresión del desfiladero torácico, que podrían beneficiar a estos pacientes [19].

Por lo tanto, se recalca el uso de anticoagulantes, fibrinolíticos y descompresión de desfiladero

torácico, ya que las complicaciones suelen producir una gran morbilidad al paciente, incluyendo el síndrome postrombótico, embolia pulmonar y recurrencia de la trombosis. Especial importancia requiere el síndrome postrombótico, ya que se puede producir en el 19,4 % de las TVES primarias y secundarias, y afectar la calidad de vida de las personas al ocasionar dolor crónico, edema, venas varicosas, e incluso en los casos más graves, ulceración [5,6,16].

Conclusiones

El SPS es una afección producida por una obstrucción en el desfiladero torácico, inducida por movimientos repetitivos, como actividades deportivas que usen constantemente la extremidad superior, por lo que afecta principalmente a hombres de edad joven. Tiene un inicio agudo, subagudo o crónico, y se asocia a dolor, pesadez, cianosis, edema, parestesias, decoloración, debilidad y circulación colateral en hombro y brazo. El reconocimiento temprano del SPS es importante para lograr un tratamiento adecuado, basado en anticoagulantes, fibrinolíticos y descompresión del desfiladero torácico, para evitar el síndrome postrombótico que puede producir una gran morbilidad y discapacidad en estos pacientes. Los médicos de urgencias y emergencias deben considerar este síndrome dentro del diagnóstico diferencial de las trombosis de miembros superiores.

Cumplimiento de normas éticas

Consentimiento informado: Se obtuvo el consentimiento informado del paciente para la publicación del caso y las fotografías. En ninguna imagen se identifica al paciente, manteniendo el anonimato.

Conflictos de interés: Los autores declararon no tener conflictos de interés.

Uso de Inteligencia Artificial: No se utilizaron tecnologías de inteligencia artificial para la realización de esta investigación.

Fuentes de financiación: Autofinanciado por los autores.

Contribución de los autores:

- Diseño y concepción del estudio: Virgilio E. Failoc-Rojas, Aldo Del Pielago-Meoño.
- Adquisición de datos: Aldo Del Pielago-Meoño, Manuel Calvay-Salinas.
- Análisis e interpretación de datos: Aldo Del Pielago-Meoño, Manuel Calvay-Salinas, Rodrigo Camacho-Neciosup, Virgilio E. Failoc-Rojas.
- Redacción del manuscrito: Aldo Del Pielago-Meoño, Manuel Calvay-Salinas, Rodrigo Camacho-Neciosup, Virgilio E. Failoc-Rojas.
- Revisión crítica: Aldo Del Pielago-Meoño, Manuel Calvay-Salinas.

Referencias

1. Illig KA, Doyle AJ. A comprehensive review of Paget-Schroetter syndrome. J Vasc Surg. 2010;51:1538-47. https://doi.org/10.1016/j.jvs.2009.12.022
2. El-Attrache A, Kephart E. Paget-Schroetter syndrome: A case report of diagnosis, treatment, and outcome in a healthy 18-year-old athletic swimmer. Phys Sportsmed. 2020;48:358-62. https://doi.org/10.1080/00913847.2019.1711236
3. Rojas-Padilla DA, Rueda-Chaparro HJ, Durán-Gómez ME, Uriza-Carrasco LF. Síndrome de Paget-Schrötter. Presentación de un caso. Rev Colomb Radiol. 2021;32:5514-7. https://doi.org/10.53903/01212095.127
4. Ishizuka K, Katayama K, Kaji Y, Tawara J, Ohira Y. Paget–Schroetter syndrome. QJM. 2022;115:54-5. https://doi.org/10.1093/qjmed/hcab293
5. Saleem T, Baril DT. Paget-Schroetter syndrome. En: StatPearls [Internet]. Treasure Island, Estados Unidos: StatPearls Publishing; 2023. Fecha de consulta: 16 de septiembre de 2024. Disponible en: https://www.ncbi.nlm.nih.gov/books/NBK482416/
6. Sangani V, Pokal M, Balla M, Gayam V, Konala VM. Paget-Schroetter syndrome in a young female. J Investig Med High Impact Case Rep. 2021;9:23247096211003263. https://doi.org/10.1177/23247096211003263
7. Cai TY, Rajendran S, Saha P, Dubenec S. Paget-Schroetter syndrome: A contemporary review of the controversies in management. Phlebology. 2020;35:461-71. https://doi.org/10.1177/0268355519898920
8. Likes K, Rochlin DH, Call D, Freischlag JA. McCleery syndrome: Etiology and outcome. Vasc Endovascular Surg. 2014;48:106-10. https://doi.org/10.1177/1538574413512380
9. Isma N, Svensson PJ, Gottsäter A, Lindblad B. Upper extremity deep venous thrombosis in the population-ba-

sed Malmö thrombophilia study (MATS). Epidemiology, risk factors, recurrence risk, and mortality. Thromb Res. 2010;125:e335-e338. https://doi.org/10.1016/j.thromres.2010.03.005

10. Guzmán F, García-Herreros LG, Vargas F, Ramírez J, Paccini A, Zundel N. Trombosis venosa profunda del miembro superior. Síndrome de Paget-Shroetter. Rev Colomb Cir. 1992;7:141-4.
11. Di Nisio M, van Sluis GL, Bossuyt PMM, Büller HR, Porreca E, Rutjes AWS. Accuracy of diagnostic tests for clinically suspected upper extremity deep vein thrombosis: A systematic review. J Thromb Haemost. 2010;8:684-92. https://doi.org/10.1111/j.1538-7836.2010.03771.x
12. Hoexum F, Hoebink M, Coveliers HME, Wisselink W, Jongkind V, Yeung KK. Management of Paget-Schroetter syndrome: A systematic review and meta-analysis. Eur J Vasc Endovasc Surg. 2023;66:866-75. https://doi.org/10.1016/j.ejvs.2023.08.065
13. Lugo J, Tanious A, Armstrong P, Back M, Johnson B, Shames M, et al. Acute Paget-Schroetter syndrome: Does the first rib routinely need to be removed after thrombolysis? Ann Vasc Surg. 2015;29:1073-7. https://doi.org/10.1016/j.avsg.2015.02.006
14. Urschel HC, Patel AN. Surgery remains the most effective treatment for Paget-Schroetter syndrome: 50 years' experience. Ann Thorac Surg. 2008;86:254-60. https://doi.org/10.1016/j.athoracsur.2008.03.021
15. Kearon C, Akl EA, Ornelas J, Blaivas A, Jimenez D, Bounameaux H, et al. Antithrombotic therapy for VTE disease: CHEST guideline and expert panel report. Chest. 2016;149:315-52. https://doi.org/10.1016/j.chest.2015.11.026
16. Hangge P, Rotellini-Coltvet L, Deipolyi AR, Albadawi H, Oklu R. Paget-Schroetter syndrome: Treatment of venous thrombosis and outcomes. Cardiovasc Diagn Ther. 2017;7(Suppl 3):S285-S290. https://doi.org/10.21037/cdt.2017.08.15
17. Sharma H, Tiwari A. Recurrent upper extremity thrombosis associated with overactivity: A case of delayed diagnosis of Paget-Schroetter syndrome. Case Rep Vasc Med. 2017;2017:8764903. https://doi.org/10.1155/2017/8764903
18. Lee YS, Ng FH, Pan NY, Ma JKF. Paget-Schroetter syndrome in a non athlete - A case report. Radiol Case Rep. 2021;16:3554-7. https://doi.org/10.1016/j.radcr.2021.08.020
19. Buero A, Olivera-Lopez S, Lyons GA, Pankl LG, Young P, Chimondeguy DJ. First rib resection using videothoracoscopy in patients with vascular thoracic outlet syndrome. EJVES Vasc Forum. 2024;62:15-20. https://doi.org/10.1016/j.ejvsvf.2024.06.004