Rev Colomb Cir. 2026;41:779-92
https://doi.org/10.30944/20117582.3024

ARTÍCULO DE REVISIÓN

Actualización en el manejo endoscópico de las fístulas traqueoesofágicas: ¿Qué debemos considerar?

Update on the endoscopic management of tracheoesophageal fistulas: What should we consider?

Ricardo Ramírez-Villada, MD[1], Michelle Denisse Lozano-Colón, MD[2], Abdala Guillermo Yarala-Vásquez, MD[3], Diana Marcela Bolaños-Lamilla, MD[4], Esteban Calle-García, MD[5], Juan Camilo Ángel-Medina, MD[6], Eliana Leyton-Luna, MD[7], Luis Eduardo De La Peña-Restrepo, MD[8], Daniela Alejandra Collazos-Posso, MD[6], Juan Santiago Serna-Trejos, MD, MSc, PhD[9]

1 Servicio de Cirugía, Clínica Versalles, Cali, Colombia.
2 Servicio de Cirugía, Los Cobos Medical Center, Bogotá, D.C., Colombia.
3 Servicio de Urgencias, SURA EPS, Medellín, Colombia.
4 Servicio de Consulta externa, Clínica Neumológica del Pacífico, Cali, Colombia.
5 Servicio de Urgencias, Clínica Nueva Rafael Uribe Uribe, Cali, Colombia.
6 Servicio de Medicina crítica y cuidado intensivo, Hospital Universitario del Valle, Cali, Colombia.
7 Servicio de Cirugía, Hospital Susana López de Valencia, Popayán, Colombia.
8 Servicio de Quemados, Hospital Universitario del Valle, Cali, Colombia.
9 Grupo de Investigación One Health en Enfermedades Infecciosas; Departamento de Infectología, Clínica Colsanitas S.A., Clínica Sebastián de Belalcázar, Cali, Colombia.

Resumen

Introducción. Las fístulas traqueoesofágicas constituyen una complicación de alto impacto clínico, que compromete gravemente la función respiratoria, el estado nutricional y la calidad de vida.

Métodos. Se realizó una revisión narrativa mediante búsqueda sistemática en bases de datos biomédicas (MEDLINE, EMBASE, Cochrane Library, OVID y ClinicalKey), sin restricciones de idioma ni temporalidad, empleando descriptores controlados en ciencias de la salud.

Resultados. Se identificaron diversas intervenciones, como el uso de prótesis esofágicas, traqueales o combinadas, matrices biológicas, técnicas de sutura endoscópica, clipado y dispositivos oclusores extrapolados. En las fístulas benignas, el tratamiento quirúrgico sigue siendo el estándar, mientras que en las fístulas de causa neoplásica maligna el abordaje endoscópico se ha consolidado como alternativa principal. Si bien se documentan mejoras clínicas relevantes, persisten limitaciones técnicas, riesgo de complicaciones y escasa evidencia comparativa.

Fecha de recibido: 11/08/2025 - Fecha de aceptación: 28/10/2025 - Publicación en línea: 22/04/2026
Correspondencia: Juan Santiago Serna-Trejos, Calle 18 #122-135, Cali, Colombia. CP 760008. Teléfono: +57 3176528298.
Dirección electrónica: juansantiagosernatrejos@gmail.com
Citar como: Ramírez-Villada R, Lozano-Colón MD, Yarala-Vásquez AG, Bolaños-Lamilla DM, Calle-García E, Ángel-Medina JC, et al. Actualización en el manejo endoscópico de las fístulas traqueoesofágicas: ¿Qué debemos considerar? Rev Colomb Cir. 2026;41:779-92. https://doi.org/10.30944/20117582.3024

Este es un artículo de acceso abierto bajo una Licencia Creative Commons - BY-NC-ND https://creativecommons.org/licenses/by-nc-nd/4.0/deed.es

Conclusiones. El manejo endoscópico representa una opción terapéutica útil, tanto en escenarios benignos seleccionados como en contextos malignos avanzados. Se requieren estudios prospectivos que permitan establecer algoritmos estandarizados basados en la localización, tamaño y etiología de la fístula.

Palabras clave: fístula traqueoesofágica; endoscopia; manejo de la enfermedad; cuidados paliativos; bioprótesis.

Abstract

Introduction. Tracheoesophageal fistulas constitute a complication of high clinical impact that severely compromises respiratory function, nutritional status, and quality of life.

Methods. A narrative review was conducted through a systematic search of biomedical databases (MEDLINE, EMBASE, Cochrane Library, OVID, and ClinicalKey), without restrictions on language or time period, utilizing controlled descriptors in the health sciences.

Results. Various interventions were identified, such as the use of esophageal, tracheal, or combined stents; biological matrices; endoscopic suturing techniques; clipping; and extrapolated occlusive devices. For benign fistulas, surgical treatment remains the standard of care, whereas for fistulas of malignant neoplastic origin, the endoscopic approach has established itself as the primary alternative. Although significant clinical improvements are documented, technical limitations, the risk of complications, and a scarcity of comparative evidence persist.

Conclusions. Endoscopic management represents a useful therapeutic option, both in selected benign scenarios and in advanced malignant contexts. Prospective studies are required to establish standardized algorithms based on the location, size, and etiology of the fistula.

Keywords: tracheoesophageal fistula; endoscopy; disease management; palliative care; bioprosthesis.

Introducción

Las fístulas entre el tubo digestivo y el árbol respiratorio representan una complicación devastadora, con severas consecuencias funcionales, nutricionales, en el pronóstico y la calidad de vida. Dentro de este marco, la fístula traqueoesofágica (FTE) es la más conocida, pero no la única: existen otras menos frecuentes como la fístula gastrobronquial o esofagopulmonar, que también implican una comunicación anormal entre el tracto digestivo y el respiratorio [1].

Las FTE se pueden clasificar según su causa en benignas o malignas. Mientras que las primeras están bien descritas, actualmente el interés se centra en las fístulas malignas (FTE-m), cuya incidencia ha ido en aumento en las últimas décadas, relacionado con la mayor supervivencia de los pacientes oncológicos tratados con terapias multimodales [2-4].

Las FTE benignas se manifiestan como complicaciones en pacientes en estado crítico, a menudo después de intubaciones prolongadas o por dispositivos de uso crónico, como los tubos de traqueostomía o las sondas nasogástricas. Su tratamiento, cuando es posible, es quirúrgico por vía cervical, con exéresis de la causa e interposición de tejido sano (músculo esternocleidomastoideo o pectoral). Aunque técnicamente exigente, este abordaje puede conseguir resultados funcionales aceptables si el paciente supera la enfermedad de base. Por el contrario, las prótesis endoluminales en esta localización se han asociado a efectos adversos a largo plazo, como la formación de tejido de granulación y la obstrucción por secreciones, lo que restringe su uso en pacientes con buen pronóstico [5,6].

En la forma maligna de la FTE, el cuadro clínico es otro. Se calcula que esta complicación se produce en un 5-15 % de los pacientes con cáncer de esófago y en menos del 1 % de los pacientes con carcinoma broncogénico; la mayoría de las FTE-m son causadas por tumores esofágicos localmente

avanzados que invaden directamente la pared traqueal o bronquial. La quimiorradioterapia se ha planteado como un factor relacionado con el desarrollo de FTE, por la necrosis tumoral que se produce en áreas de máximo contacto del tumor con la vía aérea. Pero esta relación aún se debate. En estudios como el de Borselle D, et al., solo una minoría de las fístulas se desarrollaron en el primer mes del tratamiento, lo que sugiere que son más un marcador de supervivencia que un efecto adverso del tratamiento en sí [7-9].

Anatómicamente, la FTE maligna se localiza en un 52-57 % en el segmento esófago-traqueal, en un 37-40 % en el esófago-bronquial y en un porcentaje menor (3-11 %) a través del parénquima pulmonar. Dondequiera que se encuentren, las FTE-m son estadios finales del proceso canceroso, relacionadas con broncoaspiración masiva, neumonías a repetición, desnutrición severa y gran deterioro de la calidad de vida. En estos casos, las alternativas quirúrgicas son escasas o imposibles y el tratamiento endoscópico se convierte en una opción fundamental para el alivio sintomático y la prolongación funcional [10,11].

El objetivo de este artículo fue proporcionar una revisión actualizada de las estrategias endoscópicas para el abordaje de la FTE, incluyendo nuevas modalidades terapéuticas, teniendo en cuenta puntos importantes sobre la FTE para un tratamiento más completo de la afección.

La figura 1 representa de forma esquemática las fístulas traqueoesofágicas (FTE) y sus variantes etiológicas. Se ilustra la localización anatómica, la clasificación en formas benignas y malignas, y las principales consecuencias clínicas y pronósticas. Las fístulas benignas suelen asociarse a intervenciones prolongadas como intubación o traqueostomía, con abordaje quirúrgico. Las formas malignas (FTE-m), frecuentemente derivadas de cáncer esofágico avanzado, tienen un manejo paliativo principalmente endoscópico debido a su asociación con necrosis tumoral y mal pronóstico.

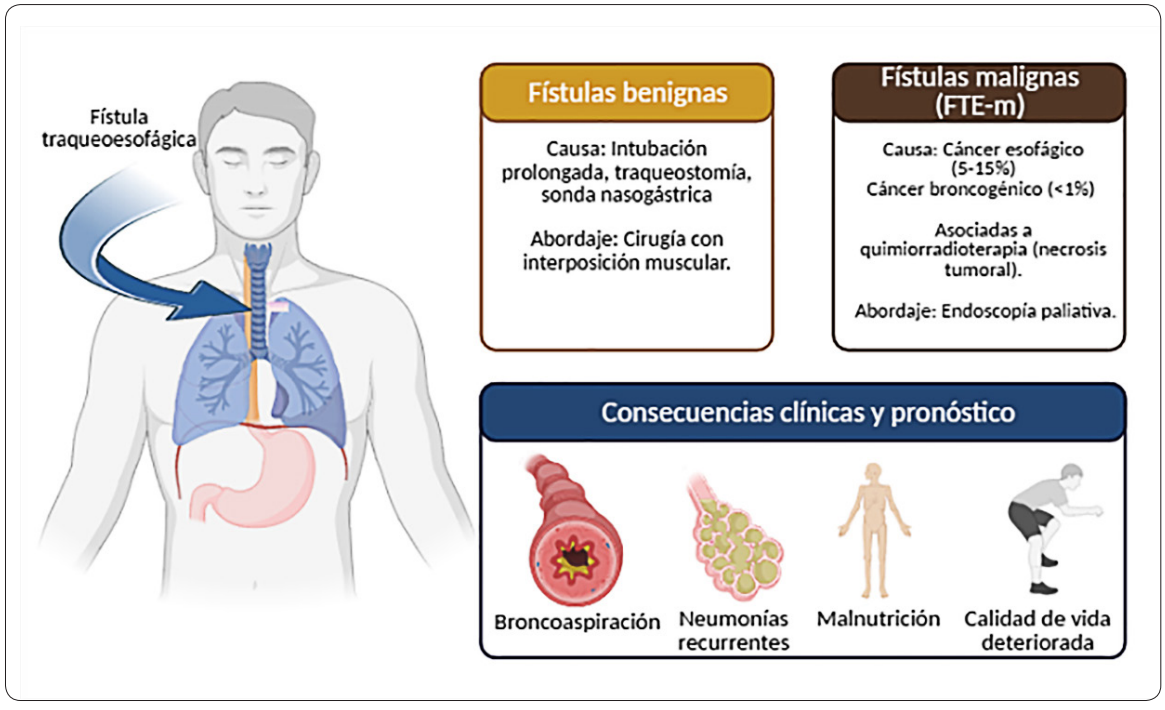

Figura 1. Fístula traqueoesofágica: Implicaciones anatómicas, etiológicas y clínicas.
Fuente: Creación propia de los autores en la plataforma Biorender®

Métodos

Tipo de estudio

Se llevó a cabo una revisión narrativa con enfoque integrador y exploratorio, dirigida a sintetizar la evidencia más relevante sobre el manejo endoscópico de las fístulas traqueoesofágicas, tanto benignas como malignas. Para tal fin, se realizó una búsqueda sistemática de la literatura en las bases de datos MEDLINE (vía PubMed), EMBASE, Cochrane Library, OVID y ClinicalKey, sin restricción temporal y considerando publicaciones tanto en inglés como en español. Esta estrategia permitió integrar información clave desde los primeros reportes de abordaje paliativo hasta las innovaciones contemporáneas que incorporan técnicas combinadas y biomateriales de última generación.

Estrategia de búsqueda

La búsqueda se fundamentó en descriptores controlados DeCS/MeSH, incluyendo combinaciones de términos como "tracheoesophageal fistula", "endoscopy", "stents", "palliative care" y "bioprosthesis". Estos términos fueron enlazados mediante operadores booleanos (AND, OR, NOT) para construir estrategias específicas dirigidas a recuperar artículos originales, estudios observacionales, ensayos clínicos, revisiones sistemáticas, guías de práctica clínica y documentos de consenso vinculados al tratamiento endoscópico de esta entidad.

Selección de los artículos

Se priorizó la selección de estudios que evaluaran la eficacia técnica y clínica de las intervenciones endoscópicas, como la colocación de prótesis esofágicas o traqueobronquiales, el uso combinado de *stents* ("*dual stenting*"), las técnicas de clipado y sutura endoscópica, así como el empleo de matrices biológicas y dispositivos oclusores extrapolados de otras especialidades.

Se excluyeron los artículos duplicados, las comunicaciones breves, aquellos sin revisión por pares o que no abordaran directamente el tratamiento endoscópico de las fístulas traqueoesofágicas en sus diferentes formas clínicas.

Se valoraron desenlaces como el control sintomático, el cierre de la fístula, la supervivencia, la función respiratoria, la calidad de vida y las tasas de complicaciones mayores.

Resultados

Manejo endoscópico con stents esofágicos: evidencia, eficacia y complicaciones

La colocación endoscópica de *stents* esofágicos se ha convertido en una de las modalidades más establecidas para el tratamiento paliativo de la FTE, sobre todo en las malignas (FTE-m). Este procedimiento mínimamente invasivo es efectivo para controlar síntomas, disminuir complicaciones respiratorias y mejorar la funcionalidad en pacientes complejos [12,13].

Los *stents* metálicos autoexpandibles o SEM (*Self-Expandable Metal Stents*) se han empleado con mayor frecuencia en FTE-m localizadas en tráquea media o distal y en vía aérea bronquial. En tales situaciones, la colocación única de un *stent* esofágico puede ser suficiente para conseguir la exclusión de la fístula con mejoría de la broncoaspiración y del estado nutricional. El procedimiento se lleva a cabo bajo guía fluoroscópica, con marcadores radiopacos y control endoscópico para asegurar la identificación del trayecto fistuloso y la colocación precisa del dispositivo. La longitud del *stent* se elige para que cubra el defecto con un margen de seguridad de 1-2 cm por encima y por debajo de la fístula. Pero cuando la FTE se ubica en el tercio proximal del esófago o afecta a mucosa gástrica (en pacientes con antecedentes de esofagectomía), la posibilidad técnica de colocación de un *stent* esofágico se ve muy comprometida. Esta limitación anatómica es uno de los determinantes para la elección individualizada del tratamiento endoscópico [14,15].

En cuanto a resultados clínicos, la evidencia apoya que los SEM son una herramienta de alto impacto. Herth FJF, et al. [16], evaluaron prospectivamente a 112 pacientes con fístulas traqueoesofágicas malignas, como complicación grave de carcinomas avanzados de pulmón (74 %) y esófago (26 %), en quienes se

colocaron *stents* traqueales (58 %), esofágicos (33 %) o combinados (9 %), y encontraron una tasa de complicaciones respiratorias graves del 6 %, sin casos de migración ni necesidad de reposicionamiento del *stent*. La supervivencia media global fue de 236,6 días, que varió según el tipo de prótesis: 219,1 días con *stent* aéreo, 262,8 con esofágico y 252,9 con doble *stent*. El análisis multivariado identificó como predictores independientes de mayor supervivencia el tipo de *stent* (p<0,028), la localización precisa de la fístula (p=0,011) y el tratamiento concomitante con quimioterapia y/o radioterapia (p<0,001). A pesar de una leve disminución del puntaje de calidad de vida (QoL, por sus siglas en inglés) tras la colocación del *stent* (de 81 a 72 puntos; p<0,001), el procedimiento se consolidó como una estrategia eficaz para mejorar los desenlaces funcionales en pacientes con FTE-m.

Wang Q, et al. [17] realizaron un estudio retrospectivo con 288 pacientes diagnosticados con FTE-m, y encontraron, en comparación con el tratamiento conservador, que la colocación de *stents* esofágicos o traqueales se asoció con una menor incidencia de neumonía al mes (77,0 % vs. 33,5 %; p<0,0001), una mejoría del estado funcional según el índice de Karnofsky (p=0,0028 a las dos semanas y p=0,0103 al mes) y una mayor tasa de cierre de la fístula, determinada por factores independientes como el tipo de tratamiento (p<0,0001), el tamaño de la fístula (p=0,0003), el recuento de leucocitos preoperatorios (p=0,0042) y el puntaje de Karnofsky preoperatorio (p=0,0001).

Estos hallazgos son consistentes con lo reportado por Verschuur EML, et al. [18], quienes analizaron 104 pacientes con estenosis esofágica maligna proximal al esfínter esofágico superior (EES), 24 de los cuales presentaban FTE, y encontraron que la colocación de *stents* logró un éxito técnico del 96 %, mejoría significativa de la disfagia (de un puntaje mediano de 3 a 1 a las 4 semanas) y un sellado de fístula en el 79 % de los casos, con complicaciones mayores en el 21 %, siendo las más frecuentes la neumonía por aspiración y la hemorragia. Lo anterior nos permite plantear que ambos estudios apoyan la utilización de *stents* como método efectivo y seguro en el tratamiento paliativo de FTE-m, incluso en localizaciones anatómicas difíciles como el esófago proximal.

Sin embargo, el proceso no está exento de riesgos. Se han informado complicaciones mayores como perforación esofágica, migración del *stent*, compresión traqueal, dolor torácico, crecimiento de tejido de granulación, empeoramiento del reflujo gastroesofágico y hemorragia masiva, especialmente en tumores T4 con invasión vascular. Esta última es una complicación devastadora que se relaciona con el *stent* en un lecho anatómico muy frágil por radioterapia previa [19,20]. A pesar de estas restricciones, la inserción de *stent* esofágico sigue siendo un arma fundamental en el arsenal terapéutico de las FTE, sobre todo en el campo oncológico, por tratarse de una técnica de bajo riesgo relativo, rápida recuperación y gran impacto en la calidad de vida. Estos elementos se suman y son importantes para marcar un camino conservador a paliativo [21].

En la figura 2 se representa el proceso terapéutico para el manejo paliativo de la FTE-m mediante colocación endoscópica de *stents*. Se detallan tres etapas fundamentales: la selección del *stent* con margen de seguridad, la identificación precisa del trayecto fistuloso mediante guía fluoroscópica y la colocación efectiva del *stent* para excluir la fístula. Este abordaje estructurado permite la transición de una FTE-m no tratada a una condición clínicamente paliada, mejorando la broncoaspiración, la funcionalidad respiratoria y la calidad de vida.

Stents en la vía aérea y abordaje combinado: indicaciones, técnica y resultados clínicos

Aunque los *stents* esofágicos representan la primera opción de tratamiento endoscópico en la FTE-m, existen casos clínicos en los que la intervención sobre la vía aérea es prioritaria e incluso vital. La colocación de *stents* traqueobronquiales está justificada en casos de obstrucción maligna de la vía aérea, peligro inminente de colapso respiratorio por el *stent* esofágico o imposibilidad de

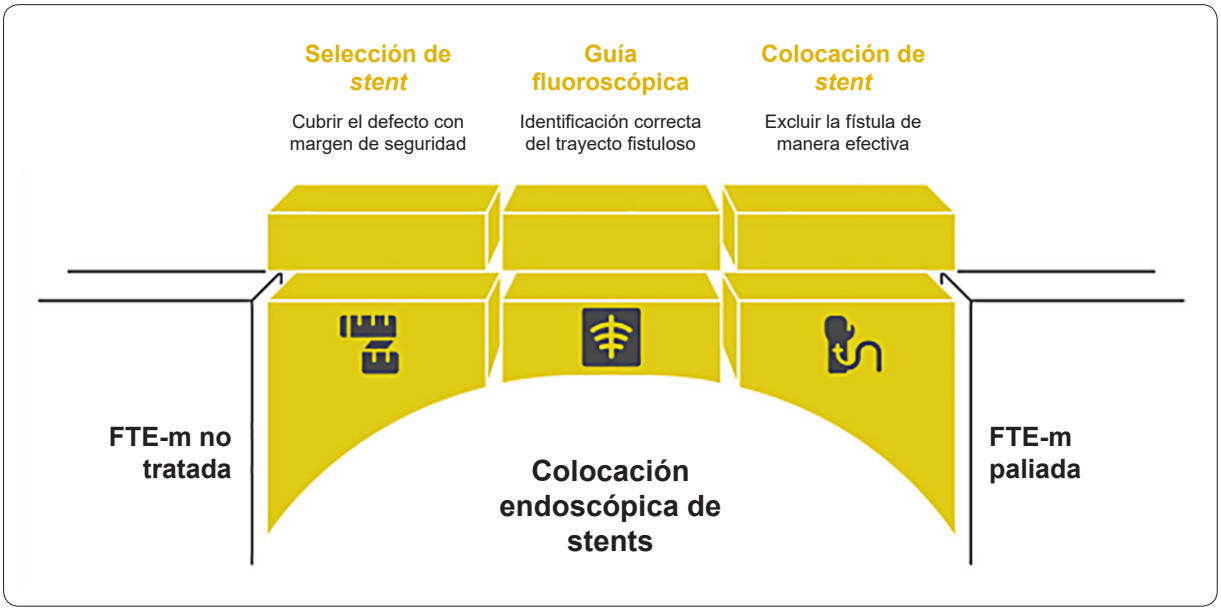

Figura 2. Esquema de los pasos clave en la colocación endoscópica de *stents* en la fístula traqueoesofágica maligna (FTE-m)
Fuente: Creación propia de los autores en la plataforma Napkin®.

conseguir un sello adecuado por vía digestiva. En estos casos, el uso combinado de *stents* esofágicos y traqueales ("*dual stenting*") ha demostrado obtener beneficios clínicos reales, aunque tiene riesgos potenciales que deben considerarse [22,23].

Técnicamente, el procedimiento implica una evaluación endoscópica completa de la vía aérea para determinar el tamaño, la forma y el tipo de *stent* más apropiado. Los SEM se ajustan mejor a las anomalías anatómicas del árbol traqueobronquial y proporcionan mejor sello de la FTE. Por otra parte, los *stents* de silicona, a pesar de su mayor estabilidad mecánica por las anclas en su superficie que previenen la migración y facilitan el drenaje de secreciones, pueden impedir un cierre hermético del trayecto fistuloso. Ambos vienen en forma tubular y en "Y" para lesiones de la carina principal. Los *stents* de silicona necesitan broncoscopia rígida para su inserción, en cambio, los SEM se pueden insertar con guía endoscópica flexible y fluoroscopia [24-26].

Varios estudios han informado la eficacia clínica de la inserción de un *stent* traqueal en FTE-m. En el cáncer esofágico avanzado, las fístulas esofagorrespiratorias (FER) son una complicación devastadora, que deteriora rápidamente la función respiratoria y la calidad de vida. Ante la ineficacia habitual de estos casos, la colocación de *stents* en la vía aérea se ha convertido en una medida paliativa fundamental, en ocasiones asociada a *stents* esofágicos. Múltiples estudios han demostrado su beneficio clínico, con mejoría de la disnea, control de infecciones respiratorias, inicio de la vía oral y, en algunos casos, prolongación de la supervivencia.

Chung FT, et al. [27], analizaron 59 pacientes con FER secundaria a cáncer esofágico, comparando aquellos con y sin *stent* traqueal, y observaron una mejoría significativa en la supervivencia en el grupo intervenido (HR: 0,56; $IC_{95\%}$ 0,31-0,99; p=0,04), donde los factores independientes de mejor pronóstico fueron el estado funcional (OR ajustado: 6,1; p=0,004), el tratamiento oncológico posterior (OR ajustado: 8,7; p=0,001) y la prevención de neumonía prolongada (OR ajustado: 0,14; p=0,008).

En una serie japonesa, Konosu M, et al. [28] evaluaron seis pacientes sometidos a *stent* esofágico por FER, y reportaron mejoría inmediata de la tos y la deglución oral, y resolución de neumonía en dos casos; aunque la mediana de supervivencia estuvo limitada a 31 días, se evidenció un impacto positivo en los síntomas y la calidad de vida. Finalmente, Hamai Y, et al. [29], describieron los resultados de 12 *stents* implantados en nueve pacientes con cáncer esofágico complicado por estenosis o FER, logrando mejoría en la disnea (promedio de 3,0 a 1,3) en siete pacientes, con una supervivencia media de 103 días y prolongación en aquellos que recibieron terapia específica post-*stent*, lo que refuerza el valor del *stent* en la vía aérea como intervención paliativa eficaz en el manejo de complicaciones respiratorias por cáncer esofágico, con mejoría tanto en los parámetros funcionales como potencialmente en la sobrevida en subgrupos seleccionados.

En pacientes con cáncer esofágico avanzado y obstrucción de la vía aérea, el abordaje paliativo es complejo por la gran carga sintomática, las complicaciones respiratorias y la progresión tumoral. En este escenario, el abordaje combinado con *stents* esofágicos y traqueobronquiales se ha establecido como una opción de última línea para el alivio sintomático y la restauración funcional en lesiones localizadas cerca de la carina o en presencia de fístulas esofagorrespiratorias.

Khan A, et al. [30], realizaron un estudio observacional prospectivo en 29 pacientes con lesiones obstructivas o fistulosas próximas a la carina, sometidos a doble *stent* programado, demostrando una mejoría significativa en disnea y disfagia (p<0,001), con una mediana de supervivencia de 97 días y complicaciones como tapones mucosos, infección respiratoria baja y tejido de granulación. Nomori H, et al. [31], analizaron ocho pacientes con estenosis simultáneas esofágicas y traqueobronquiales, observando mejoría clínica general, aunque se reportaron eventos adversos graves como compresión traqueal secundaria al *stent* esofágico y formación de nuevas fístulas; se destacó que el uso de *stents* metálicos cubiertos fue más seguro para sellado de la fístula.

De forma complementaria, Roseira J, et al. [32], presentaron la cohorte más amplia hasta la fecha, con 70 pacientes sometidos a doble *stent* secuencial en un centro oncológico de referencia, donde se estimaron una mejora significativa en disnea (15,56 a 10,87) y disfagia (3,21 a 1,31), con una media de supervivencia de 137,8 días, mayor en pacientes con mejor estado funcional basal (PS1: 249,9 días). A pesar de los eventos adversos como migración, hemorragia y fístulas de novo, la intervención fue efectiva, rápida y segura para preservar la autonomía y calidad de vida. Lo anterior, podría sugerir la doble endoprótesis como una modalidad paliativa esencial, especialmente en centros especializados, para el tratamiento integral de las complicaciones respiratorias del cáncer esofágico incurable. Los elementos clínicos y técnicos de la colocación de *stents* en las FTE implican beneficios clínicos a considerar en relación con la intervención elegida para mejorar los resultados clínicos en función de la complejidad técnica.

La figura 3 es un diagrama comparativo que resume el balance entre el beneficio clínico y la complejidad técnica de las distintas modalidades de inserción de *stent*s endoscópicos en el tratamiento paliativo de la FTE-m. Los *stents* traqueales se asocian con alto beneficio clínico y baja complejidad técnica. El *stenting dual*, aunque complejo, ofrece alto impacto clínico. En contraste, los *stents* esofágicos presentan menor beneficio con baja complejidad, mientras los *stents* combinados representan la estrategia menos favorable en términos clínicos y técnicos.

Biomateriales y matrices bioprotésicas: innovación en el cierre endoscópico de FTE

En la reconstrucción traqueoesofágica, cuando el defecto excede la posibilidad de resección primaria, los biomateriales protésicos representan una opción novedosa y de alta complejidad técnica [33-35]. Petrella F, et al. [33], documentaron la aplicación de un injerto compuesto de piel, epiplón y músculo para reparar una dehiscencia anastomótica extensa posterior a una resección

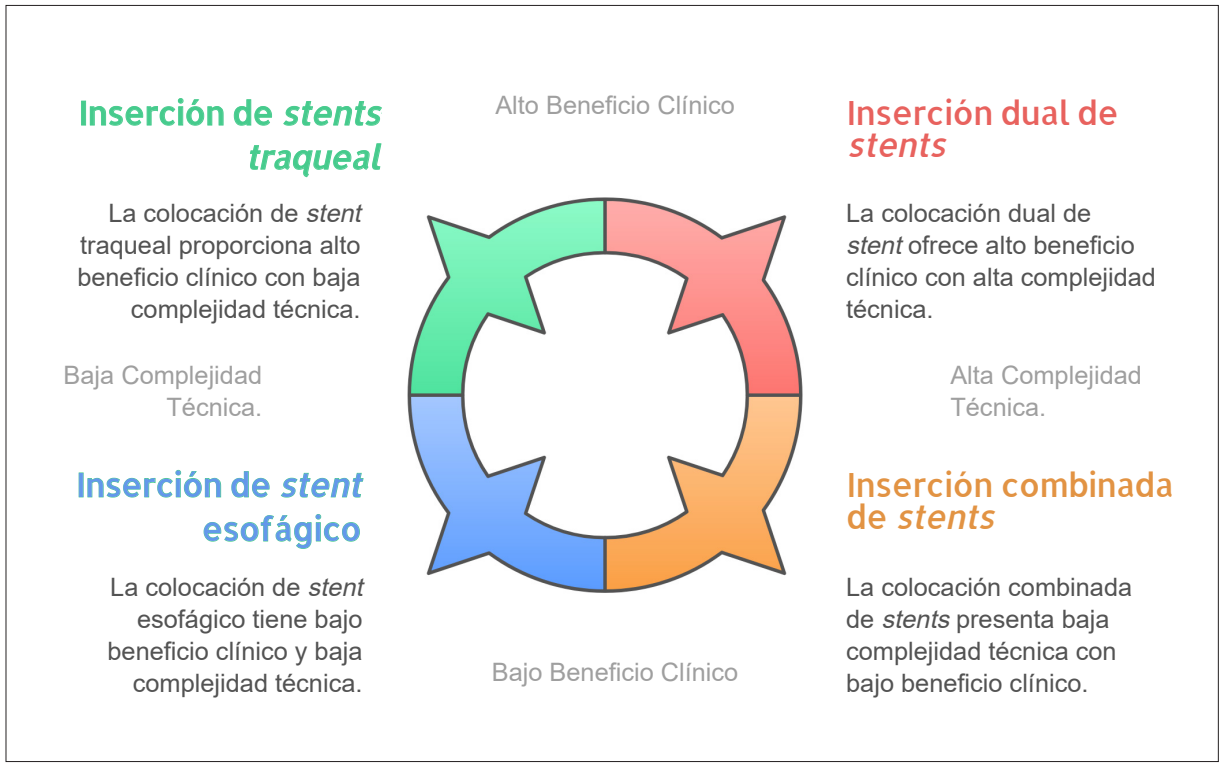

Figura 3. Valoración clínica y técnica de las estrategias de inserción de stent en la fístula traqueoesofágica maligna (FTE-m)
Fuente: Creación propia de los autores en la plataforma Napkin®

traqueal por cáncer de tiroides recidivante, reforzada con un *stent* metálico autoexpandible (SEM) tipo Ultraflex. Esta técnica, aprendida de un experimento previo de trasplante traqueal con aloinjertos criopreservados, restauró la vía aérea funcional sin recurrencia temprana, allanando el camino para enfoques reconstructivos personalizados en casos quirúrgicos complejos [36].

Complementando esta evidencia, Udelsman BV, et al. [37], realizaron una revisión retrospectiva en ocho pacientes con defectos complejos de la vía aérea central, cinco de ellos con fístulas traqueoesofágicas (FTE), tratados con homoinjerto aórtico o matriz dérmica acelular, reforzados con colgajos musculares u omento. Todos los casos lograron cierre fistuloso completo, sin mortalidad postoperatoria ni recurrencia en el seguimiento inmediato, aunque el desenlace a largo plazo estuvo marcado por progresión oncológica (75 % de la mortalidad), lo que destaca el rol paliativo avanzado de esta estrategia. Desde una perspectiva quirúrgica más conservadora, Judd O, et al. [38], propusieron una técnica de cierre por interposición de una lámina de colágeno dérmico porcino entre la tráquea y el esófago en pacientes con FTE persistentes luego de laringectomía. Esta técnica, que evitó una segunda cirugía y preservó el trayecto fistuloso para una futura fonación, logró un 100 % de éxito donde las técnicas clásicas de cierre en tres planos fracasaron en un 50 %, incluso en pacientes previamente irradiados.

En el ámbito endoscópico, Mahajan AK, et al. [39], presentaron un caso paradigmático en una paciente con FTE refractaria, secundaria a histoplasmosis capsulada, en quien tras el fracaso parcial del doble *stent* (esofágico y bronquial), mediante broncoscopia rígida se aplicaron cuatro capas de matriz vesical porcina descelularizada

(ACell®) sobre el defecto residual. Este material, actuando como andamiaje biológico tridimensional, indujo un proceso de reparación tisular robusto que culminó en la resolución completa de la fístula a los diez días, sin evidencia de recurrencia a los diez meses.

Este conjunto de experiencias clínicas demuestra cómo el uso de matrices biológicas, ya sea como injertos quirúrgicos, dispositivos interpuestos o agentes endoscópicos, no solo ofrece una alternativa viable cuando la colocación de *stents* o la cirugía convencional fracasan, sino que redefine el abordaje de las FTE complejas, alineando principios de ingeniería tisular, inmunomodulación y regeneración controlada en un modelo terapéutico de vanguardia [40].

Los pros y contras de los biomateriales suman una elección clínica del cirujano que enfrente la resolución de la FTE con todo lo que implica en el pronóstico del paciente. En la figura 4 se hace una representación esquemática de los principales beneficios (pros) y limitaciones (contras) asociados al uso de biomateriales y matrices biológicas en el manejo de las fístulas traqueoesofágicas complejas. Entre sus ventajas se incluyen el cierre completo sin recurrencia, la preservación de la fonación, la evitación de un segundo sitio quirúrgico y la promoción de regeneración tisular. No obstante, estos métodos presentan desventajas relevantes como la progresión oncológica del paciente subyacente, el elevado costo económico y la disponibilidad restringida de estos materiales en centros no especializados.

Técnicas de sutura, clipado endoscópico y dispositivos oclusivos: herramientas emergentes en el cierre de FTE

Las suturas y los clips endoscópicos, desarrollados inicialmente para hemostasia postprocedimiento o para cierre de defectos mucosos iatrogénicos, se han adaptado en la última década como herramientas terapéuticas para el tratamiento de FTE benignas y malignas. Estas intervenciones se llevan a cabo con dispositivos que se introducen a través del canal de trabajo del endoscopio o se

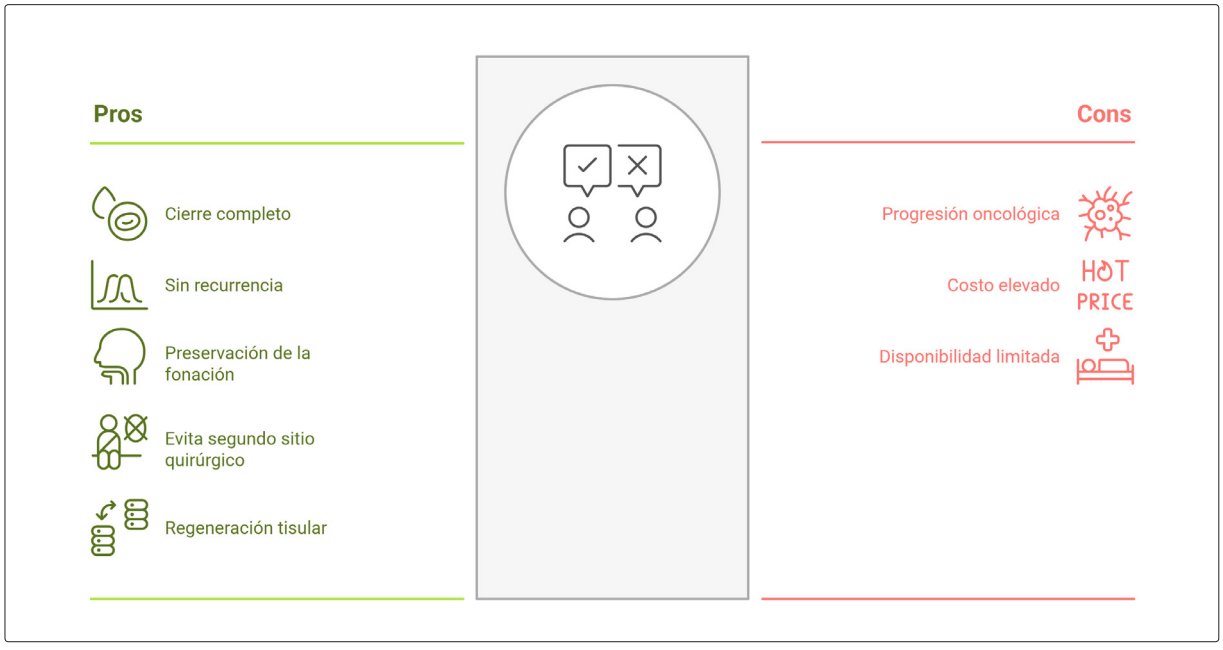

Figura 4. Análisis comparativo de las ventajas y las limitaciones del uso de biomateriales en el cierre de fístulas traqueoesofágicas

Fuente: Creación propia de los autores en la plataforma Napkin®

montan en su extremo distal ("*over-the-scope*"), lo que permite el acceso directo y preciso al trayecto fistuloso. Si bien estas técnicas se utilizan en pocas ocasiones de manera aislada, su utilidad se basa en combinarlas en un abordaje multimodal (coagulación con plasma de argón, colocación de *stents*, resección del epitelio fistuloso) [41-46].

La innovación tecnológica ha puesto a nuestra disposición instrumentos como los dispositivos de sutura endoscópica, los clips de amplio espectro y los sistemas de anclaje, que representan una opción emergente para el tratamiento de estas entidades complejas. Sharaiha RZ, et al. [47], realizaron un estudio retrospectivo multicéntrico en 122 pacientes con defectos gastrointestinales tratados mediante sutura endoscópica utilizando el sistema OverStitch™ de Boston Scientific, con una tasa de éxito técnico del 97,5 % y éxito clínico inmediato del 79,5 %. La tasa de éxito clínico a largo plazo fue del 78,8 %, con resultados especialmente favorables en el anclaje de prótesis (91,4 %) y el cierre de perforaciones (93 %), mientras que las fístulas presentaron un éxito del 80 % y las fugas anastomóticas solo del 27 %, sugiriendo limitaciones en este último escenario.

En otro estudio, Mukewar S, et al. [48], analizaron 56 pacientes sometidos a cierre de fístulas con sutura endoscópica, donde se logró éxito técnico del 100 % en el primer intento, aunque solo 13 pacientes lograron cierre persistente sin necesidad de intervenciones adicionales. Estos hallazgos refuerzan el valor de la sutura endoscópica como técnica segura y factible, aunque en algunos casos podría requerirse tratamiento secuencial para lograr cierre definitivo. Por otra parte, Law R, et al. [44], evaluaron 47 pacientes con fístulas crónicas tratados con el dispositivo OTSC (*Over-The-Scope Clip*) de Ovesco, y reportaron un éxito técnico inicial del 89 %, con una tasa de recurrencia del 46 % a mediano plazo, a pesar de la retención del clip en el sitio de la fístula. Solo el 53 % de los pacientes alcanzó resolución clínica sin necesidad de terapias adicionales. Aunque la sutura y el clipaje endoscópico representan avances en el tratamiento de las FTE, su efectividad está limitada por la localización anatómica, la cronicidad de la lesión y la selección apropiada del paciente, siendo útiles pero aún en desarrollo entre las herramientas terapéuticas endoscópicas.

Adicionalmente, ha surgido una estrategia innovadora basada en el uso *off-label* de dispositivos diseñados originalmente para cardiología estructural, como los oclusores septales cardíacos (por ejemplo, Amplatzer®), que consisten en dos discos autoexpandibles unidos por una porción central estrecha, capaces de sellar eficazmente el trayecto fistuloso al situarse uno en la luz esofágica y el otro en la vía aérea. Rabenstein T, et al. [49], fueron los primeros en reportar su uso exitoso mediante broncoscopia y esofagoscopia combinadas, y desde entonces diversos casos han documentado su aplicación con buenos resultados clínicos incluso en pacientes ventilados crónicamente. Sin embargo, la migración del oclusor tras epitelización del trayecto representa una complicación significativa, potencialmente letal, como lo demostró el caso de hemoptisis fatal reportado por Buitrago DH, et al. [50], un mes después de la implantación. Por ello, se recomienda la retirada del dispositivo una vez confirmado el cierre definitivo de la fístula, para evitar obstrucciones severas u otras complicaciones.

Proponer una secuencialidad terapéutica en el abordaje de cierre endoscópico, supone un ejercicio interesante para una mirada global a esta condición. La figura 5 es un diagrama progresivo que ilustra el proceso de cierre endoscópico de una fístula traqueoesofágica, desde el trayecto abierto hasta la resolución completa. Se detallan las principales herramientas utilizadas en cada etapa: suturas endoscópicas para cierre directo, clipado endoscópico para aproximación tisular y oclusores cardíacos adaptados para sellado definitivo del trayecto.

Conclusiones

La consolidación del abordaje endoscópico como estrategia terapéutica para las fístulas traqueoesofágicas, particularmente en contextos oncológicos avanzados, ha permitido ampliar el espectro de opciones paliativas seguras, efectivas y

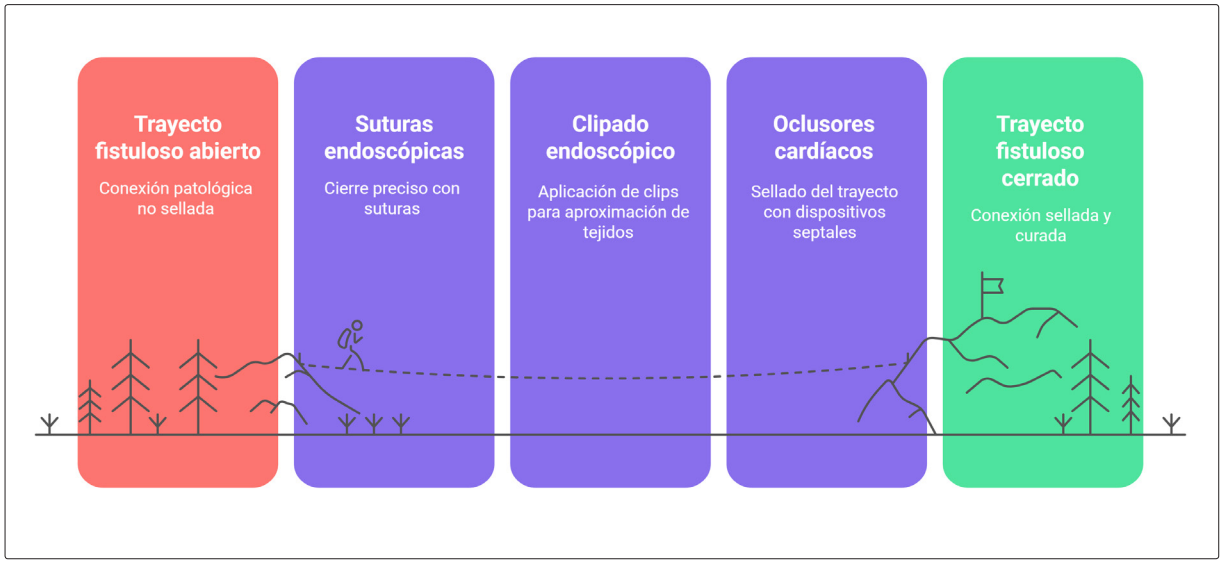

Figura 5. Secuencia terapéutica del cierre endoscópico del trayecto fistuloso en la fístula traqueoesofágica
Fuente: Creación propia de los autores en la plataforma Napkin®

adaptables a la complejidad anatómica del defecto. La integración de tecnologías como *stents* autoexpandibles, matrices biológicas, técnicas de sutura endoluminal y dispositivos extrapolados de otras especialidades, demuestra una evolución significativa en la capacidad de sellado de la fístula, con impacto positivo en la calidad de vida y funcionalidad respiratoria. Sin embargo, la evidencia actual continúa limitada por la escasez de estudios comparativos, el sesgo inherente a series retrospectivas y la heterogeneidad en los criterios de éxito clínico. Estos hallazgos abren una ventana hacia futuras investigaciones prospectivas y multicéntricas que permitan validar la eficacia relativa de cada técnica, optimizar la selección de pacientes y desarrollar algoritmos terapéuticos personalizados, con el fin de transformar esta condición devastadora en un escenario clínico cada vez más manejable y menos excluyente desde el punto de vista terapéutico.

Cumplimiento de normas éticas

Consentimiento informado: Este artículo corresponde a un artículo de revisión, por lo que no se requirió de diligenciamiento de consentimiento informado.

Conflictos de interés: Los autores declararon que no existen conflictos de interés.

Uso de Inteligencia Artificial: En el desarrollo del manuscrito no se utilizaron herramientas de Inteligencia Artificial para la redacción y edición del texto, así como para la búsqueda de literatura científica relevante.

Fuentes de financiación: El estudio fue autofinanciado por los autores.

Contribución de los autores:

- Diseño y concepción del estudio: Ricardo Ramírez-Villada, Juan Santiago Serna-Trejos.
- Adquisición de datos: Ricardo Ramírez-Villada, Juan Santiago Serna-Trejos, Michelle Denisse Lozano-Colón, Abdala Guillermo Yarala-Vásquez.
- Análisis e interpretación de datos: Juan Santiago Serna-Trejos, Abdala Guillermo Yarala-Vásquez, Diana Marcela Bolaños-Lamilla.
- Redacción del manuscrito: Juan Santiago Serna-Trejos, Michelle Denisse Lozano-Colón, Abdala Guillermo Yarala-Vásquez, Daniela Alejandra Collazos-Posso.
- Revisión crítica: Diana Marcela Bolaños-Lamilla, Esteban Calle-García, Eliana Leyton-Luna, Luis Eduardo De La Peña-Restrepo, Juan Santiago Serna-Trejos.

Referencias

1. Vargas Espíndola LA, Callejas Gutierrez AM, Saavedra A, Sanchez-Morales ME. Fístula traqueoesofágica, a propósito de un caso. Rev Colomb Neumol. 2021;33: 37-42. https://doi.org/10.30789/rcneumologia.v33.n1.2021.494
2 Davydov M, Stilidi I, Bokhyan V, Arzykulov G. Surgical treatment of esophageal carcinoma complicated by fistulas. Eur J Cardiothorac Surg. 2001;20:405-8. https://doi.org/10.1016/S1010-7940(01)00796-5
3 Walk RM. Esophageal atresia and tracheoesophageal fistula: Overview and considerations for the general surgeon. Surg Clin North Am. 2022;102:759-78. https://doi.org/10.1016/j.suc.2022.07.008
4 McGowan NA, Grosel J. An overview of esophageal atresia and tracheoesophageal fistula. JAAPA. 2022;35:34-7. https://doi.org/10.1097/01.JAA.0000830180.79745.B9
5 Slater BJ, Rothenberg SS. Tracheoesophageal fistula. Semin Pediatr Surg. 2016;25:176-8. https://doi.org/10.1053/j.sempedsurg.2016.02.010
6 Li Y, Zhang M, Liu P, Zhang Z, Zhang H, Lyu Y, et al. Tracheoesophageal fistula treated with magnetic compression technique in canines. Sci Rep. 2023;13:4830. https://doi.org/10.1038/s41598-023-31903-2
7 Gomez-Zuleta MA, Gallego-Ospina DM, Ruiz OF. Tracheoesophageal fistulas in coronavirus disease 2019 pandemic: A case report. World J Gastrointest Endosc. 2022;14:628-35. https://doi.org/10.4253/wjge.v14.i10.628
8 Borselle D, Gerus S, Bukowska M, Patkowski D. Birth weight and thoracoscopic approach for patients with esophageal atresia and tracheoesophageal fistula—A retrospective cohort study. Surg Endosc. 2024;38:5076-85. https://doi.org/10.1007/s00464-024-11063-8
9 Trivisonno A, Nachira D, Boškoski I, Porziella V, Di Rocco G, Baldari S, et al. Regenerative medicine approaches for the management of respiratory tract fistulas. Stem Cell Res Ther. 2020;11:451. https://doi.org/10.1186/s13287-020-01968-1
10 Kim KR, Shin JH, Song HY, Ko GY, Kim JH, Yoon HK, et al. Palliative treatment of malignant esophagopulmonary fistulas with covered expandable metallic stents. AJR Am J Roentgenol. 2009;193:W278-82. https://doi.org/10.2214/AJR.08.2176
11 Shin JH, Kim JH, Song HY. Interventional management of esophagorespiratory fistula. Korean J Radiol. 2010;11:133-40. https://doi.org/10.3348/kjr.2010.11.2.133
12 Spaander MCW, Baron TH, Siersema PD, Fuccio L, Schumacher B, Escorsell À, et al. Esophageal stenting for benign and malignant disease: European Society of Gastrointestinal Endoscopy (ESGE) clinical guideline. Endoscopy. 2016;48:939-48. https://doi.org/10.1055/s-0042-114210
13 Spaander MCW, van der Bogt RD, Baron TH, Albers D, Blero D, de Ceglie A, et al. Esophageal stenting for benign and malignant disease: European Society of Gastrointestinal Endoscopy (ESGE) guideline - update 2021. Endoscopy. 2021;53:751-62. https://doi.org/10.1055/a-1475-0063
14 Yamamoto Y, Kitazawa M, Otsubo T, Tokumaru S, Nakamura S, Koyama M, et al. Comparison of short-term outcomes between esophageal bypass surgery and self-expanding stent insertion in esophageal cancer: A propensity score-matched analysis using a large-scale inpatient database. Surg Laparosc Endosc Percutan Tech. 2023;33:395-401. https://doi.org/10.1097/SLE.0000000000001198
15 Mohapatra S, Santharaman A, Gomez K, Pannala R, Kachaamy T. Optimal management of dysphagia in patients with inoperable esophageal cancer: Current perspectives. Cancer Manag Res. 2022;14:3281-91. https://doi.org/10.2147/CMAR.S362666
16 Herth FJF, Peter S, Baty F, Eberhardt R, Leuppi JD, Chhajed PN. Combined airway and oesophageal stenting in malignant airway-oesophageal fistulas: A prospective study. Eur Respir J. 2010;36:1370-4. https://doi.org/10.1183/09031936.00049809
17 Wang Q, Duan Z, Liu S, Shi R. Efficacy and risk factors of stent placement in the treatment of malignant tracheoesophageal fistula. Front Oncol. 2024;14:1421020. https://doi.org/10.3389/fonc.2024.1421020
18 Verschuur EML, Kuipers EJ, Siersema PD. Esophageal stents for malignant strictures close to the upper esophageal sphincter. Gastrointest Endosc. 2007;66:1082-90. https://doi.org/10.1016/j.gie.2007.03.1087
19 Nomoto D, Baba Y, Akiyama T, Okadome K, Uchihara T, Harada K, et al. Outcomes of esophageal bypass surgery and self-expanding metallic stent insertion in esophageal cancer: Reevaluation of bypass surgery as an alternative treatment. Langenbecks Arch Surg. 2020;405:1111-8. https://doi.org/10.1007/s00423-020-01969-x
20 Chen HL, Shen WQ, Liu K. Radioactive self-expanding stents for palliative management of unresectable esophageal cancer: A systematic review and meta-analysis. Dis Esophagus. 2017;30:1-16. https://doi.org/10.1093/dote/dow010
21 Silon B, Siddiqui AA, Taylor LJ, Arastu S, Soomro A, Adler DG. Endoscopic management of esophagorespiratory fistulas: A multicenter retrospective study of techniques and outcomes. Dig Dis Sci. 2017;62:424-31. https://doi.org/10.1007/s10620-016-4390-0

22 Sihoe ADL, Wan IYP, Yim APC. Airway stenting for unresectable esophageal cancer. Surg Oncol. 2004;13:17-25. https://doi.org/10.1016/j.suronc.2004.01.001

23 Makris D, Marquette CH. Tracheobronchial stenting and central airway replacement. Curr Opin Pulm Med. 2007;13:278-83. https://doi.org/10.1097/MCP.0b013e32816b5c3b

24 Antón-Pacheco JL, Cabezalí D, Tejedor R, López M, Luna C, Comas JV, et al. The role of airway stenting in pediatric tracheobronchial obstruction. Eur J Cardiothorac Surg. 2008;33:1069-75. https://doi.org/10.1016/j.ejcts.2008.01.034

25 Madden BP, Loke TK, Sheth AC. Do expandable metallic airway stents have a role in the management of patients with benign tracheobronchial disease? Ann Thorac Surg. 2006;82:274-8. https://doi.org/10.1016/j.athoracsur.2006.02.028

26 Pang YK, Liam CK, Leow CH, Shyamala P, Zal AR. Tracheobronchial stenting is safe and effective in relieving upper airway obstruction. Med J Malaysia. 2006;61:147-50.

27 Chung FT, Lin HC, Chou CL, Chen HC, Kuo CH, Yu CT, et al. Airway ultraflex stenting in esophageal cancer with esophagorespiratory fistula. Am J Med Sci. 2012;344:105-9. https://doi.org/10.1097/MAJ.0b013e3182367b6a

28 Konosu M, Kimura Y, Iwaya T, Akiyama Y, Fujiwara H, Endo F, et al. [Usefulness of esophageal stenting for esophagorespiratory fistula with esophageal cancer]. Gan To Kagaku Ryoho. 2012;39:1849-51.

29 Hamai Y, Hihara J, Emi M, Aoki Y, Miyata Y, Okada M. Airway stenting for malignant respiratory complications in esophageal cancer. Anticancer Res. 2012;32:1785-90.

30 Khan A, Hashim Z, Neyaz Z, Agarwal A, Mohindra S, Nath A. Dual airway and esophageal stenting in advanced esophageal cancer with lesions near carina. J Bronchology Interv Pulmonol. 2020;27:286-93. https://doi.org/10.1097/LBR.0000000000000672

31 Nomori H, Horio H, Imazu Y, Suemasu K. Double stenting for esophageal and tracheobronchial stenoses. Ann Thorac Surg. 2000;70:1803-7. https://doi.org/10.1016/S0003-4975(00)02042-7

32 Roseira J, Mão de Ferro S, Moleiro J, Currais P, Lemos J, Dionísio J, et al. Utility of stent double palliation for esophageal cancer with airway involvement: The extremis of care. Dis Esophagus. 2020;33:doz087. https://doi.org/10.1093/DOTE/DOZ087

33 Petrella F, Acocella F, Barberis M, Bellomi M, Brizzola S, Donghi S, et al. Airway fistula closure after stem-cell infusion. N Engl J Med. 2015;372:96-7. https://doi.org/10.1056/nejmc1411374

34 Kim IG, Park SA, Lee SH, Choi JS, Cho H, Lee SJ, et al. Transplantation of a 3D-printed tracheal graft combined with iPS cell-derived MSCs and chondrocytes. Sci Rep. 2020;10:4326. https://doi.org/10.1038/s41598-020-61405-4

35 Batioglu-Karaaltin A, Karaaltin MV, Ovali E, Yigit O, Kongur M, Inan O, et al. In vivo tissue-engineered allogenic trachea transplantation in rabbits: A preliminary report. Stem Cell Rev Rep. 2015;11:347-56. https://doi.org/10.1007/s12015-014-9570-8

36 Petrella F, Spaggiari L. Repair of large airway defects with bioprosthetic materials. J Thorac Dis. 2017;9:3674-6. https://doi.org/10.21037/jtd.2017.09.104

37 Udelsman BV, Eaton J, Muniappan A, Morse CR, Wright CD, Mathisen DJ. Repair of large airway defects with bioprosthetic materials. J Thorac Cardiovasc Surg. 2016;152:1388-97. https://doi.org/10.1016/j.jtcvs.2016.07.074

38 Judd O, McClelland L, Sharp JF. Porcine dermal collagen graft for tracheoesophageal fistula repair. Otolaryngol Head Neck Surg. 2010;142:444-5. https://doi.org/10.1016/j.otohns.2009.10.011

39 Mahajan AK, Newkirk M, Rosner C, Khandhar SJ. Successful endobronchial treatment of a non-healing tracheoesophageal fistula from a previous histoplasmosis capsulatum infection using decellularized porcine urinary bladder matrix. J Surg Case Rep. 2018;2018:rjy187. https://doi.org/10.1093/jscr/rjy187

40 Petrella F, Rizzo S, Borri A, Casiraghi M, Spaggiari L. Current perspectives in mesenchymal stromal cell therapies for airway tissue defects. Stem Cells Int. 2015;2015:746392. https://doi.org/10.1155/2015/746392

41 Fruchter O, Kramer MR, Dagan T, Raviv Y, Abdel-Rahman N, Saute M, et al. Endobronchial closure of bronchopleural fistulae using amplatzer devices: Our experience and literature review. Chest. 2011;139:682-7. https://doi.org/10.1378/chest.10-1528

42 Ngamruengphong S, Sharaiha RZ, Sethi A, Siddiqui AA, Dimaio CJ, Gonzalez S, et al. Endoscopic suturing for the prevention of stent migration in benign upper gastrointestinal conditions: A comparative multicenter study. Endoscopy. 2016;48:802-8. https://doi.org/10.1055/s-0042-108567

43 Nishiyama N, Mori H, Kobara H, Rafiq K, Fujihara S, Kobayashi M, et al. Efficacy and safety of over-the-scope clip: Including complications after endoscopic submucosal dissection. World J Gastroenterol. 2013;19:2752-60. https://doi.org/10.3748/wjg.v19.i18.2752

44 Law R, Wong Kee Song LM, Irani S, Baron TH. Immediate technical and delayed clinical outcome of fistula closure using an over-the-scope clip device. Surg Endosc. 2015;29:1781-6. https://doi.org/10.1007/s00464-014-3860-8

45 Green DA, Moskowitz WB, Shepherd RW. Closure of a broncho-to-neoesophageal fistula using an amplatzer septal occluder device. Ann Thorac Surg. 2010;89:2010-2. https://doi.org/10.1016/j.athoracsur.2009.11.046

46 Bick BL, Imperiale TF, Johnson CS, DeWitt JM. Endoscopic suturing of esophageal fully covered self-expanding metal stents reduces rates of stent migration. Gastrointest Endosc. 2017;86:1015-21. https://doi.org/10.1016/j.gie.2017.03.1545

47 Sharaiha RZ, Kumta NA, DeFilippis EM, Dimaio CJ, Gonzalez S, Gonda T, et al. A large multicenter experience with endoscopic suturing for management of gastrointestinal defects and stent anchorage in 122 patients: A retrospective review. J Clin Gastroenterol. 2016;50:388-92. https://doi.org/10.1097/MCG.0000000000000336

48 Mukewar S, Kumar N, Catalano M, Thompson C, Abidi W, Harmsen W, et al. Safety and efficacy of fistula closure by endoscopic suturing: A multi-center study. Endoscopy. 2016;48:1023-8. https://doi.org/10.1055/s-0042-114036

49 Rabenstein T, Boosfeld C, Henrich R, Ell C. First use of ventricular septal defect occlusion device for endoscopic closure of an esophagorespiratory fistula using bronchoscopy and esophagoscopy. Chest. 2006;130:906-9. https://doi.org/10.1378/chest.130.3.906

50 Buitrago DH, Pinto D, Berkowitz SJ, Laham RJ, Hecht JL, Kent MS. Fatal hemoptysis after closure of gastrobronchial fistula using an amplatzer vascular device. Ann Thorac Surg. 2018;105:e71-e73. https://doi.org/10.1016/j.athoracsur.2017.09.015