Rev Colomb Cir. 2026;41:1061-7
https://doi.org/10.30944/20117582.3100

PRESENTACIÓN DE CASO

Leiomiosarcoma retroperitoneal: Un caso complejo

Retroperitoneal leiomyosarcoma: A complex case

Ricardo E. Núñez-Rocha, MD[1], Daniel Gómez-Carrillo, MD[1],
Mariana Amaya-Betancourt[1], Gabriel E. Herrera-Almario, MD, FACS, FSSO[2]

1 Programa de Medicina, Universidad de los Andes, Bogotá, D.C., Colombia.
2 Departamento de Cirugía, Fundación Santa Fe de Bogotá, Bogotá, D.C., Colombia.

Resumen

Introducción. Los sarcomas de tejidos blandos son neoplasias poco frecuentes y los leiomiosarcomas retroperitoneales son extremadamente raros. El diagnóstico y el tratamiento de estos tumores plantean desafíos debido a su localización y la posible afectación de estructuras vitales. El objetivo de este artículo fue presentar un caso de leiomiosarcoma retroperitoneal irresecable, manejado exitosamente mediante colaboración multidisciplinaria, quimioterapia neoadyuvante e intervención quirúrgica.

Caso clínico. Hombre de 44 años con leiomiosarcoma retroperitoneal irresecable, quien recibió quimioterapia neoadyuvante con regresión tumoral parcial. La evaluación multidisciplinaria recomendó cirugía.

Resultados. La laparotomía exploratoria identificó infiltración tumoral extensa, requiriendo nefrectomía derecha y resección de vena cava infrarrenal con reconstrucción. El análisis histopatológico confirmó leiomiosarcoma moderadamente diferenciado. El paciente evolucionó favorablemente y continúa en manejo activo.

Conclusiones. Los leiomiosarcomas retroperitoneales requieren evaluación diagnóstica meticulosa utilizando técnicas de imagen avanzadas. Los estudios histopatológicos e inmunohistoquímicos desempeñan un papel esencial para un diagnóstico preciso y la planificación terapéutica. La resección quirúrgica sigue siendo la piedra angular del tratamiento, a menudo implicando procedimientos complejos para lograr márgenes negativos. La quimioterapia neoadyuvante puede mejorar la resecabilidad. El seguimiento a largo plazo es crucial debido al riesgo de recurrencia local y metástasis. Este caso resalta el manejo exitoso de un leiomiosarcoma retroperitoneal complejo mediante un enfoque integral, que incluyó quimioterapia neoadyuvante, técnicas quirúrgicas avanzadas y evaluación patológica exhaustiva. La colaboración multidisciplinaria y el seguimiento riguroso son fundamentales para asegurar desenlaces óptimos en estos tumores poco frecuentes.

Palabras clave: sarcoma; leiomiosarcoma; neoplasias retroperitoneales; terapia neoadyuvante; protocolos antineoplásicos; comunicación interdisciplinaria.

Fecha de recibido: 24/10/2025 - Fecha de aceptación: 20/12/2025 - Publicación en línea: 26/05/2026
Correspondencia: Mariana Amaya-Betancourt, Calle 82 # 9-48, Universidad de Los Andes, Bogotá, D.C., Colombia.
Teléfono: +57 3115307817. Dirección electrónica: m.amayab@uniandes.edu.co
Citar como: Núñez-Rocha RE, Gómez-Carrillo D, Amaya-Betancourt M, Herrera-Almario GE. Leiomiosarcoma retroperitoneal: Un caso complejo. Rev Colomb Cir. 2026;41:1061-7. https://doi.org/10.30944/20117582.3100

Este es un artículo de acceso abierto bajo una Licencia Creative Commons - BY-NC-ND https://creativecommons.org/licenses/by-nc-nd/4.0/deed.es

Abstract

Introduction. Soft tissue sarcomas are rare neoplasms, and retroperitoneal leiomyosarcomas are extremely rare. The diagnosis and treatment of these tumors pose challenges due to their location and the potential involvement of vital structures. The objective of this article was to present a case of unresectable retroperitoneal leiomyosarcoma successfully managed through multidisciplinary collaboration, neoadjuvant chemotherapy, and surgical intervention.

Clinical case. A 44-year-old male with unresectable retroperitoneal leiomyosarcoma, who received neoadjuvant chemotherapy with partial tumor regression. Multidisciplinary evaluation recommended surgery.

Results. Exploratory laparotomy identified extensive tumor infiltration, necessitating a right nephrectomy and resection of the infrarenal vena cava with reconstruction. Histopathological analysis confirmed a moderately differentiated leiomyosarcoma. The patient progressed favorably and remains under active management.

Conclusions. Retroperitoneal leiomyosarcomas require meticulous diagnostic evaluation utilizing advanced imaging techniques. Histopathological and immunohistochemical studies play an essential role in accurate diagnosis and therapeutic planning. Surgical resection remains the cornerstone of treatment, often involving complex procedures to achieve negative margins. Neoadjuvant chemotherapy may improve resectability. Long-term follow-up is crucial due to the risk of local recurrence and metastasis. This case highlights the successful management of a complex retroperitoneal leiomyosarcoma through a comprehensive approach, which included neoadjuvant chemotherapy, advanced surgical techniques, and exhaustive pathological evaluation. Multidisciplinary collaboration and rigorous follow-up are fundamental to ensuring optimal outcomes for these rare tumors.

Keywords: sarcoma; leiomyosarcoma; retroperitoneal neoplasms; neoadjuvant therapy; antineoplastic protocols; interdisciplinary communication.

Introducción

Los sarcomas de tejidos blandos (STS, por sus siglas en inglés) representan un subconjunto poco frecuente de neoplasias malignas, que constituyen apenas el 1 % de todos los tumores sólidos en la población adulta [1]. Esta categoría abarca más de 50 subtipos histológicos distintos, destacando el leiomiosarcoma, el liposarcoma y el fibrosarcoma como las clasificaciones predominantes entre los STS; cada subtipo exhibe características moleculares y genéticas únicas, así como particularidades clínicas y diferentes respuestas a las modalidades terapéuticas [1]. Específicamente, los leiomiosarcomas retroperitoneales (RPL, por sus siglas en inglés) son excepcionalmente raros y constituyen menos de 1 en 100.000 casos de neoplasias malignas [2,3].

Si bien los STS pueden originarse en diversos sitios anatómicos, la mayoría surgen en las extremidades. Sin embargo, aproximadamente el 15-20 % de los casos se manifiestan en el retroperitoneo, una localización que favorece el crecimiento tumoral sin restricción, alcanzando tamaños considerables antes de su diagnóstico [1-3]. En consecuencia, la mayoría de los individuos con sarcomas retroperitoneales son asintomáticos o presentan pocos síntomas y no específicos [2]. Los pacientes asintomáticos pueden diagnosticarse durante exámenes físicos de rutina o de manera incidental mediante estudios de imagen transversal solicitados por otras razones [1]. Las presentaciones sintomáticas pueden incluir dolor abdominal o manifestaciones clínicas derivadas de la compresión mecánica de las estructuras adyacentes [2,3]. En raras ocasiones, los RPL pueden presentar efectos paraneoplásicos, como hipoglucemia, atribuible principalmente a la secreción tumoral de factor de crecimiento similar a insulina 2 (IGF-2) [4].

Las masas retroperitoneales comprenden un espectro heterogéneo de patologías cuyo abordaje diagnóstico resulta complejo debido a su origen embriológico, localización y baja frecuencia [5]. En este contexto, la confirmación histológica

temprana es indispensable para orientar la evolución clínica y establecer un plan terapéutico adecuado. Las evaluaciones radiológicas preoperatorias son fundamentales para valorar el tumor primario, identificar invasión local, compromiso de la vena cava inferior (VCI) y detectar embolias pulmonares y metástasis a distancia [2,6]. La alteración de la anatomía retroperitoneal por los sarcomas puede provocar desplazamiento o invasión de órganos y estructuras adyacentes, lo que subraya la importancia de una revisión exhaustiva de los estudios de imagen transversal disponibles, como tomografía computarizada (TC) y resonancia magnética (RM); en las TC, estos tumores suelen presentarse como masas heterogéneas con realce periférico, mostrando frecuentemente signos de hemorragia y necrosis [6].

La piedra angular del tratamiento de los leiomiosarcomas retroperitoneales sigue siendo la resección quirúrgica completa, siempre que sea factible [1,2]. El objetivo principal es lograr una resección completa, aunque esto se ve limitado por la invasión de estructuras adyacentes, lo que influye de manera significativa en la supervivencia del paciente [7]. Actualmente, la resección quirúrgica completa representa la única vía hacia una posible remisión a largo plazo, con tasas de supervivencia a 5 años que oscilan entre el 33 y el 68 % en pacientes sometidos a cirugía con intención de lograr resección R0/R1 [6,8]. Asimismo, el manejo multidisciplinario en centros de referencia constituye un pilar esencial para impactar de manera positiva en los desenlaces oncológicos, en conjunto con las diferentes modalidades terapéuticas disponibles, incluyendo quimioterapia, radioterapia y cirugía oncológica [5].

El objetivo de este artículo fue presentar el caso de un paciente con leiomiosarcoma retroperitoneal, siguiendo las guías SCARE [9].

Caso clínico

Hombre de 44 años con diagnóstico de sarcoma retroperitoneal irresecable, pobremente diferenciado, sugestivo de leiomiosarcoma vs. sarcoma intimal T2N0MxG3, a quien se le había colocado un catéter doble J debido al compromiso obstructivo del uréter derecho por el tumor y fue remitido para evaluación de manejo quirúrgico en nuestro servicio.

Se realizó una tomografía computarizada (TC) de abdomen y pelvis que identificó una lesión sólida de aspecto neoplásico sarcomatoso en el retroperitoneo derecho, con hipervascularidad del componente sólido, alta celularidad y engrosamiento urotelial del sistema colector, además de compromiso de la vena cava inferior, pérdida del plano de clivaje con la segunda y tercera porción del duodeno, y dilatación pielocalicial derecha (Figura 1). La TC de tórax para estadificación no mostró metástasis y la Tomografía por Emisión de Positrones y Tomografía Computarizada (PET/TC) corroboró el tumor retroperitoneal descrito.

Se decidió llevar a resección del tumor retroperitoneal, sin embargo, esto no fue posible debido a la complejidad del compromiso tumoral. Por lo tanto, se indicó manejo sistémico adyuvante con doxorrubicina/docetaxel, obteniendo una respuesta parcial, con disminución del 28 % en el tamaño tumoral. Entonces el caso fue presentado en la junta de tumores gastrointestinales, donde se consideró que no existía beneficio en continuar con quimioterapia sistémica ya que se había alcanzado el efecto máximo, y que no había otra alternativa con intención curativa excepto la resección quirúrgica.

Durante la laparotomía exploratoria se halló una masa retroperitoneal derecha de aproximadamente 6-8 cm, irregular, sólida, inseparable de la vena cava infrarrenal, que se extendía por fuera de la luz desde el borde caudal del origen de la vena renal derecha, comprometiendo en 180° su borde anterior, el hilio renal con afectación de la pelvis y el uréter proximal derecho, y los vasos gonadales derechos proximales (Figura 2). Existían adherencias de la masa al duodeno y la cabeza del páncreas en su borde superior, pero sin infiltración de la pared duodenal, por lo que fue posible separarlos. Además, había múltiples adherencias intraabdominales por posible efecto de quimioterapia y cirugías previas.

Se resecó el tumor retroperitoneal derecho, con nefrectomía derecha, resección de la vena cava infrarrenal y reconstrucción con injerto politetrafluoroetileno (PTFE) de 16 mm utilizando sutura

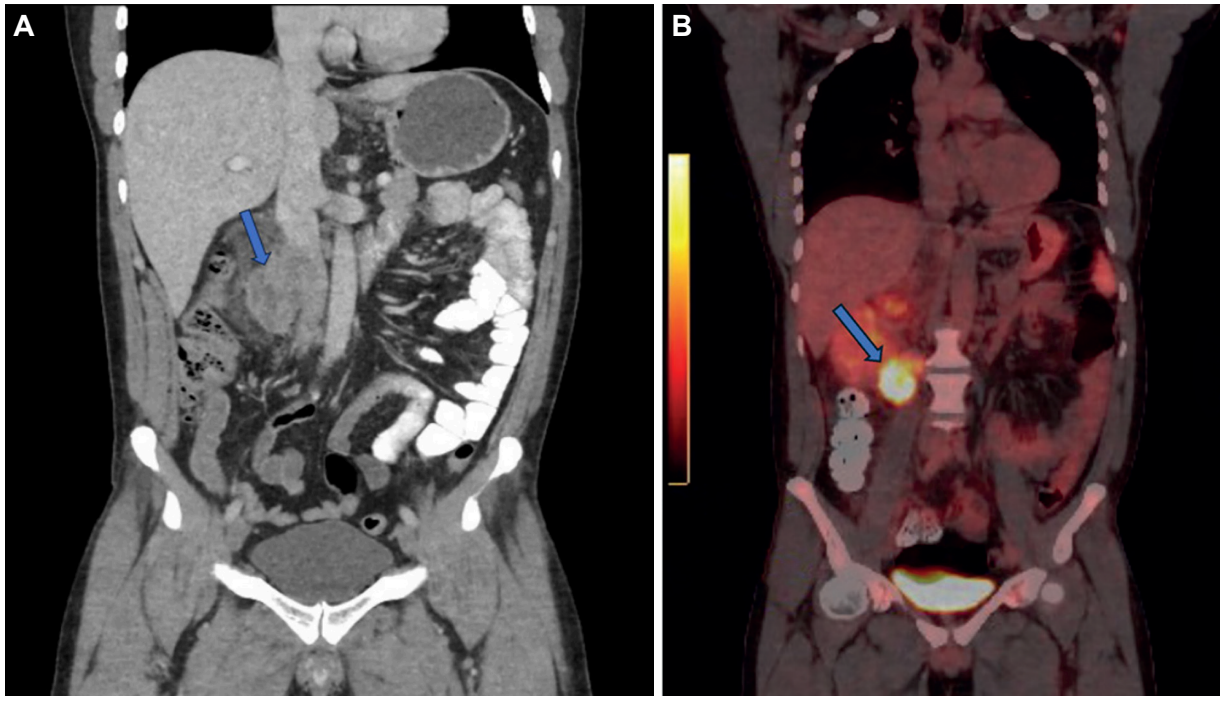

Figura 1. Imágenes diagnósticas. **A.** Tomografía computarizada axial de abdomen y pelvis, donde se aprecia el leiomiosarcoma retroperitoneal señalado con la flecha. **B.** Imagen de Tomografía por Emisión de Positrones y Tomografía Computarizada (PET/TC) que revela una masa con intensa captación de fludesoxiglucosa (FDG) adyacente a la vena cava inferior.

Fuente: Imágenes obtenidas por los autores del estudio radiológico del paciente.

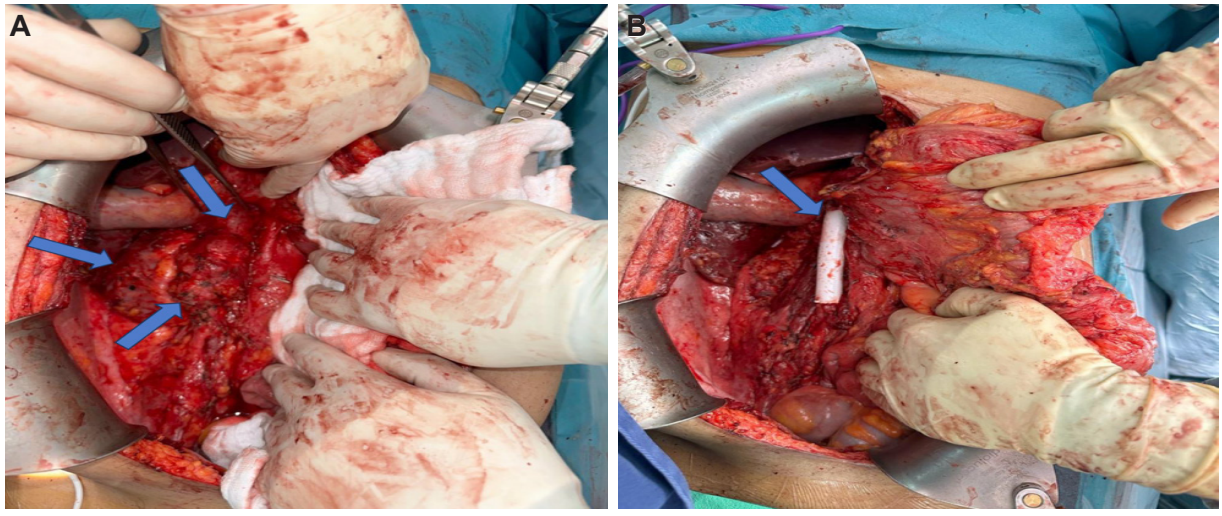

Figura 2. Imágenes intraoperatorias. **A.** Flecha superior: vena cava inferior. Flecha media: riñón derecho. Flecha inferior: tumor. **B.** Imagen después de la resección tumoral y la reconstrucción vascular. Flecha señalando el injerto de politetrafluoroetileno (PTFE).

Fuente: Fotografías tomadas por los autores.

PTFE 6-0, y se colocó un drenaje Jackson-Pratt. El resultado anatomopatológico informó un leiomiosarcoma moderadamente diferenciado originado en la pared de la vena cava, grado histológico 2, índice mitótico: 7 mitosis/mm^2, necrosis: 15 % sin invasión linfovascular. Los estudios inmunohistoquímicos fueron positivos para actina de músculo liso, actina muscular específica, desmina y caldesmón, y negativos para S100, MDM2 y CDK4. El índice de proliferación celular medido con Ki-67 fue variable, alcanzando hasta 50 % en los focos más proliferativos.

El manejo posoperatorio se hizo en la Unidad de Cuidados Intensivos (UCI) y el paciente fue dado de alta a los quince días del posoperatorio. Actualmente continúa en seguimiento por nuestro servicio y en manejo activo con radioterapia, sin complicaciones.

Discusión

Los sarcomas de tejidos blandos (STS) constituyen un grupo heterogéneo de neoplasias malignas que se originan del mesodermo embrionario [10]. Dentro de este espectro, el leiomiosarcoma (LMS) es uno de los subtipos más prevalentes, representando aproximadamente el 10-20 % de todos los sarcomas [10]. A pesar de la distribución ubicua de células musculares lisas en el organismo, el LMS muestra una predilección por los tejidos blandos y órganos abdominopélvicos (útero, vasos sanguíneos, etc.) más que por las extremidades. Entre los LMS intraabdominales, los leiomiosarcomas retroperitoneales (RP-LM) son el segundo subtipo más frecuente, originándose principalmente en el músculo liso vascular, incluyendo vasos de mediano calibre como venas renales, vasos ilíacos o gonadales y la vena cava inferior, como en el caso que se presenta [10].

La evaluación diagnóstica de los tumores retroperitoneales requiere técnicas avanzadas de imagen para definir su tamaño, localización, extensión local y características [2,6]. La TC es el método de elección inicial, y muestra los leiomiosarcomas como masas heterogéneas, de bordes irregulares, sin grasas y sin calcificaciones [2,6]. La ecografía y la angiografía pueden aportar información adicional sobre la vascularización o la infiltración vascular cuando otros estudios lo sugieren.

En estos casos es fundamental descartar metástasis. El pulmón es el sitio más frecuente de diseminación (49 %), seguido del hígado (19 %), los tejidos blandos (14 %) y el hueso (5 %); es poco común el compromiso ganglionar (2,7 %). Para ello suelen indicarse TC de tórax, abdomen y pelvis, y RM dirigida, cuando es necesario [10].

La colaboración multidisciplinaria es esencial para definir la estrategia terapéutica. En los RP-LM resecables, la cirugía primaria sigue siendo el estándar de manejo. En casos de enfermedad *borderline* o irresecable, deben considerarse quimioterapia y/o radioterapia en un comité multidisciplinario de sarcomas [10]. La quimioterapia neoadyuvante puede favorecer la reducción tumoral, mejorando la resecabilidad y el control de la enfermedad microscópica, tanto local como a distancia [3,10,11]. Sin embargo, esta recomendación está clasificada como categoría 2B en las guías NCCN 2022 [3]. En nuestro caso, la reducción tumoral tras quimioterapia permitió realizar una resección en bloque.

La resección quirúrgica continúa siendo la base del tratamiento con intención curativa, requiriendo frecuentemente resecciones multiviscerales para lograr R0 [10]. La resección en bloque y el logro de márgenes negativos son determinantes para mejorar la supervivencia y reducir el riesgo de recurrencia local y metástasis [3,8,10,12]. En los LMS retroperitoneales y pélvicos puede ser necesario resecar y reconstruir estructuras vasculares mayores, como la VCI, venas renales o vasos ilíacos, dependiendo del origen vascular tumoral [6,10]. Como sucedió con nuestro paciente, cuando el LMS se origina en la VCI, el nivel y la extensión del compromiso tumoral, junto con la presencia de circulación colateral, determinan el abordaje quirúrgico, que puede incluir una resección parcial con cavoplastia primaria, resección completa con injerto de interposición o ligadura [6].

Los tumores bien diferenciados tienen mejor pronóstico [13], por eso, la evaluación histopatológica es clave para determinar el tipo y el grado del LMS. Los estudios inmunohistoquímicos

confirman el origen muscular liso en casos de duda diagnóstica, utilizando marcadores como desmina, actina de músculo liso y h-caldesmón [10]. Nuestro caso mostró positividad para actina de músculo liso, actina muscular específica, desmina y caldesmón.

A pesar de los avances en el tratamiento, la alta tasa de recurrencia local sigue siendo un reto en los sarcomas retroperitoneales. El seguimiento estrecho mediante estudios de imagen seriados es fundamental para la detección temprana de recurrencia local o a distancia [6,10] y su frecuencia debe individualizarse según el riesgo de cada paciente [6].

Conclusiones

El leiomiosarcoma representa una entidad compleja dentro del espectro de sarcomas de tejidos blandos, caracterizada por su predilección por sitios anatómicos específicos y variadas presentaciones clínicas. La colaboración multidisciplinaria es esencial para individualizar el enfoque terapéutico, donde la resección quirúrgica es la piedra angular del tratamiento con intención curativa. El logro de márgenes negativos es un determinante crítico de la supervivencia a largo plazo. La evaluación histopatológica exhaustiva, la confirmación inmunohistoquímica y la terapia adyuvante (cuando está indicada) son componentes clave para un manejo integral y mejor pronóstico. Las elevadas tasas de recurrencia local y metástasis resaltan la necesidad de un seguimiento prolongado y riguroso.

Agradecimientos

Queremos expresar nuestro más sincero agradecimiento a Alejandra Chaar-Lugo, Marcos M. Tarazona-Lara y Eduardo Londoño-Schimmer, cuyos aportes fueron fundamentales para la realización de este trabajo.

Cumplimiento de normas éticas

Consentimiento informado: Este estudio cuenta con el consentimiento informado institucional del paciente, autorizando la publicación del caso, los estudios realizados y las muestras obtenidas. Se presentó al Comité de Ética institucional, que aprobó el diseño y la metodología del estudio.

Conflictos de interés: Los autores declararon que no tienen ningún conflicto de interés.

Uso de Inteligencia Artificial: Para la elaboración de este trabajo no se emplearon tecnologías asistidas por inteligencia artificial.

Fuentes de financiación: Esta investigación no recibió financiamiento en los sectores público, comercial o sin ánimo de lucro.

Contribución de los autores

- Concepción y diseño del estudio: Ricardo E. Núñez-Rocha, Daniel Gómez-Carrillo, Mariana Amaya-Betancourt, Gabriel E. Herrera-Almario.
- Adquisición de datos: Ricardo E. Núñez-Rocha, Daniel Gómez-Carrillo, Mariana Amaya-Betancourt, Gabriel E. Herrera-Almario.
- Análisis e interpretación de datos: Ricardo E. Núñez-Rocha, Daniel Gómez-Carrillo, Mariana Amaya-Betancourt, Gabriel E. Herrera-Almario.
- Redacción del manuscrito: Ricardo E. Núñez-Rocha, Daniel Gómez-Carrillo, Mariana Amaya-Betancourt, Gabriel E. Herrera-Almario.
- Revisión crítica: Ricardo E. Núñez-Rocha, Daniel Gómez-Carrillo, Mariana Amaya-Betancourt, Gabriel E. Herrera-Almario.

Referencias

1. Olimpiadi Y, Song S, Hu JS, Matcuk GR, Chopra S, Eisenberg BL, et al. Contemporary management of retroperitoneal soft tissue sarcomas. Curr Oncol Rep. 2015;17:39. https://doi.org/10.1007/s11912-015-0462-0
2. Tripathi M, Pavithira GJ, Dubey S, Verma R, Garg V. Surgical excision of a giant retroperitoneal liposarcoma with renal cell carcinoma: A case report of the largest retroperitoneal sarcoma. Int J Surg Case Rep. 2023;109:108515. https://doi.org/10.1016/j.ijscr.2023.108515
3. Hermi A, Boussaffa H, Saadi A, BelHadjKacem L, Chakroun M, Slama RB. Giant retroperitoneal leiomyosarcoma: A case report. J Surg Case Rep. 2023;2023:rjad172. https://doi.org/10.1093/jscr/rjad172
4. Storm FK, Mahvi DM. Diagnosis and management of retroperitoneal soft-tissue sarcoma. Ann Surg. 1991;214:2-10. https://doi.org/10.1097/00000658-199107000-00002
5. Burgos-Sánchez R, González F, Guerrero-Macías S, Briceño-Morales C, Puerto AP, Millán-Matta C, et al. Hallazgos incidentales en cirugía abdominal: Masas y sarcomas retroperitoneales. Rev Colomb Cir. 2023;38:166-73. https://doi.org/10.30944/20117582.2149

6. Dull BZ, Smith B, Tefera G, Weber S. Surgical management of retroperitoneal leiomyosarcoma arising from the inferior vena cava. J Gastrointest Surg. 2013;17:2166-71. https://doi.org/10.1007/s11605-013-2385-0
7. Schwartz PB, Walle KV, Winslow ER, Ethun CG, Tran TB, Poultsides G, et al. Predictors of disease-free and overall survival in retroperitoneal sarcomas: A modern 16-year multi-institutional study from the United States Sarcoma Collaboration (USSC). Sarcoma. 2019;2019:5395131. https://doi.org/10.1155/2019/5395131
8. Anaya DA, Lev DC, Pollock RE. The role of surgical margin status in retroperitoneal sarcoma. J Surg Oncol. 2008;98:607-10. https://doi.org/10.1002/jso.21031
9. Agha RA, Franchi T, Sohrabi C, Mathew G, Kerwan A, Thoma A, et al, for the SCARE Group. The SCARE 2020 guideline: Updating consensus Surgical CAse REport (SCARE) guidelines. Int J Surg. 2020;84:226-30. https://doi.org/10.1016/j.ijsu.2020.10.034
10. Devaud N, Vornicova O, Razak ARA, Khalili K, Demicco EG, Mitric C, et al. Leiomyosarcoma: Current clinical management and future horizons. Surg Oncol Clin N Am. 2022;31:527-46. https://doi.org/10.1016/j.soc.2022.03.011
11. Meric F, Hess KR, Varma DGK, Hunt KK, Pisters PWT, Milas KM, et al. Radiographic response to neoadjuvant chemotherapy is a predictor of local control and survival in soft tissue sarcomas. Cancer. 2002;95:1120-6. https://doi.org/10.1002/cncr.10794
12. Makris MC, Athanasopoulos PC, Kornaropoulos M, Chrysocheris P, Antonakopoulos F, Mathioulaki A, et al. Robotic resection of a giant retroperitoneal leiomyosarcoma: A case report. Mol Clin Oncol. 2019;11:599-601. https://doi.org/10.3892/mco.2019.1928
13. Kerrison WGJ, Thway K, Jones RL, Huang PH. The biology and treatment of leiomyosarcomas. Crit Rev Oncol Hematol. 2023;184:103955. https://doi.org/10.1016/j.critrevonc.2023.103955