Rev Colomb Cir. 2026;41:1268-76
https://doi.org/10.30944/20117582.3132

PRESENTACIÓN DE CASO

Condrosarcoma toracoabdominal: Resección quirúrgica de cinco arcos costales, reconstrucción de pared torácica con osteosíntesis y frenorrafia

Thoracoabdominal chondrosarcoma: Surgical resection of five ribs, chest wall reconstruction with osteosynthesis, and phrenorrhaphy

Karen Eliana Reyes-Romero, MD[1], José Julián Venegas-Sánchez, MD[2], Camilo Andrés Tarazona-Bautista, MD[3], Daniela Giraldo-Campillo, MD[1]

1 Programa de especialización en Cirugía general, Universidad de Antioquia, Medellín, Colombia.
2 Servicio de Cirugía de tórax, Hospital Alma Máter de Antioquia; Departamento de Cirugía, Universidad de Antioquia, Medellín, Colombia.
3 Servicio de Cirugía oncológica, Hospital Alma Máter de Antioquia; Departamento de Cirugía, Universidad de Antioquia, Medellín, Colombia.

Resumen

Introducción. El condrosarcoma es el tumor maligno primario más común de la pared torácica, con una incidencia baja y predilección por las costillas. Su diagnóstico suele darse en adultos jóvenes, y su comportamiento varía según el grado histológico.

Caso clínico. Paciente masculino de 32 años, con historia de dolor abdominal derecho de tres meses de evolución, en quien se realizó biopsia percutánea y se confirmó el diagnóstico de condrosarcoma. Fue llevado a cirugía con abordaje toracoabdominal combinado, resección en bloque de la masa, incluyendo de la sexta a la décima costillas, diafragma y peritoneo. Se realizó reconstrucción con malla sintética, frenorrafia y osteosíntesis costal.

Resultados. El paciente presentó una evolución clínica favorable y fue dado de alta al sexto día postoperatorio. El estudio histopatológico confirmó un condrosarcoma grado I, con márgenes quirúrgicos negativos. En el seguimiento ambulatorio, el paciente se mantiene sin compromiso ventilatorio ni deformidad de la pared torácica.

Conclusiones. Este caso ilustra la importancia del abordaje multidisciplinario y la planificación quirúrgica detallada en el manejo del condrosarcoma costal. La resección completa con reconstrucción torácica adecuada permite preservar la mecánica ventilatoria, reducir las complicaciones respiratorias y una mejor recuperación funcional.

Palabras clave: condrosarcoma; pared torácica; costillas; diafragma; neoplasias; cirugía torácica.

Fecha de recibido: 06/11/2025 - Fecha de aceptación: 22/01/2026 - Publicación en línea: 03/10/2026
Correspondencia: Karen Eliana Reyes-Romero, Carrera 71 # 27-106, Medellín, Colombia. Teléfono: +57 3208207462
Dirección electrónica: karreyes.09@gmail.com
Citar como: Reyes-Romero KE, Venegas-Sánchez JJ, Tarazona-Bautista CA, Giraldo-Campillo D. Condrosarcoma toracoabdominal: Resección quirúrgica de cinco arcos costales, reconstrucción de pared torácica con osteosíntesis y frenorrafia. Rev Colomb Cir. 2026;41:1268-76. https://doi.org/10.30944/20117582.3132

Este es un artículo de acceso abierto bajo una Licencia Creative Commons - BY-NC-ND https://creativecommons.org/licenses/by-nc-nd/4.0/deed.es

Abstract

Introduction. Chondrosarcoma is the most common primary malignant tumor of the chest wall, with a low incidence and a predilection for the ribs. It is typically diagnosed in young adults, and its behavior varies according to histological grade.

Clinical case. A 32-year-old male patient with a three-month history of right-sided abdominal pain underwent a percutaneous biopsy, which confirmed a diagnosis of chondrosarcoma. He underwent surgery via a combined thoracoabdominal approach involving en bloc resection of the mass, including the sixth through tenth ribs, the diaphragm, and the peritoneum. Reconstruction was performed using synthetic mesh, phrenorrhaphy, and costal osteosynthesis.

Results. The patient showed a favorable clinical course and was discharged on the sixth postoperative day. Histopathological examination confirmed a grade I chondrosarcoma with negative surgical margins. During outpatient follow-up, the patient remains free of ventilatory compromise or chest wall deformity.

Conclusions. This case illustrates the importance of a multidisciplinary approach and detailed surgical planning in the management of costal chondrosarcoma. Complete resection with appropriate chest wall reconstruction preserves ventilatory mechanics, reduces respiratory complications, and leads to better functional recovery.

Keywords: chondrosarcoma; thoracic wall; ribs; diaphragm; neoplasms; thoracic surgery.

Introducción

Los tumores malignos primarios de la pared torácica constituyen un grupo heterogéneo y poco frecuente de neoplasias que se originan en los huesos, cartílagos o tejidos blandos; representan el 5 % de todas las neoplasias torácicas y el 1-2 % de todos los tumores primarios [1]. Entre ellos, el condrosarcoma es el tipo más común, con una incidencia inferior a 0,5 por millón de personas por año [2]. Las costillas son la localización más frecuentemente afectada y son el origen en el 80 % de los casos (tipo costal), mientras los escenarios combinados de costillas y esternón (tipo costoesternal) o solo de esternón (tipo esternal) representan el 20 % [3,4].

El condrosarcoma se diagnostica con mayor frecuencia en la cuarta y quinta décadas de la vida, con un ligero predominio masculino. Su comportamiento oncoproliferativo es variable, desde una forma de crecimiento lento con pocas probabilidades de metástasis, denominado condrosarcoma convencional o central (90 %), hasta una forma agresiva sarcomatosa con gran posibilidad de hacer metástasis (5-10 %) [5]. Se clasifican en grados 1, 2 y 3 según el tamaño nuclear, el patrón de tinción, la actividad mitótica y el grado de celularidad, siendo el grado 1 el mejor diferenciado y de mejor pronóstico [6].

Los pacientes generalmente se presentan con dolor torácico, asociado o no a una masa palpable, que es el síntoma más frecuente en los tumores de alto grado; algunos cursan con síntomas respiratorios por compresión cuando la lesión es grande o intra-torácica [6]. La tomografía computarizada es el estudio de imagen de elección para el diagnóstico y la planificación quirúrgica; dentro de los hallazgos con relación al condrosarcoma se describen una masa lobulada con calcificaciones, un patrón de calcificación floculento o en "palomitas de maíz" [7].

El objetivo de este artículo fue presentar el caso clínico de un paciente con condrosarcoma costal toracoabdominal, quien fue llevado a resección quirúrgica y posterior reconstrucción de la pared torácica.

Caso clínico

Hombre de 32 años, sin antecedentes de importancia, con historia de dolor abdominal de tres meses de evolución en hemiabdomen derecho, por

lo que se solicitó resonancia magnética nuclear (RMN) de abdomen y tomografía computarizada (TC) de tórax y abdomen con contraste que describieron una lesión multiquística compleja, con calcificaciones burdas localizadas en el peritoneo y en la grasa del hipocondrio derecho, con extensión a través de los espacios intercostales, en contacto con el hígado, el duodeno, el páncreas y el ángulo hepático del colon, sin infiltrar las estructuras vecinas en relación con la lesión neoplásica (Figura 1). Se practicó una biopsia percutánea guiada por tomografía con hallazgos en relación a condrosarcoma.

Se programó para manejo quirúrgico, con abordaje inicial por laparotomía exploratoria (Figura 2), en la que se identificó una masa sólida

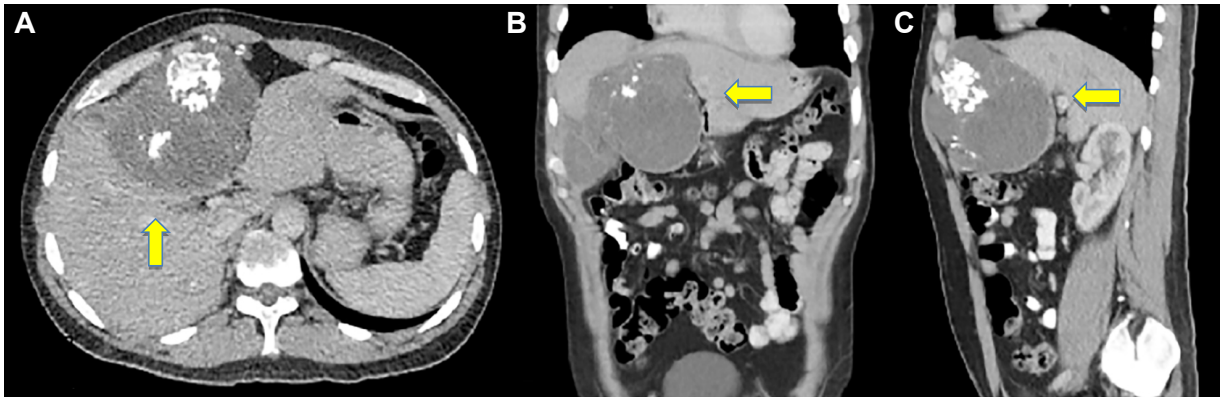

Figura 1. Tomografía computarizada de abdomen que muestra una lesión compleja y multiloculada, de paredes delgadas y contornos lobulados, con septos internos gruesos y focos de calcificación dependientes de la pared interna en su aspecto anterior, compatible con lesión de matriz condroide (condrosarcoma). **A:** corte axial. **B:** corte coronal. **C:** corte sagital.

Fuente: los autores.

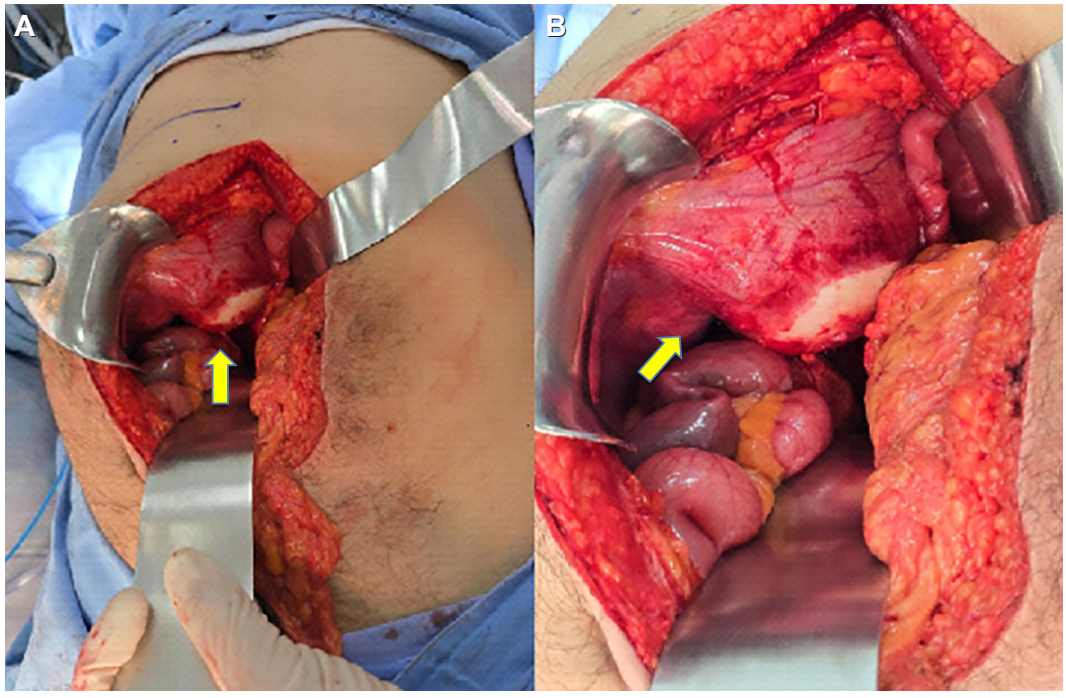

Figura 2. Laparotomía exploratoria por línea media en la que se identifica una masa sólida de aproximadamente 25×25 cm, originada en la pared torácica (desde la sexta hasta la décima costilla en su segmento anterolateral), con compromiso del diafragma y el peritoneo, que genera efecto compresivo sobre el hígado. **A:** vista superior. **B:** acercamiento de la lesión.

Fuente: fotografía tomada por los autores

de aproximadamente 25x25 cm, con afectación de la pared torácica (de la sexta a la décima costillas en su segmento anterolateral), el diafragma y el peritoneo, que generaba compresión del hígado, en contacto con la vena cava infrahepática, sin invadirla. Se procedió a la movilización hepática y marcación externa de los márgenes de la lesión a nivel de pared torácica desde la cavidad abdominal (Figura 3), para continuar con el abordaje por toracotomía anterolateral derecha, mediante el cual se hizo resección en bloque de la sexta a la décima costilla en su segmento más anterolateral, la porción más anterior del diafragma a nivel de su inserción en el reborde costal y el peritoneo (Figura 4).

Se realizó la frenorrafia con puntos continuos y simples con polipropileno, para obtener una nueva reinserción del borde anterior del músculo transverso del abdomen. Se insertó una malla Compuesta Symbotex™ de 25x20 cm y se fijó con puntos continuos de polipropileno 1/0 a los segmentos restantes de las costillas resecadas, el esternón y los planos musculares. Posteriormente se hizo osteosíntesis de las costillas con placas perforadas de 16 orificios # 2 y 24 orificios # 2, se dejó una sonda pleural de 33 Fr apical y un dren en el tejido celular subcutáneo (Figura 5). Se finalizó con el cierre por planos muscular y cutáneo (Figura 6). El paciente fue extubado, trasladado con adecuada mecánica ventilatoria a la Unidad de Cuidados Especializados para vigilancia posoperatoria.

Fue dado de alta al sexto día postoperatorio con una adecuada evolución clínica. El reporte de patología informó un condrosarcoma grado I, con márgenes quirúrgicos negativos. El paciente continúa en seguimiento ambulatorio, sin compromiso ventilatorio y sin deformidad de la pared torácica.

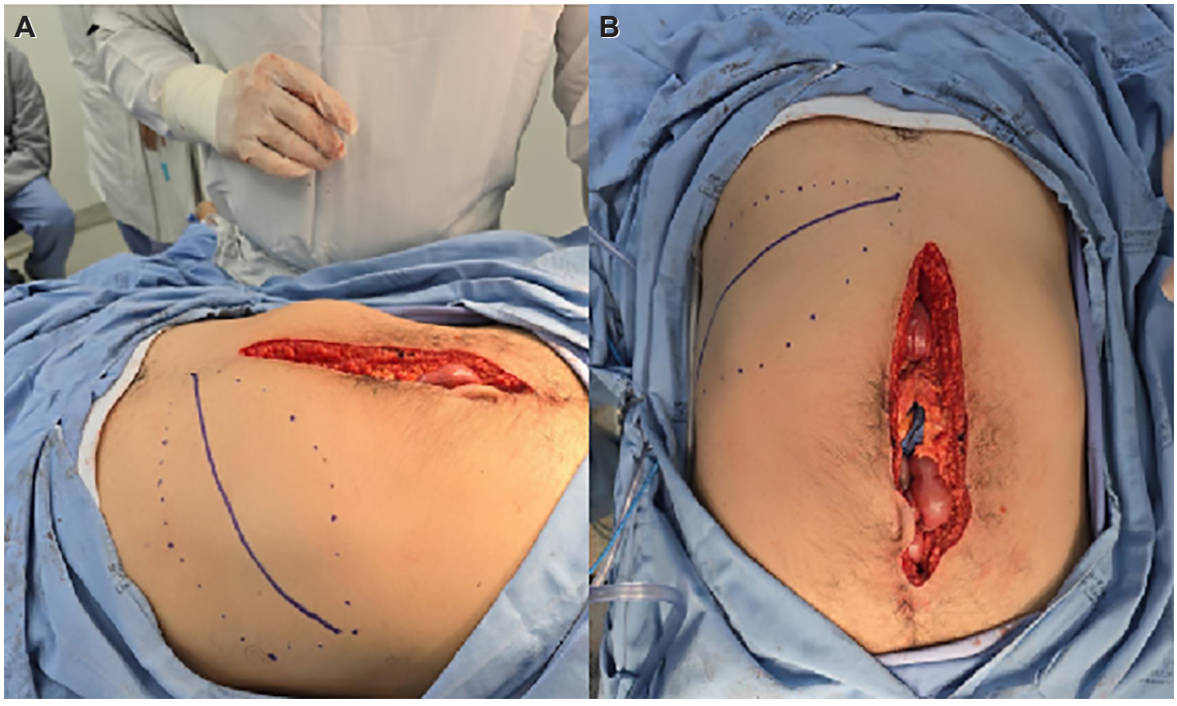

Figura 3. Marcación cutánea de la lesión de la pared torácica mediante palpación intraperitoneal, preservando márgenes quirúrgicos adecuados. **A:** vista lateral del paciente, con orientación cefálica hacia la izquierda y caudal hacia la derecha. **B:** vista superior del paciente, con herida de laparotomía mediana y marcación quirúrgica a la derecha del paciente.

Fuente: fotografía tomada por los autores.

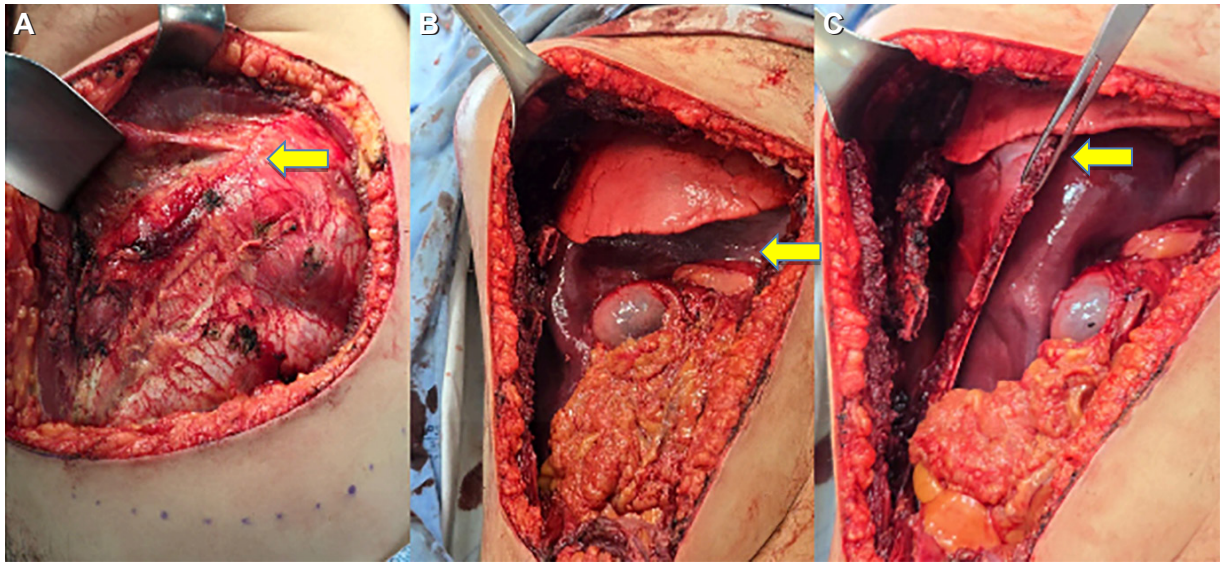

Figura 4. Toracotomía anterolateral derecha. **A:** Se observa el condrosarcoma de origen condral con compromiso del sexto al décimo arco costal. **B:** Visualización de los arcos costales inferiores, pulmón derecho, hígado y vesícula biliar tras la resección de la lesión. **C:** Borde de resección del diafragma posterior a la exéresis de la lesión.

Fuente: fotografía tomada por los autores.

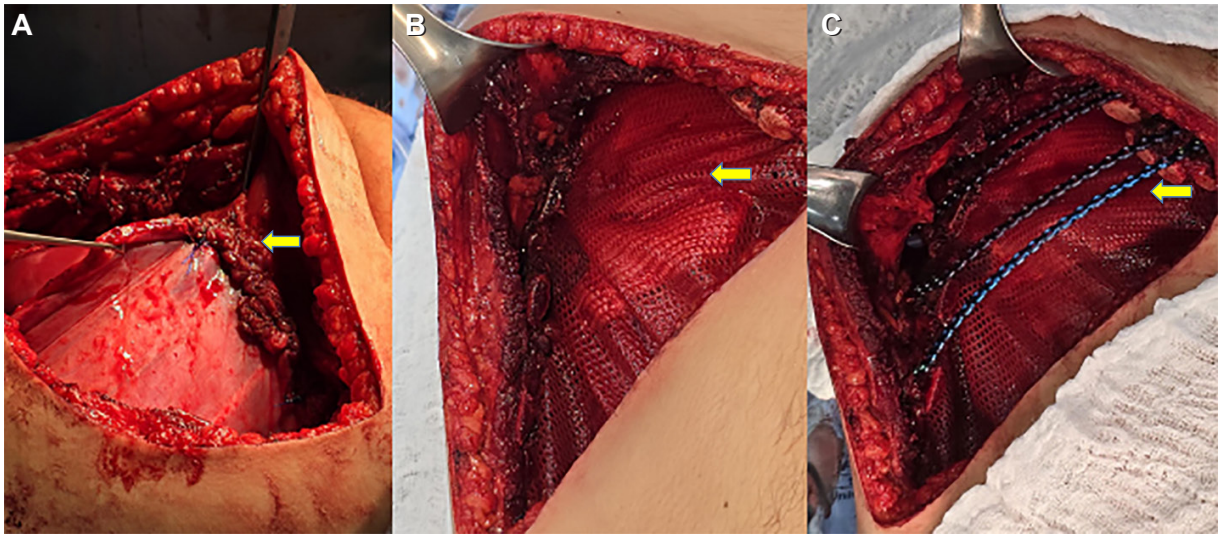

Figura 5. A: Frenorrafia. **B:** Implantación de malla Symbotex®. **C:** Osteosíntesis costal en cuatro niveles.

Fuente: fotografía tomada por los autores.

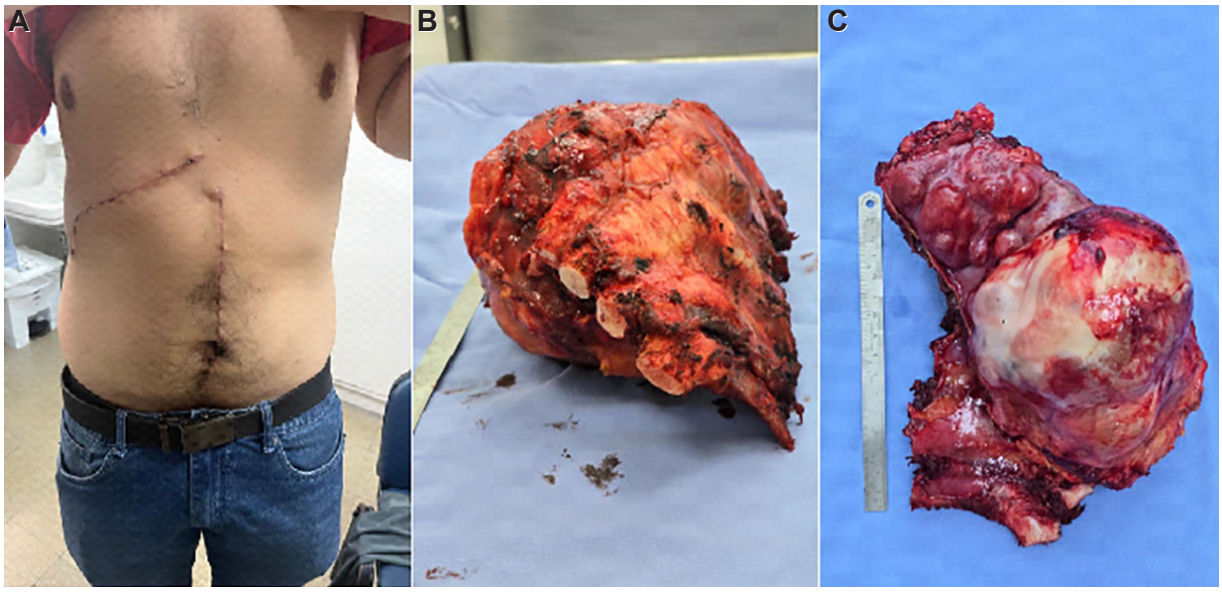

Figura 6. A: Heridas quirúrgicas en el postoperatorio temprano. **B** y **C:** espécimen quirúrgico resecado en bloque.
Fuente: fotografía tomada por los autores.

Discusión

El manejo quirúrgico del condrosarcoma sigue siendo el pilar del tratamiento, dado que la quimioterapia y radioterapia han demostrado ser poco efectivas, debido a la escasa vascularización del tumor, la abundante matriz extracelular y el bajo índice de proliferación celular [2,8]. De acuerdo con las directrices de la *National Comprehensive Cancer Network* (NCCN), se recomienda la resección quirúrgica con márgenes amplios en los casos de tumores resecables. En aquellos con resección marginal o considerados irresecables, la radioterapia puede ser una alternativa terapéutica [9].

El objetivo principal del tratamiento quirúrgico es lograr una resección oncológica completa con márgenes libres de enfermedad, lo que en muchos casos requiere procedimientos complejos y resecciones extensas de la pared torácica. Esta complejidad es mayor en los tumores de gran tamaño o en aquellos localizados cerca del área paravertebral, el mediastino o el esternón [3]. En este contexto, se recomiendan márgenes quirúrgicos mínimos de 2 cm para los condrosarcomas bien diferenciados y de 4 a 6 cm para los tumores poco diferenciados con compromiso esternal, así como la resección de una a dos costillas por encima y por debajo de la lesión costal, siguiendo la clasificación de sarcoma musculoesquelético de Enneking WF, et al. [10], adaptada posteriormente por el *Scandinavian Sarcoma Group* para los condrosarcomas de la pared torácica [11].

Los pacientes con condrosarcoma de la pared torácica sometidos a resección quirúrgica presentan una mejor supervivencia general en comparación con quienes no se someten a cirugía [12]. Se han descrito como predictores independientes de una mejor supervivencia los márgenes quirúrgicos negativos, la ausencia de tratamiento adyuvante, los tumores de grado 1, el diámetro menor o igual a 6 cm y la edad menor o igual a los 55 años [3,11,13].

La indicación de reconstrucción torácica se determina fundamentalmente según la extensión y la localización anatómica del defecto. Se ha establecido la necesidad de cirugía reconstructiva en defectos resultantes de resecciones anteriores y anterolaterales mayores de 5 cm, posteriores superiores a 10 cm, así como en todas las

resecciones que comprometan el esternón [14]. Las resecciones extensas de la pared torácica pueden asociarse a tórax inestable y respiración paradójica, así como a morbilidad asociada al deterioro en la calidad de vida [15].

La reconstrucción torácica implica tanto la estabilización del esqueleto óseo como la cobertura adecuada del defecto. Este procedimiento es fundamental para preservar la integridad y la estabilidad de la pared torácica, garantizar la rigidez estructural y proteger los órganos intratorácicos, además, de contribuir a mantener una función respiratoria adecuada [16]. Otros objetivos importantes incluyen prevenir hernias pulmonares o diafragmáticas, evitar la retracción de la pared torácica, prevenir el atrapamiento de la escápula (especialmente cuando la resección compromete las costillas quinta y sexta), así como lograr un resultado estético aceptable [12].

Se han utilizado diversos materiales para la reconstrucción de defectos de la pared torácica (politetrafluoroetileno, mallas de polipropileno, titanio o acero inoxidable, placas de resina, injertos óseos y sistemas de osteosíntesis costal) [17,18]. El sistema de osteosíntesis más comúnmente usado para la reconstrucción de múltiples defectos costales y esternales es a base de titanio, dada su mayor resistencia a la tracción y a la infección [19-21].

Los colgajos musculares o musculocutáneos pediculados suelen ser la primera opción de cobertura (75-90 %); los más utilizados son de dorsal ancho, recto abdominal, pectoral mayor y serrato anterior [1]. También están descritas técnicas quirúrgicas híbridas de colgajo y modelos impresos en 3D con poliéter éter cetona (PEEK) para la reconstrucción de defectos de la pared torácica [22].

En la literatura se han reportado casos de condrosarcoma con compromiso de órganos vecinos que han requerido procedimientos quirúrgicos adicionales, como resecciones pulmonares no anatómicas [23], hepatectomías [24], abordajes toracoabdominales combinados [25,26] e incluso resecciones parciales del diafragma [27]. La complicación más relevante asociada a las resecciones amplias de la pared torácica es la inestabilidad torácica, la cual puede requerir ventilación mecánica postoperatoria prolongada, con el consiguiente aumento del riesgo de neumonía nosocomial y neumonía asociada al ventilador [28].

Las metástasis en la pared torácica se presentan principalmente en tumores de alto grado y suelen ser extrapulmonares, lo que indica la necesidad de seguimiento posoperatorio durante un mínimo de 10 años, con la realización de imágenes diagnósticas para monitorizar la recurrencia local y aparición de metástasis [9,29].

El caso presentado ilustra la necesidad de un abordaje combinado abdominal y torácico para lograr una resección oncológica completa, con márgenes adecuados, en un paciente con condrosarcoma condral, localizado en los arcos costales inferiores. El tumor ejercía un efecto compresivo sobre estructuras vitales, incluyendo el hígado y la vena cava inferior, además de comprometer el diafragma y el peritoneo. El manejo quirúrgico incluyó frenorrafia primaria, colocación de malla de poliéster monofilamento y reconstrucción costal posterior, permitiendo preservar de forma adecuada la mecánica ventilatoria. El enfoque multidisciplinario resalta la complejidad del tratamiento quirúrgico de este tipo de lesiones y concuerda con lo previamente descrito en la literatura.

Conclusiones

El condrosarcoma de la pared torácica es una neoplasia poco frecuente, cuyo pilar de tratamiento es la resección quirúrgica. En los casos que requieren resecciones amplias, la reconstrucción de la pared torácica resulta fundamental para preservar la mecánica ventilatoria y proteger las estructuras subyacentes. Asimismo, el diagnóstico temprano, cuando el tumor aún se encuentra en etapas iniciales o de pequeño tamaño, permite intervenciones menos extensas, reduce el riesgo de complicaciones postoperatorias y mejora la recuperación funcional.

Cumplimiento de normas éticas

Consentimiento informado. Los autores declararon que cuentan con el consentimiento informado del paciente, autorizando la publicación de su caso y de las fotografías y videos donde aparece.

Conflictos de interés: Los autores declararon no tener ningún conflicto de interés.

Uso de Inteligencia Artificial: Los autores declararon que no utilizaron tecnologías asistidas por inteligencia artificial (IA) (como modelos de lenguaje grande, chatbots o creadores de imágenes) en la producción de este trabajo.

Fuentes de financiación: Este estudio se realizó con recursos de los autores.

Contribución de los autores:

- Concepción y diseño del estudio: Karen Eliana Reyes-Romero, José Julián Venegas-Sánchez, Camilo Andrés Tarazona-Bautista.
- Adquisición de datos: Karen Eliana Reyes-Romero, José Julián Venegas-Sánchez, Camilo Andrés Tarazona-Bautista.
- Análisis e interpretación de datos: Karen Eliana Reyes-Romero, José Julián Venegas-Sánchez, Camilo Andrés Tarazona-Bautista.
- Redacción del manuscrito: Karen Eliana Reyes-Romero, José Julián Venegas-Sánchez, Camilo Andrés Tarazona-Bautista, Daniela Giraldo-Campillo.
- Revisión crítica: Karen Eliana Reyes-Romero, José Julián Venegas-Sánchez, Camilo Andrés Tarazona-Bautista, Daniela Giraldo-Campillo.

Referencias

1 Brito IM, Teixeira S, Paupério G, Choupina M, Ribeiro M. Giant chondrosarcoma of the chest wall: A rare surgical challenge. Autops Case Rep. 2020;10:e2020166. https://doi.org/10.4322/acr.2020.166

2 Lenze U, Angelini A, Pohlig F, Knebel C, Trovarelli G, Berizzi A, et al. Chondrosarcoma of the chest wall: A review of 53 cases from two institutions. Anticancer Res. 2020;40:1519-26. https://doi.org/10.21873/anticanres.14097

3 Marulli G, Duranti L, Cardillo G, Luzzi L, Carbone L, Gotti G, et al. Primary chest wall chondrosarcomas: Results of surgical resection and analysis of prognostic factors. Eur J Cardiothorac Surg. 2014;45:e194-201. https://doi.org/10.1093/ejcts/ezu095

4 Gritsiuta AI, Bracken A, Abbas AE, Petrov RV. Complex anterior chest wall reconstruction after extensive oncologic resections: A narrative review. Shanghai Chest. 2021;5:41. https://doi.org/10.21037/shc-21-8

5 García-Alvero ÁP, Pacheco-Téllez F, Sánchez-Pérez Y, Piñero-González M. Condrosarcoma gigante de la pared torácica: Presentación de un caso. Rev Arch Méd Camagüey. 2013;17:488-96.

6 Fuenzalida F, Espinoza JP, Charles R, Carrasco G, Espinoza R. Condrosarcoma tóraco-abdominal. Rev Chil Cir. 2012;64:72-5. https://doi.org/10.4067/S0718-40262012000100012

7 Rascoe PA, Reznik SI, Smythe WR. Chondrosarcoma of the thorax. Sarcoma. 2011:342879. https://doi.org/10.1155/2011/342879

8 AL-Mourgi M, Shams A. A rare entity of the anterior chest cage rib chondrosarcoma: A case report and review of literature. Semin Thorac Cardiovasc Surg. 2025;37:217-32. https://doi.org/10.1053/j.semtcvs.2024.09.005

9 Trepić N, Nemet M, Ergelašev I. Chondrosarcoma of the sternum: Surgical challenges, chest wall reconstruction, and postoperative management. Cureus. 2024;16:e57594. https://doi.org/10.7759/cureus.57594

10 Enneking WF, Spanier SS, Goodman MA. A system for the surgical staging of musculoskeletal sarcoma. Clin Orthop Relat Res. 1980;153:106-20.

11 Widhe B, Bauer HCF, Scandinavian Sarcoma Group. Surgical treatment is decisive for outcome in chondrosarcoma of the chest wall: A population-based Scandinavian Sarcoma Group study of 106 patients. J Thorac Cardiovasc Surg. 2009;137:610-4. https://doi.org/10.1016/j.jtcvs.2008.07.024

12 Alvarado CE, Rice JD, Linden PA, Sarode AL, Halloran SJ, Sinopoli J, et al. Contemporary outcomes of surgical resection for chest wall chondrosarcoma. JTCVS Open. 2023;13:435-43. https://doi.org/10.1016/j.xjon.2022.12.012

13 Harati K, Kolbenschlag J, Bohm J, Niggemann H, Joneidi-Jafari H, Stricker I, et al. Long-term outcomes of patients with soft tissue sarcoma of the chest wall: Analysis of the prognostic significance of microscopic margins. Oncol Lett. 2018;15:2179-87. https://doi.org/10.3892/ol.2017.7624

14 Chraibi O, Rajaallah A, Lamris MA, Aitlhaj N, El Kassimi CE, Rafai M. Rare case of chondrosarcoma of the manubrium sterni: Management challenges and insights (a surgical case report). Int J Surg Case Rep. 2024;117:109443. https://doi.org/10.1016/j.ijscr.2024.109443

15 Sumiya R, Fukui M, Watanabe Y, Matsunaga T, Hattori A, Saito T, et al. Autologous rib grafts for sternal reconstruction after excision of a chondrosarcoma. Ann Thorac Surg Short Rep. 2024;2:688-91. https://doi.org/10.1016/j.atssr.2024.03.005

16 Bongiolatti S, Voltolini L, Borgianni S, Borrelli R, Innocenti M, Menichini G, et al. Short and long-term results of sternectomy for sternal tumours. J Thorac Dis. 2017;9:4336-46. https://doi.org/10.21037/jtd.2017.10.94

17 Chaudhry IUH, Alhajji Z, Aldulaijan F, Mutairi H, Amr SS. Manubrioclavicular and manubriosternal recons-

truction after radical resection for chondrosarcoma of manubriosternum: A modified surgical technique. Ann Thorac Surg. 2015;99:e137-9. https://doi.org/10.1016/j.athoracsur.2015.02.119

18 Ramsingh K, Mohammed F, Hassranah D, Ramnarine I. Case report on the approach to surgical management for a large chest wall chondrosarcoma. Int J Surg Case Rep. 2022;94:107047. https://doi.org/10.1016/j.ijscr.2022.107047

19 Zapata RA, Montoya-Medina C, Vélez-Castaño PA, Bedoya-Muñoz L. Reconstrucción de pared torácica con material de fijación en pacientes con lesiones tumorales. Serie de casos. Rev Colomb Cir. 2021;36:66-73. https://doi.org/10.30944/20117582.545

20 Ersöz E, Evman S, Alpay L, Akyıl M, Vayvada M, Gürer D, et al. Chondrosarcoma of the anterior chest wall: Surgical resection and reconstruction with titanium mesh. J Thorac Dis. 2014;6:e230-3. https://doi.org/10.3978/j.issn.2072-1439.2014.09.30

21 Dai Z, Maihemuti M, Sun Y, Jiang R. Resection and reconstruction of huge tumors in the chest wall. J Cardiothorac Surg. 2022;17:116. https://doi.org/10.1186/s13019-022-01877-9

22 Huo JY, Li YQ, Zhao CY, Zhao ZW, Du JC, Wang L, et al. Combined latissimus dorsi myocutaneous flap and 3D-printed PEEK implant for reconstruction of a large full-thickness chest wall defect: A retrospective study. J Plast Reconstr Aesthet Surg. 2025;106:276-85. https://doi.org/10.1016/j.bjps.2025.04.047

23 Rajan VKA, Subbarayan SK, Govindarajan A, Subramanian H, Purushothaman C, Raghavendrarao RA. En-bloc resection of large anterior chest wall chondrosarcoma with myocutaneous flap closure. Indian J Thorac Cardiovasc Surg. 2025;41:490-2. https://doi.org/10.1007/s12055-024-01866-8

24 Liu C, Yang Q, Zhong D, Yan H, Gu H, Yang X, et al. Complete resection of a giant costal chondrosarcoma with reconstruction of the thoraco-abdominal wall: A case report. J Cardiothorac Surg. 2024;19:639. https://doi.org/10.1186/s13019-024-03145-4

25 Wang F, Tao Y, Liu Y, Tang G. Chondrosarcoma in the chest wall - an interesting special type. Am J Med Sci. 2022;363:e35-6. https://doi.org/10.1016/j.amjms.2021.06.004

26 Cao D, Shah A, Liu Y. Extraskeletal chondrosarcoma between chest wall and liver. Clin Gastroenterol Hepatol. 2011;9:e92-3. https://doi.org/10.1016/j.cgh.2011.03.021

27 Dantis K, Singh R, Goel A, Garg B. An innovative reconstruction of an enbloc resected composite giant chest and abdominal wall chondrosarcoma with 3D-composite mesh. J Cardiothorac Surg. 2024;19:126. https://doi.org/10.1186/s13019-024-02595-0

28 Luzardo JG, Matheus MA, Mosquera J, Yánez L, Tortolero I, Mora EV, et al. Reconstrucción de pared costal en condrosarcoma clásico de arcos costales a propósito de un caso. Rev Venez Oncol. 2022;34:99-108.

29 Laitinen MK, Kask G, Laurila K, Tukiainen EJ, Rönty M, Haapamäki V, et al. Chondrosarcoma of the chest wall: A single institution review of 50 cases. Ann Plast Surg. 2023;90:151-5. https://doi.org/10.1097/SAP.0000000000003334