Rev Colomb Cir. 2026;41:1250-9
https://doi.org/10.30944/20117582.3133

PRESENTACIÓN DE CASO

Abordaje quirúrgico del carcinoma adenoide quístico de parótida localmente avanzado con metástasis pulmonar única: Experiencia de un caso en un centro de alta complejidad

Surgical management of locally advanced parotid adenoid cystic carcinoma with a solitary pulmonary metastasis: A case report from a high-complexity center

Andrés Alberto Álvarez-Tamayo, MD[1], Juan Carlos Vallejo-Soto, MD, MSc[2], Juana Gabriela Rueda-Donado, MD[3]

1 Servicio de Cirugía de Cabeza y cuello, Hospital Universitario Mayor – Méderi, Bogotá, D.C., Colombia.
2 Programa de especialización en Cirugía General, Universidad del Rosario, Bogotá, D.C., Colombia.
3 Hospitalización, Cirugía de Cabeza y Cuello, Hospital Universitario Mayor – Méderi, Bogotá, D.C., Colombia.

Resumen

Introducción. El carcinoma adenoide quístico es una neoplasia extremadamente rara, que corresponde al 1 % de los tumores de cabeza y cuello. Es el tumor maligno más frecuente de las glándulas salivales mayores.

Caso clínico. Paciente masculino de 44 años con cuadro clínico de dos años de trismus, asociado a dificultad para la masticación y aparición de una masa en hemicara izquierda. La tomografía computarizada mostró una masa de contornos mal definidos, que comprometía los lóbulos superficial y profundo de la glándula parótida izquierda y un nódulo sólido en lóbulo superior del pulmón derecho. La biopsia de la lesión en parótida reportó un carcinoma adenoide quístico.

Resultados. El Servicio de Cirugía de tórax realizó una lobectomía con intención curativa, y la patología informó compromiso metastásico por carcinoma adenoide quístico. Se estadificó inicialmente como un tumor T4bN1M1 Estadio IVC. Sin embargo, ante la metástasis pulmonar única resecada, Cirugía de cabeza y cuello realizó parotidectomía total más mandibulectomía y vaciamiento radical modificado izquierdo, que se completó con un colgajo para la cobertura por parte de Cirugía plástica.

Conclusiones. El manejo quirúrgico es la primera línea de tratamiento para las neoplasias de parótida con el fin de asegurar mejores resultados oncológicos y mejor supervivencia. Los tumores de parótida localmente avanzados

Fecha de recibido: 04/11/2025 - Fecha de aceptación: 17/01/2026 - Publicación en línea: 07/10/2026
Correspondencia: Juan Carlos Vallejo-Soto, Calle 24 # 29-45, Bogotá, D.C., Colombia. Teléfono: +57 3162588642.
Dirección electrónica: juanc.vallejo@urosario.edu.co
Citar como: Álvarez-Tamayo AA, Vallejo-Soto JC, Rueda-Donado JG. Abordaje quirúrgico del carcinoma adenoide quístico de parótida localmente avanzado con metástasis pulmonar única: Experiencia de un caso en un centro de alta complejidad. Rev Colomb Cir. 2026;41:1250-9. https://doi.org/10.30944/20117582.3133

Este es un artículo de acceso abierto bajo una Licencia Creative Commons - BY-NC-ND https://creativecommons.org/licenses/by-nc-nd/4.0/deed.es

requieren un tratamiento multidisciplinario para asegurar una resección quirúrgica completa, con márgenes oncológicos y posterior reconstrucción para favorecer resultados funcionales. En el caso de este paciente se logró la resección completa del tumor primario y la metastasectomía pulmonar con una adecuada respuesta terapéutica.

Palabras clave: neoplasias de la parótida; carcinoma adenoide quístico; osteotomía mandibular; disección de los vasos sanguíneos; metástasis de la neoplasia; metastasectomía.

Abstract

Introduction. Adenoid cystic carcinoma is an extremely rare neoplasm, accounting for 1% of head and neck tumors. It is the most common malignant tumor of the major salivary glands.

Clinical case. A 44-year-old male presented with a two-year history of trismus, accompanied by difficulty chewing and the appearance of a mass on the left side of the face. Computed tomography revealed an ill-defined mass involving the superficial and deep lobes of the left parotid gland, as well as a solid nodule in the upper lobe of the right lung. Biopsy of the parotid lesion confirmed adenoid cystic carcinoma.

Results. The Thoracic Surgery Service performed a lobectomy with curative intent, and pathology reported metastatic involvement by adenoid cystic carcinoma. It was initially staged as a T4bN1M1 (Stage IVC) tumor. However, given the resected solitary pulmonary metastasis, the Head and Neck Surgery team performed a total parotidectomy, mandibulectomy, and modified radical neck dissection on the left side, a procedure completed with a flap for coverage by the Plastic Surgery team.

Conclusions. Surgical management is the first-line treatment for parotid neoplasms, aiming to ensure better oncological outcomes and improved survival. Locally advanced parotid tumors require a multidisciplinary approach to ensure complete surgical resection with adequate oncological margins, followed by reconstruction to optimize functional outcomes. In this patient's case, complete resection of the primary tumor and pulmonary metastasectomy were successfully achieved, resulting in a favorable therapeutic response.

Keywords: parotid neoplasms; adenoid cystic carcinoma; mandibular osteotomy; blood vessel dissection; neoplasm metastasis; metastasectomy.

Introducción

El carcinoma adenoide quístico es una neoplasia epitelial maligna que se localiza a nivel de las glándulas salivales mayores y menores [1]. Desde el punto de vista histológico, se caracteriza por presentar tres patrones principales que pueden coexistir en un mismo tumor: cribiforme, tubular o sólido, y desde el punto de vista clínico por presentar inicialmente un curso insidioso, que puede ser localmente agresivo [1,2]. Es muy infrecuente y representa aproximadamente el 1-2 % de todos los tumores de cabeza y cuello, y alrededor del 10 % de las neoplasias malignas de las glándulas salivales [2]. Aunque la localización más común de este tipo de neoplasias corresponde a las glándulas salivales menores, particularmente del paladar, entre el 15 y el 30 % de los casos se presentan en la glándula parótida [3].

En cuanto a su comportamiento clínico, esta entidad se distingue por el alto riesgo de presentar recurrencia local, así como la diseminación hematógena tardía, siendo el pulmón el sitio metastásico más afectado [4]. El tratamiento del carcinoma adenoide quístico de parótida se basa principalmente en la resección quirúrgica completa, con márgenes negativos, lo cual puede requerir una parotidectomía radical, en ocasiones con resecciones óseas y de tejidos blandos concomitantes [5]. Dada su muy baja incidencia, además de la variabilidad en su presentación clínica, cada caso debe individualizarse para elegir el manejo óptimo.

El objetivo de este artículo fue presentar el caso de un paciente con carcinoma adenoide quístico de glándula parótida izquierda, con metástasis pulmonar única, tratado inicialmente con metastasectomía pulmonar por lobectomía vía toracoscópica, con posterior manejo de la lesión primaria mediante parotidectomía radical oncológica.

Caso clínico

Paciente masculino de 44 años, sin antecedentes de importancia, quien consultó a otra institución por un cuadro clínico de aproximadamente dos años de evolución consistente en limitación progresiva para la apertura oral, asociada a dificultad para la masticación y aumento de volumen en hemicara izquierda. Refería manejo con placa miorrelajante desde el año 2020, sin mejoría de los síntomas. Allí al examen físico inicial encontraron trismus marcado, con una apertura oral de 1,5 cm, e induración en región preauricular izquierda, con extensión hacia región submandibular ipsilateral (Figura 1).

Fue remitido por Cirugía maxilofacial y al ingreso a nuestra institución se realizaron estudios diagnósticos, entre los cuales en la tomografía computarizada (TC) de senos paranasales y cuello se visualizó una masa con moderado realce heterogéneo, de contornos mal definidos, comprometiendo los lóbulos superficial y profundo de la glándula parótida izquierda, superando el plano de clivaje con los músculos pterigoideo medial y el aspecto inferior del pterigoideo lateral, obliterando el espacio parafaríngeo, rodeando la apófisis estiloides y generando abombamiento de pared lateral izquierda de la nasofaringe, además de un compromiso ganglionar en estaciones IA, IB y IIB ipsilateral (Figura 2).

Para caracterización de los hallazgos tomográficos se decidió solicitar una resonancia magnética nuclear (RMN) de cara con contraste, en la cual se confirmó la presencia de una masa de 53x47x53 mm de diámetro, que comprometía los espacios parotídeo y masticatorio izquierdos, con extensión hacia el músculo pterigoideo medial izquierdo e invasión de la rama mandibular correspondiente, la cual se encontraba en contacto con la apófisis estiloides ipsilateral (Figura 3).



Figura 1. Visión lateral izquierda y anterior del paciente al ingreso a nuestra institución, donde se aprecia la masa en la región preauricular izquierda y la limitación de la apertura oral.

Fuente: Fotografía tomada por los autores en consulta externa de Cirugía de cabeza y cuello, Hospital Universitario Mayor - Méderi, Bogotá, D.C., Colombia.

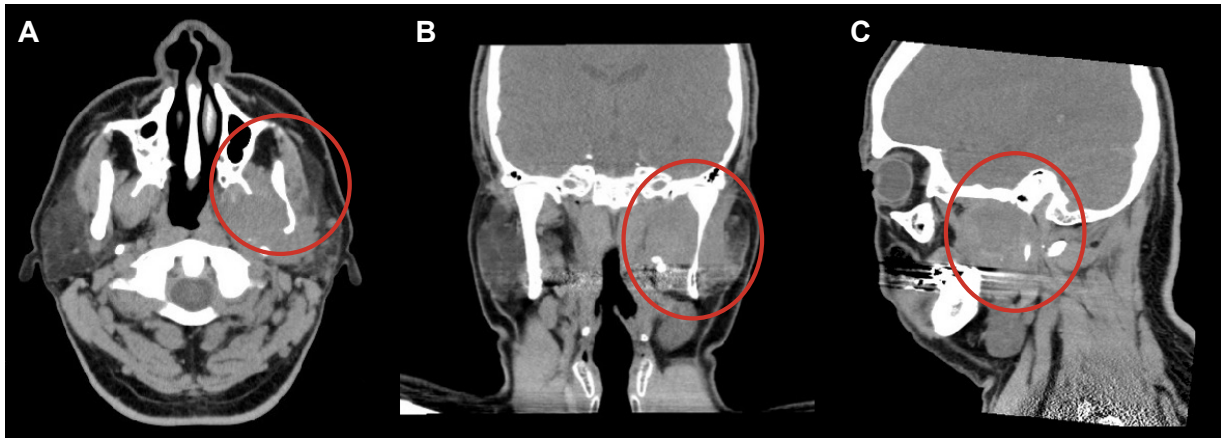

Figura 2. Tomografía computarizada de senos paranasales, en cortes axial (A), coronal (B) y sagital (C), en la que se aprecia dentro de la circunferencia roja una masa dependiente de la parótida izquierda con infiltración de espacio masticatorio ipsilateral.

Fuente: Servicio de radiología e imágenes diagnósticas, Hospital Universitario Mayor - Méderi, Bogotá, D.C., Colombia.

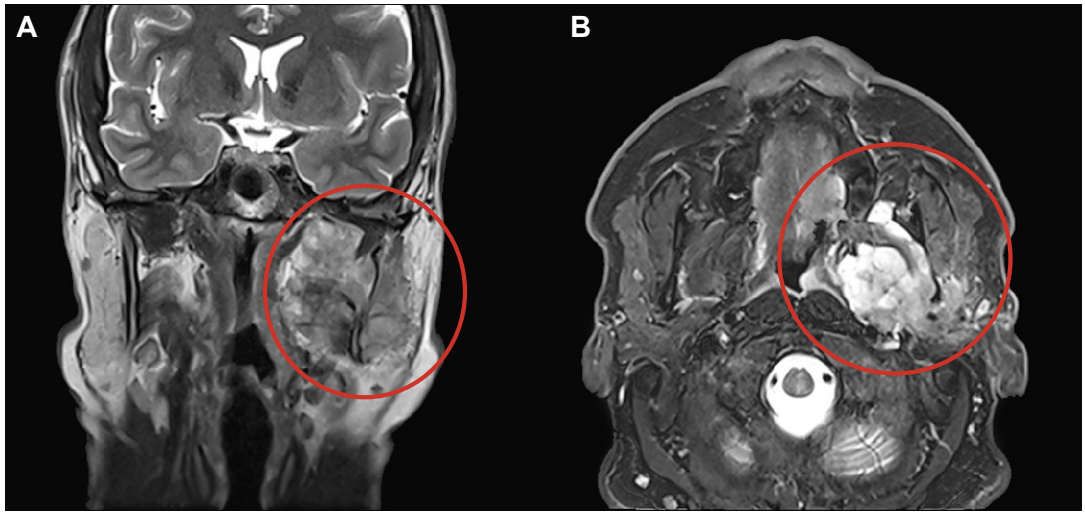

Figura 3. Resonancia magnética nuclear de la cara con contraste, que muestra en los cortes coronal en T1 (A) y axial en T2 (B), la masa parotídea descrita, con invasión de la rama mandibular (circunferencia roja).

Fuente: Servicio de radiología e imágenes diagnósticas, Hospital Universitario Mayor - Méderi, Bogotá, D.C., Colombia.

Para complementar la estadificación tumoral, adicionalmente se indicó una TC de tórax simple, en la que se pudo visualizar un nódulo sólido, de contornos espiculados, en el segmento anterior del lóbulo superior derecho, con dimensiones de 13x12 mm, que en el contexto del paciente podría corresponder a compromiso metastásico (Figura 4). Se solicitó una biopsia percutánea de la lesión en parótida, que fue realizada por radiología intervencionista, y reportó un carcinoma adenoide quístico con invasión perineural, sin invasión linfovascular.

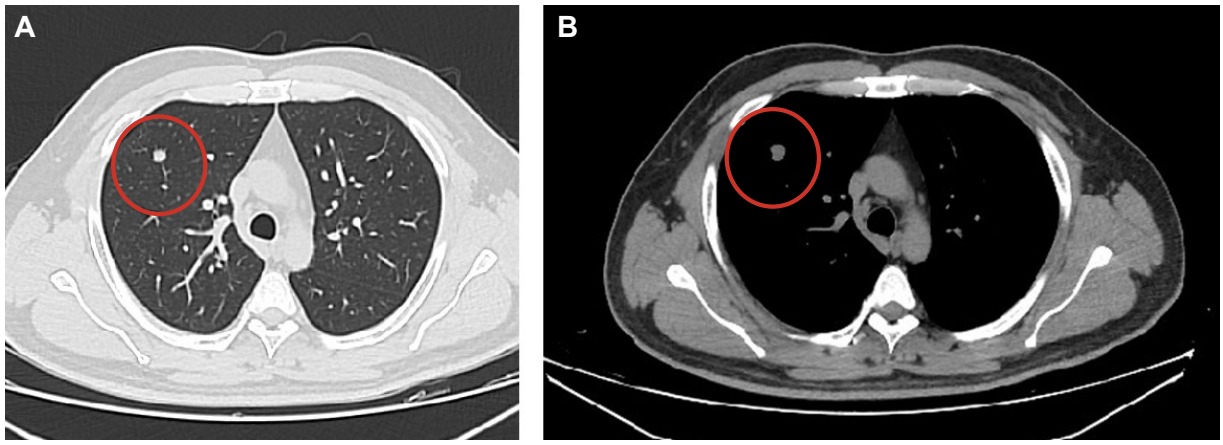

Figura 4. Tomografía computarizada simple de tórax, corte axial con la ventana pulmonar (A) y de tejidos blandos (B), en las que se identifica un nódulo pulmonar único en el lóbulo superior derecho (circunferencia roja).

Fuente: Servicio de radiología e imágenes diagnósticas, Hospital Universitario Mayor - Méderi, Bogotá, D.C., Colombia.

Teniendo en cuenta estos hallazgos y dada la presencia de un nódulo pulmonar único sospechoso de compromiso metastásico, se estadificó el tumor como cT4bN1M1 Estadio IVC de acuerdo con la 9° edición de la clasificación TNM de tumores malignos NCCN/AJCC [6]. El paciente fue llevado a junta multidisciplinaria con participación de Cirugía de cabeza y cuello y Cirugía de tórax, y se decidió realizar una resección segmentaria por toracoscopia con intención diagnóstica. Se practicó una lobectomía superior derecha y se encontró un nódulo único de 1,5 cm de diámetro (Figura 5). La patología confirmó una lesión con compromiso metastásico por carcinoma adenoide quístico, con bordes de sección negativos para compromiso tumoral.

Considerando que se había realizado por completo la metastasectomía, se decidió llevar al paciente a manejo quirúrgico del tumor primario con intención curativa. Se realizó un abordaje para parotidectomía oncológica a través de una incisión de Blair modificada, se tallaron colgajos subplatismales y se alcanzó el lóbulo superficial de la glándula parótida izquierda. Como hallazgos intraoperatorios, se identificó una lesión tumoral de 8x4 cm que comprometía el lóbulo superficial y profundo de la glándula parótida izquierda, con infiltración de los músculos pterigoideo medial y lateral ipsilaterales, y compromiso infiltrativo de la rama mandibular. Adicionalmente, la lesión comprometía el tronco del nervio facial, sin posibilidad de preservación del mismo.

Se realizó una exhaustiva disección vascular con reparo de todas las estructuras, identificando también compromiso de algunas ramas de la arteria carótida externa, las cuales se ligaron (Figura 6). Posteriormente, en conjunto con el servicio de cirugía maxilofacial, se luxó el cóndilo mandibular, con la correspondiente osteotomía de la rama mandibular comprometida por la lesión tumoral. Se completó el vaciamiento supraomohioideo, se posicionó una prótesis mandibular temporal para facilitar la masticación y se hizo cobertura del defecto con un colgajo por parte del servicio de cirugía plástica. En este mismo tiempo operatorio, el Servicio de cirugía general realizó una gastrostomía con el fin de asegurar requerimientos metabólicos y nutricionales para el paciente durante el proceso de recuperación.

La pieza quirúrgica, incluyendo la rama mandibular, la glándula parótida izquierda y la glándula submandibular izquierda, además del vaciamiento ganglionar (Figura 7), fue enviada a patología. El reporte definitivo informó un carcinoma adenoide quístico de patrón tubular y cribiforme, con invasión perineural, sin invasión linfovascular y con bordes de sección negativos para tumor, además de diez ganglios negativos para tumor. Finalmente, se estadificó el tumor como un pT4N0 [6].



Figura 5. Pieza quirúrgica de lobectomía superior derecha señalando el nódulo pulmonar.

Fuente: Fotografía tomada por los autores en salas de cirugía, Hospital Universitario Mayor - Méderi, Bogotá, D.C., Colombia.

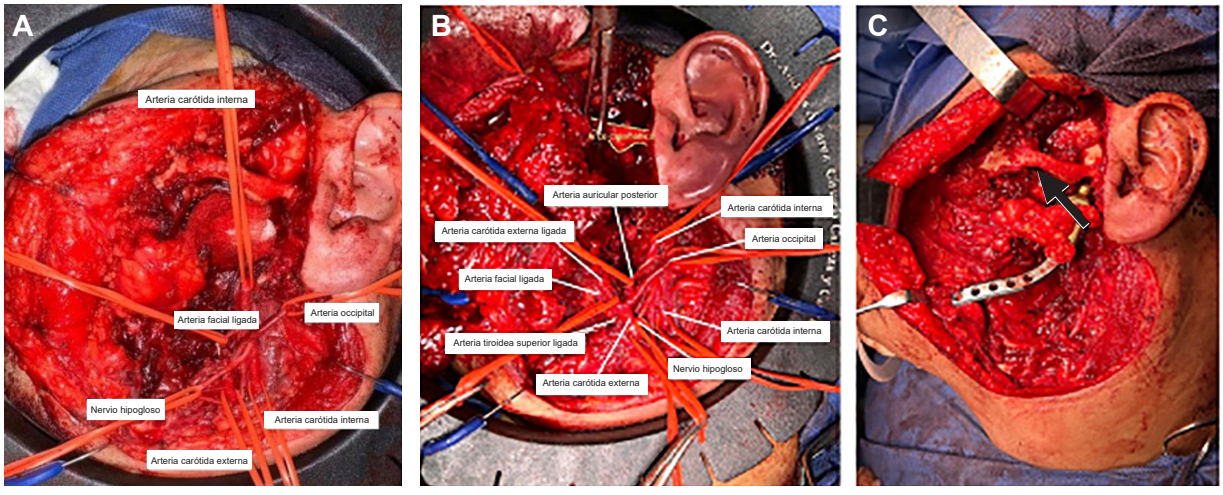

Figura 6. Imagen intraoperatoria mostrando el reparo de las estructuras vasculares posterior a la osteotomía mandibular (A), las mismas estructuras señaladas con su respectivo nombre (B), y la ubicación de la prótesis mandibular a nivel del cóndilo (C) señalada con flecha.

Fuente: Fotografía tomada por los autores en salas de cirugía, Hospital Universitario Mayor - Méderi, Bogotá, D.C., Colombia.

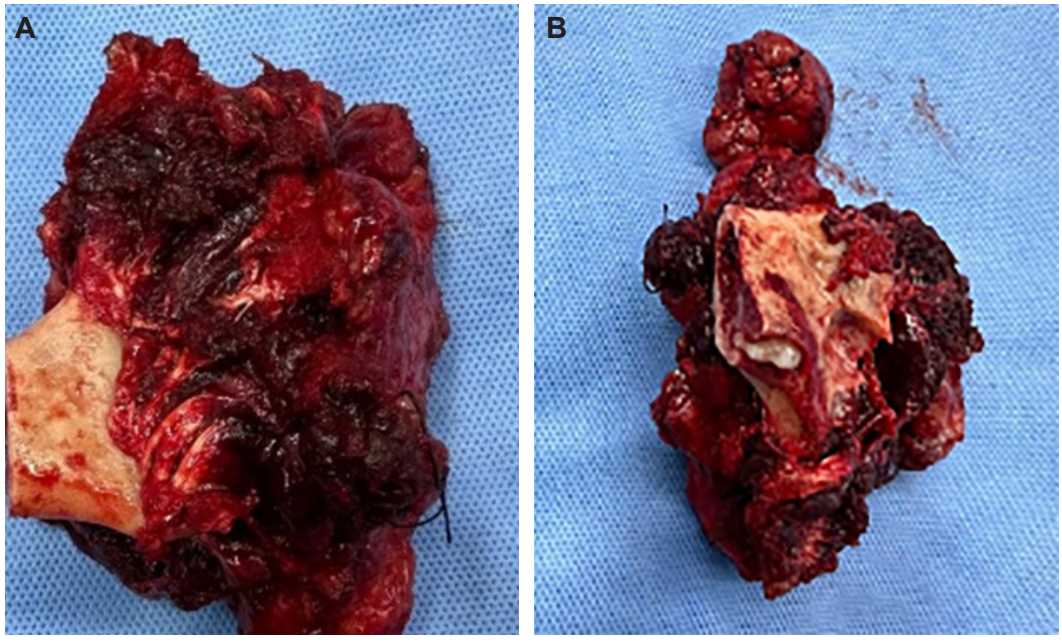

Figura 7. Pieza quirúrgica de parotidectomía izquierda, resección de rama mandibular y de glándula submaxilar izquierda. Vista anterior (A) y posterior (B).

Fuente: Fotografía tomada por los autores en salas de cirugía, Hospital Universitario Mayor - Méderi, Bogotá, D.C., Colombia.

El paciente tuvo una evolución postoperatoria satisfactoria, con estancia hospitalaria de 13 días y posterior egreso sin complicaciones. Dadas las características tumorales y la estadificación, en conjunto con Oncología se decidió la administración de radioterapia adyuvante para un total de 28 sesiones, con adecuada respuesta a la misma. Seis meses después de finalizada la terapia, se realizó una nueva resonancia de cara de control, en donde no se aprecia recaída tumoral en el lecho quirúrgico (Figura 8).

Discusión

El carcinoma adenoide quístico es una neoplasia de cabeza y cuello con una muy baja incidencia, pero de alto interés clínico debido a su comportamiento biológico impredecible [1]. Es más común en mujeres y presenta un pico de incidencia en la quinta o sexta década de la vida [7].

El patrón cribiforme es el más característico, mientras que el patrón sólido se asocia con peor pronóstico debido a su mayor capacidad invasiva y una mayor tasa de metástasis a distancia [3]. En el caso presentado, la presencia de invasión perineural fue concordante con la alta afinidad neurotrópica que se ha descrito, la cual se reporta hasta en el 60-80 % de los casos [2].

En cuanto a la fisiopatología y los factores de riesgo relacionados con la aparición de carcinoma adenoide quístico, estos no se han dilucidado con exactitud [7]. Sin embargo, existen algunos factores de riesgo que podrían relacionarse con la aparición de tumores en glándulas salivales, tales como radiación previa, lesiones benignas en la infancia, inmunosupresión e infección por virus de Epstein-Barr, así como exposición a níquel en industrias productoras de caucho [8].

La presentación clínica de estas neoplasias suele ser insidiosa, al comienzo asintomática y posteriormente con síntomas inespecíficos dependiendo de su localización, tales como aparición de masas o nódulos en la región preauricular o submandibular, parálisis facial y dolor referido [7]. El diagnóstico del carcinoma adenoide quístico

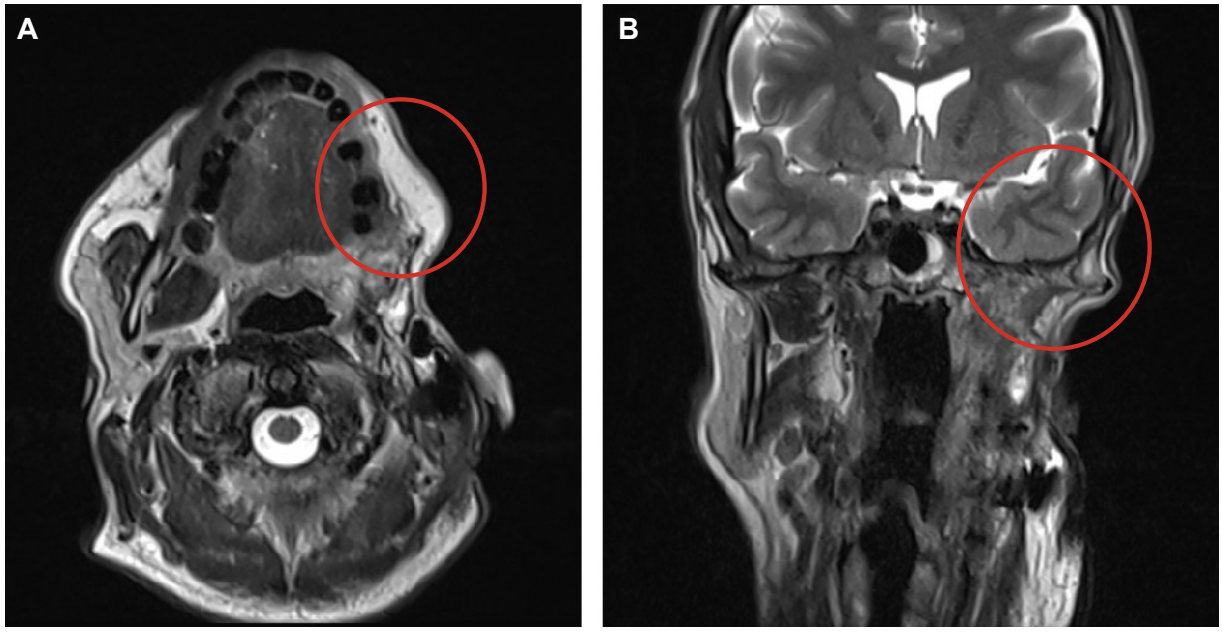

Figura 8. Resonancia magnética de cara con contraste sin evidencia de recaída a nivel del lecho quirúrgico en los cortes axial (A) y coronal (B), donde también se aprecia el defecto de los tejidos blandos posterior a la resección (circunferencia roja).
Fuente: Servicio de radiología e imágenes diagnósticas, Hospital Universitario Mayor - Méderi, Bogotá, D.C., Colombia.

se basa principalmente en la correlación entre hallazgos clínicos, imagenológicos e histopatológicos. La resonancia magnética nuclear es la imagen de elección, debido a que presenta mayor sensibilidad y especificidad para evaluar la extensión tumoral, la diseminación perineural, el compromiso de los ganglios linfáticos y los cambios infiltrativos de los tejidos circundantes, como ocurrió en este paciente [9].

En cuanto al diagnóstico histopatológico, se recomienda la realización de una biopsia, ya sea incisional o por aspiración con aguja fina (ACAF), para evaluar el subtipo histológico específico, el grado de invasión perineural y la celularidad, como factores importantes para definir pronóstico [10]. En este contexto, el diagnóstico diferencial incluye otros tumores de glándulas salivales, como el carcinoma mucoepidermoide y el adenocarcinoma polimorfo de bajo grado, los cuales pueden compartir características clínicas similares, pero difieren en su comportamiento biológico y su pronóstico oncológico [7].

El tratamiento de elección para el carcinoma adenoide quístico de parótida es la resección quirúrgica amplia, con parotidectomía oncológica con márgenes negativos, con el fin de asegurar un adecuado control local y disminuir el riesgo de recurrencia [11]. En caso de que el tumor se extienda más allá de la glándula parótida, se recomienda la resección correspondiente del músculo masetero, mastoidectomía, resección del hueso temporal, una mandibulectomía o una extirpación del contenido de la fosa infratemporal de ser necesario [11]. En cuanto al vaciamiento ganglionar, este no se recomienda de rutina dada la baja incidencia de las metástasis a este nivel; sin embargo, su realización está indicada en casos en que el compromiso local sea muy avanzado (T3-T4) o si hay evidencia clínica o imagenológica de compromiso nodal [10].

La radioterapia adyuvante puede tener un papel importante en cuanto a la mejoría del control local, aunque su impacto en la supervivencia global y en las tasas de recurrencia aún es motivo de debate [11]. En casos avanzados o con evidencia de enfermedad metastásica a distancia, los esquemas de quimioterapia sistémica convencionales ofrecen beneficios limitados, sin tener un impacto significativo en los desenlaces oncológicos [11].

El pronóstico oncológico depende principalmente del patrón histológico, la invasión perineural y la presencia de márgenes positivos o metástasis a distancia. A pesar de su crecimiento lento, las recurrencias locales y las metástasis pulmonares pueden aparecer incluso décadas después del tratamiento inicial, lo que justifica el requerimiento de un seguimiento prolongado [11].

Este caso atípico, de un paciente con una lesión localmente avanzada y una metástasis pulmonar única, resecable, resalta la importancia del abordaje quirúrgico completo en este tipo de neoplasias, con la imperativa necesidad de un manejo multidisciplinario para lograr resultados oncológicos y funcionales óptimos.

Conclusiones

El carcinoma adenoide quístico de la glándula parótida es una neoplasia infrecuente que presenta un comportamiento biológico complejo, caracterizado por su crecimiento insidioso, la alta tasa de invasión perineural y la posibilidad de recurrencias locales o metástasis a distancia. Por esta razón, el diagnóstico temprano y el tratamiento quirúrgico oportuno, asegurando una resección oncológica completa con márgenes negativos, son fundamentales para mejorar el pronóstico y la supervivencia a largo plazo. La parotidectomía radical oncológica continúa siendo la piedra angular del tratamiento, en particular en los casos de compromiso locorregional avanzado. La radioterapia adyuvante también hace parte fundamental del arsenal terapéutico, en especial en pacientes cuyas características histológicas son de alto riesgo y presentan una mayor tasa de recurrencia. El abordaje quirúrgico debe ser multidisciplinario, incluyendo en el equipo especialistas en Cirugía de cabeza y cuello, Cirugía maxilofacial y Cirugía plástica para la posterior reconstrucción.

Cumplimiento de normas éticas

Consentimiento informado: En cumplimiento ético con la Declaración de Helsinki, la legislación vigente sobre investigación Res. 008430-1993 y Res. 2378-2008 (Colombia) y el Comité Internacional de Editores de Revistas Médicas (ICMJE), se aseguró el cumplimiento de estos principios éticos bajo la aprobación de nuestro Comité Institucional de Ética e Investigación (IRB), previo a la firma del consentimiento informado por parte del paciente, con autorización para el uso de datos de la historia clínica, fotografías y videos. El protocolo para la publicación de este artículo fue previamente aprobado por el Comité de Ética de Investigación en Seres Humanos (CEISH) de nuestra institución.

Conflictos de interés: Todos los autores declararon no tener ningún conflicto de interés.

Uso de Inteligencia Artificial: Los autores declararon que en el presente artículo no se hizo uso de ninguna tecnología de inteligencia artificial.

Fuentes de financiación: Esta investigación no recibió recursos ni ninguna subvención específica de agencias de financiación en los sectores público, comercial o sin fines de lucro.

Contribución de los autores:

- Diseño y concepción del estudio: Andrés Alberto Álvarez-Tamayo, Juan Carlos Vallejo-Soto.
- Adquisición de datos: Juana Gabriela Rueda-Donado.
- Análisis e interpretación de datos: Juan Carlos Vallejo-Soto, Juana Gabriela Rueda-Donado.
- Redacción del manuscrito: Juan Carlos Vallejo-Soto, Juana Gabriela Rueda-Donado.
- Revisión crítica del manuscrito: Andrés Alberto Álvarez-Tamayo, Juan Carlos Vallejo-Soto

Referencias

1 Coca-Pelaz A, Rodrigo JP, Bradley PJ, Vander Poorten V, Triantafyllou A, Hunt JL, et.al. Adenoid cystic carcinoma of the head and neck – An update. Oral Oncol. 2015;51:652-61. https://doi.org/10.1016/j.oraloncology.2015.04.005

2 Sung MW, Kim KH, Kim JW, Min YG, Seong WJ, Roh JL, et. al. Clinicopathologic predictors and impact of distant metastasis from adenoid cystic carcinoma of the head and neck. Arch Otolaryngol Head Neck Surg. 2003;129:1193-7. https://doi.org/10.1001/archotol.129.11.1193

3 Amit M, Birenbaum Y, Sharma K, Ramer N, Ramer I, Agbetoba A, et.al. Analysis of failure in patients with adenoid cystic carcinoma of the head and neck. An international collaborative study. Head Neck. 2014;36:998-1004. https://doi.org/10.1002/hed.23405

4 Laurie SA, Ho AL, Fury MG, Sherman E, Pfister DG. Systemic therapy in the management of metastatic or locally recurrent adenoid cystic carcinoma of the salivary glands: A systematic review. Lancet Oncol. 2011;12:815-24. https://doi.org/10.1016/S1470-2045(10)70245-X

5 Bhayani MK, Yener M, El-Naggar A, Garden A, Hanna EY, Weber RS, et al. Prognosis and risk factors for early-stage adenoid cystic carcinoma of the major salivary glands. Cancer. 2012;118:2872-8. https://doi.org/10.1002/cncr.26549

6 Brierley JD, Giuliani M, O'Sullivan B, Rous B, Van Eycken E, editores. TNM classification of malignant tumours. 9th ed. Nashville: John Wiley & Sons; 2025.

7 Saleh E, Ukwas A. Adenoid cystic carcinoma of salivary glands: A ten-year review and an assessment of current management, surgery, radiotherapy, and chemotherapy. Int J Otolaryngol. 2023;2023:7401458. https://doi.org/10.1155/2023/7401458

8 Araque-Arce B, Clachar-Hernández G, Arce-Cordero KM. Oncología - Carcinoma adenoide quístico. Revista Médica de Costa Rica y Centroamérica. 2012;LXIX: 467-71.

9 Kim SY, Borner U, Lee JH, Wagner F, Vogel DWT. Magnetic resonance imaging of parotid gland tumors: A pictorial essay. BMC Med Imaging. 2022;22:191. https://doi.org/10.1186/s12880-022-00924-0

10 Fandiño-Franky LE, Gómez G, Fandiño-Reyes A. Manejo multidisciplinario del carcinoma adenoide quístico de cabeza y cuello de alto grado. Acta Otorrinolaringol Cir Cabeza Cuello. 2015;43:36-42. https://doi.org/10.37076/acorl.v43i1.14

11 Casler JD, Conley JJ. Surgical management of adenoid cystic carcinoma in the parotid gland. Otolaryngol Head Neck Surg. 1992;106:332-8. https://doi.org/10.1177/019459989210600403