Rev Colomb Cir. 2026;41:606-9
https://doi.org/10.30944/20117582.3134

IMÁGENES EN CIRUGÍA

Ultrasonografía endoscópica y calcificaciones pancreáticas: Definiendo casos dudosos

Endoscopic ultrasonography and pancreatic calcifications: Defining doubtful cases

Mario Barrera-Latorre, MD[1], Carlos Sánchez-Pignalosa, MD[2]

1 Servicio de Cirugía general y Gastroenterología, Hospital Universitario Infantil de San José, Bogotá, D.C., Colombia.
2 Servicio de Gastroenterología, Hospital Universitario Infantil de San José, Bogotá, D.C., Colombia.

Se presenta el caso de una paciente de 57 años, con antecedentes de diabetes mellitus tipo 2, hipertensión arterial y falla cardiaca, quien consultó por dolor epigástrico y síntomas gastrointestinales asociados. Los laboratorios documentaron alteración de transaminasas y bilirrubinas, y la ecografía colelitiasis, colecistitis y un riesgo intermedio de coledocolitiasis. Se realizó una tomografía computarizada (TC) (Figura 1) y una colangiopancreatografía por resonancia magnética nuclear (CRMN) (Figura 2) que descartaron coledocolitiasis, pero mostraron imágenes sugestivas de pancreatolitiasis versus pancreatitis crónica (PC). Se decidió realizar una ultrasonografía endoscópica (USE) biliopancreática (Figura 3), la cual descartó la presencia de un cálculo intraductal pancreático y confirmó la existencia de una pancreatitis crónica con criterios de Rosemont mayores y menores [1]. Gracias a esto, no fueron necesarios procedimientos endoscópicos invasivos, sólo el manejo de la colelitiasis complicada y la patología diagnosticada.

La pancreatitis crónica es una entidad de difícil diagnóstico, que puede requerir la realización de múltiples exámenes para su confirmación. El proceso inflamatorio crónico conlleva a fibrosis y calcificación, derivando en pancreatolitiasis, que es uno de los principales mecanismos que causan los síntomas [2]. Definir la coexistencia de lito intraductal es importante pues puede definir la necesidad de terapia endoscópica o quirúrgica con el objetivo de aliviar la presión y la posible carga sintomática secundaria [3]. En este contexto la USE juega un papel fundamental pues, aunque las imágenes de corte transversal como la TC o la CRMN reportan buenas tasas en sensibilidad y

Palabras clave: páncreas; pancreatitis crónica; endosonografía; pancreatocolangiografía por resonancia magnética; diagnóstico por imagen; diagnóstico diferencial.

Keywords: pancreas; chronic pancreatitis; endosonography; magnetic resonance cholangiopancreatography; diagnostic imaging; differential diagnosis.

Fecha de recibido: 12/11/2025 - Fecha de aceptación: 25/11/2025 - Publicación en línea: 17/02/2026
Correspondencia: Mario Barrera-Latorre, Carrera 52 # 67A - 71, Bogotá, D.C., Colombia. Teléfono: +57 3136277859
Dirección electrónica: doctormariobarrera@gmail.com
Citar como: Barrera-Latorre M, Sánchez-Pignalosa C. Ultrasonografía endoscópica y calcificaciones pancreáticas: Definiendo casos dudosos. Rev Colomb Cir. 2026;41:606-9. https://doi.org/10.30944/20117582.3134

Este es un artículo de acceso abierto bajo una Licencia Creative Commons - BY-NC-ND https://creativecommons.org/licenses/by-nc-nd/4.0/deed.es

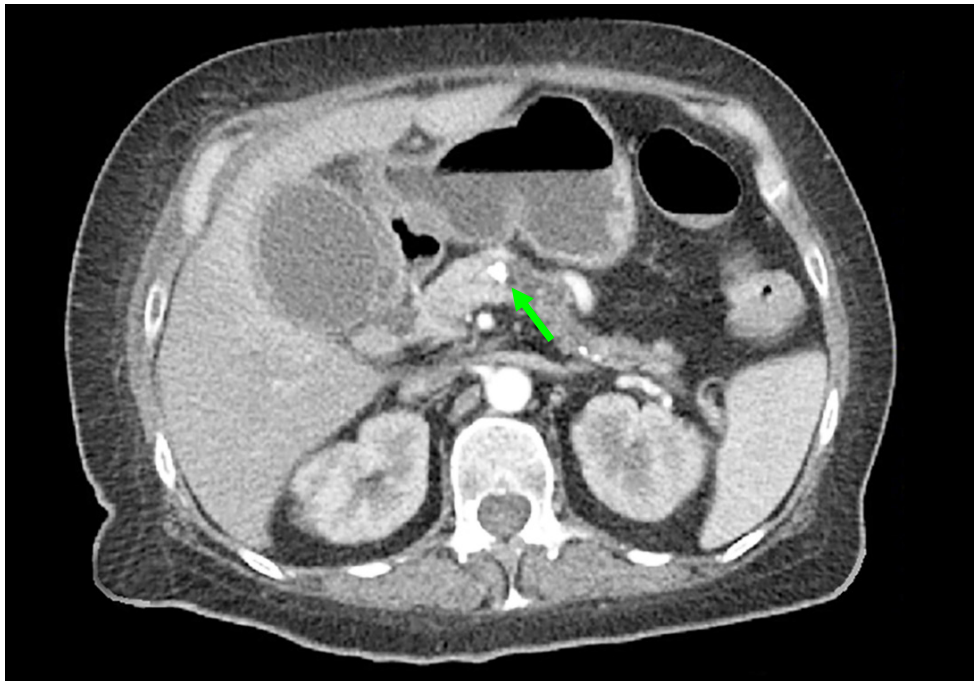

Figura 1. Tomografía computarizada que permite visualizar el conducto pancreático dilatado y calcificaciones.

Fuente: Fotografía tomada por los autores.

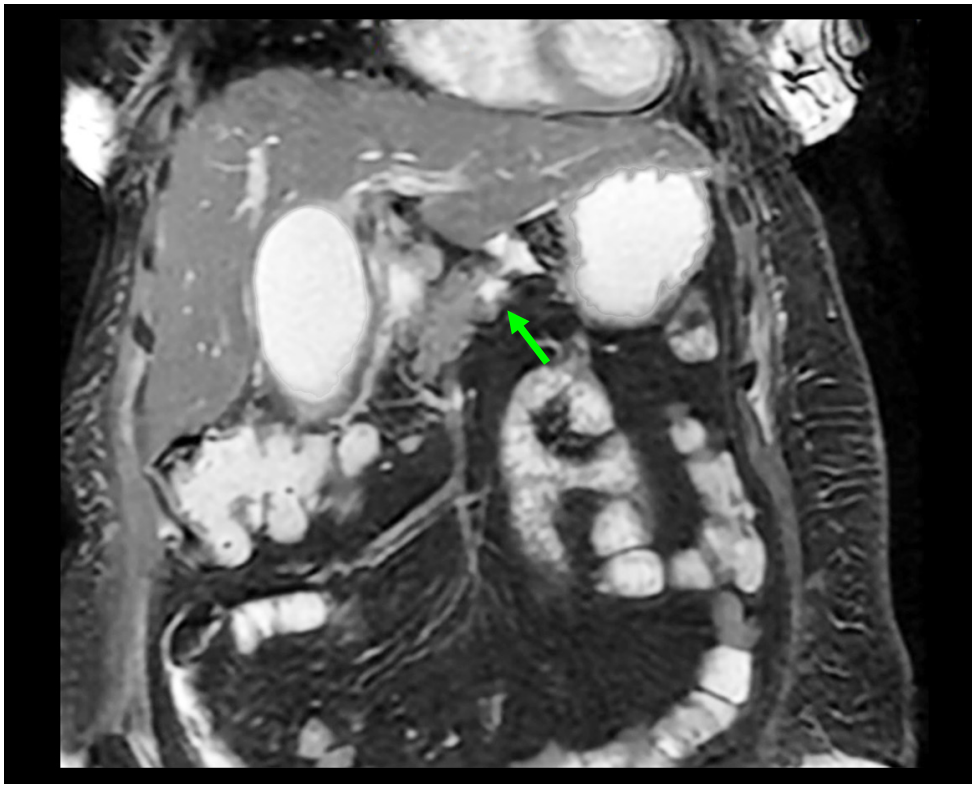

Figura 2. Imagen calcificada sospechosa de cálculo intraductal pancreático que se aprecia en la resonancia magnética nuclear.

Fuente: Fotografía tomada por los autores.

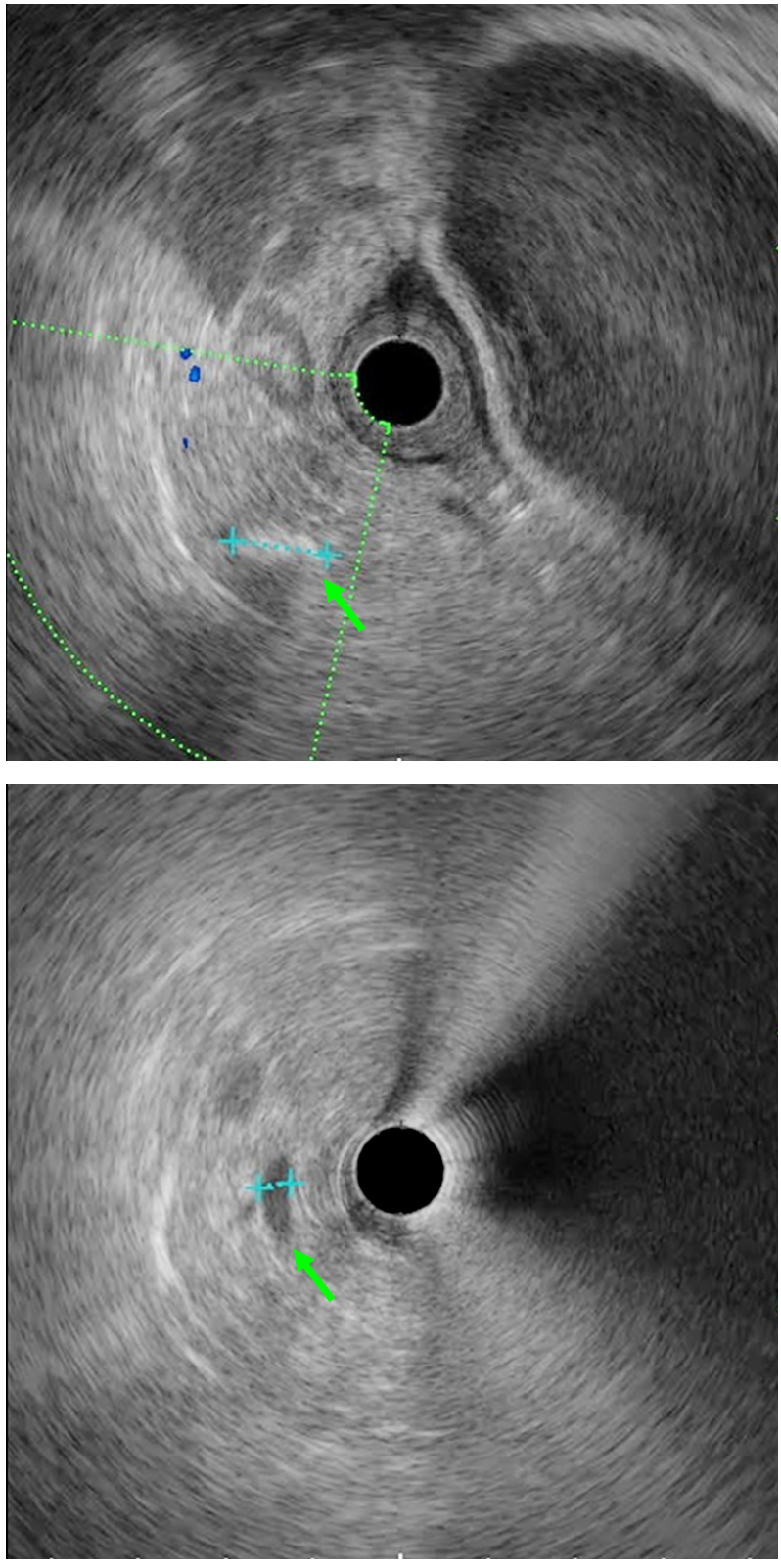

Figura 3. A. Ultrasonografía endoscópica muestra una calcificación parenquimatosa pancreática con sombra acústica. **B.** Conducto pancreático dilatado sin calculo intraductal o calcificación.

Fuente: Fotografías tomadas por los autores.

especificidad, fallan en definir la presencia de pancreatolitiasis [4]. En nuestro caso, la USE demostró la localización de la calcificación parenquimatosa y no intraductal, con lo que se evitó un procedimiento invasivo, además de que se observaron otros signos ecográficos de la afección pancreática [5].

Cumplimiento de normas éticas

Consentimiento informado: La paciente dio su consentimiento y autorización para la presentación del caso y las imágenes.

Conflictos de interés: Los autores manifestaron que no tienen conflictos de interés para la publicación de este artículo.

Uso de Inteligencia Artificial: Los autores declararon que no se utilizaron tecnologías asistidas por Inteligencia Artificial en la realización de este artículo.

Fuentes de financiación: Este manuscrito fue financiado con recursos de los autores.

Contribución de los autores:

- Diseño y concepción del estudio: Mario Barrera-Latorre.
- Adquisición de datos: Mario Barrera-Latorre, Carlos Sánchez-Pignalosa.
- Análisis e interpretación de datos: Mario Barrera-Latorre, Carlos Sánchez-Pignalosa.
- Redacción del manuscrito: Mario Barrera-Latorre, Carlos Sánchez-Pignalosa.
- Revisión crítica: Mario Barrera-Latorre, Carlos Sánchez-Pignalosa.

Referencias

1 Catalano MF, Sahai A, Levy M, Romagnuolo J, Wiersema M, Brugge W, et al. EUS-based criteria for the diagnosis of chronic pancreatitis: the Rosemont classification. Gastrointest Endosc. 2009;69:1251-61. https://doi.org/10.1016/j.gie.2008.07.043

2 Cohen SM, Kent TS. Etiology, diagnosis, and modern management of chronic pancreatitis: A systematic review. JAMA Surg. 2023;158:652-61. https://doi.org/10.1001/jamasurg.2023.0367

3. Shimizu K, Ito T, Irisawa A, Ohtsuka T, Ohara H, Kanno A, et al. Evidence-based clinical practice guidelines for chronic pancreatitis 2021. J Gastroenterol. 2022;57:709-24. https://doi.org/10.1007/s00535-022-01911-6

4. Yamamiya A, Irisawa A, Abe Y, Arisaka T, Ohnishi T, Hoshi K et al. Diagnosing chronic pancreatitis by endoscopic ultrasound assessing the association between ultrasound and pathological findings: A narrative review. DEN Open. 2023;3:e164. https://doi.org/10.1002/deo2.164

5. Arango LA, Díaz CP, Caicedo CA, Ángel-Rodríguez C. Estado actual del diagnóstico y manejo de la pancreatitis crónica. Rev Colomb Gastroenterol. 2019;34:376-84. https://doi.org/10.22516/25007440.301