Rev Colomb Cir. 2026;41:1277-82
https://doi.org/10.30944/20117582.3146

PRESENTACIÓN DE CASO

Vólvulo gástrico mesenteroaxial: Una rara complicación de la funduplicatura de Toupet

Mesenteroaxial gastric volvulus: A rare complication of Toupet fundoplication

Nicolás Forero-Ramírez, MD[1], María Díaz-Sánchez[2], Mariana Amaya-Betancourt[2], Francisco Díaz-Cuervo, MD[3]

1 Facultad de Medicina, Universidad de los Andes, Bogotá, D.C., Colombia.
2 Programa de Medicina, Universidad de los Andes, Bogotá, D.C., Colombia.
3 Departamento de Cirugía, Fundación Santa Fe de Bogotá, D.C., Colombia.

Resumen

Introducción. El vólvulo gástrico es una emergencia quirúrgica rara y potencialmente mortal, causada por la rotación anómala del estómago sobre sus ejes. Puede clasificarse según el tipo de rotación en organoaxial, mesenteroaxial o mixto y según la etiología en primario o secundario. La mayoría de los casos secundarios se asocian con adherencias, hernias diafragmáticas o cirugías previas del tracto gastrointestinal superior, como las funduplicaturas.

Caso clínico. Hombre de 68 años con dolor abdominal agudo, emesis en poso de café, melenas y signos de obstrucción de la salida gástrica, quien cuatro meses antes había sido sometido a una funduplicatura de Toupet. Las imágenes mostraron neumoperitoneo, distensión gástrica severa y neumatosis de la pared gástrica, compatibles con vólvulo gástrico mesenteroaxial. La exploración laparoscópica confirmó el diagnóstico, evidenciando adherencias densas y compresión subdiafragmática del píloro.

Resultados. El manejo quirúrgico incluyó liberación de adherencias, reducción del vólvulo, gastropexia y gastrostomía tipo Stamm. El paciente evolucionó favorablemente, con resolución completa de los síntomas y adecuada tolerancia a la dieta sólida en el seguimiento postoperatorio.

Conclusión. El vólvulo gástrico mesenteroaxial constituye una complicación infrecuente de la funduplicatura de Toupet. Este caso resalta la importancia de mantener un alto índice de sospecha ante síntomas obstructivos en pacientes con antecedentes de cirugía gastrointestinal. La intervención laparoscópica oportuna permitió reducir el vólvulo, preservar la integridad gástrica y prevenir recurrencias, subrayando el valor del diagnóstico temprano y el manejo quirúrgico adecuado.

Palabras clave: estómago; vólvulo gástrico; hernia hiatal; fundoplicación; procedimientos quirúrgicos mínimamente invasivos; complicaciones posoperatorias.

Fecha de recibido: 25/11/2025 - Fecha de aceptación: 26/02/2026 - Publicación en línea: 25/09/2026
Correspondencia: Mariana Amaya-Betancourt, Calle 82 # 9-48, Bogotá, D.C., Colombia. Teléfono: +57 3115307817.
Dirección electrónica: m.amayab@uniandes.edu.co
Citar como: Forero-Ramírez N, Díaz-Sánchez M, Amaya-Betancourt M, Díaz-Cuervo F. Vólvulo gástrico mesenteroaxial: Una rara complicación de la funduplicatura de Toupet. Rev Colomb Cir. 2026;41:1277-82. https://doi.org/10.30944/20117582.3146

Este es un artículo de acceso abierto bajo una Licencia Creative Commons - BY-NC-ND https://creativecommons.org/licenses/by-nc-nd/4.0/deed.es

Abstract

Introduction. Gastric volvulus is a rare and potentially life-threatening surgical emergency caused by the abnormal rotation of the stomach along its axes. It can be classified based on the type of rotation—organoaxial, mesenteroaxial, or mixed—and based on etiology—primary or secondary. Most secondary cases are associated with adhesions, diaphragmatic hernias, or prior upper gastrointestinal tract surgeries, such as fundoplications.

Clinical case. A 68-year-old man presented with acute abdominal pain, coffee-ground emesis, melena, and signs of gastric outlet obstruction. He had undergone a Toupet fundoplication four months earlier. Imaging revealed pneumoperitoneum, severe gastric distension, and gastric wall pneumatosis, findings consistent with mesenteroaxial gastric volvulus. Laparoscopic exploration confirmed the diagnosis, revealing dense adhesions and subdiaphragmatic compression of the pylorus.

Results. Surgical management included adhesiolysis, reduction of the volvulus, gastropexy, and a Stamm gastrostomy. The patient made a favorable recovery, with complete resolution of symptoms and adequate tolerance of a solid diet during postoperative follow-up.

Conclusions. Mesenteroaxial gastric volvulus is an uncommon complication of Toupet fundoplication. This case highlights the importance of maintaining a high index of suspicion regarding obstructive symptoms in patients with a history of gastrointestinal surgery. Timely laparoscopic intervention allowed for reduction of the volvulus, preservation of gastric integrity, and prevention of recurrence, underscoring the value of early diagnosis and appropriate surgical management.

Keywords: stomach; gastric volvulus; hiatal hernia; fundoplication; minimally invasive surgical procedures; postoperative complications.

Introducción

El vólvulo gástrico es una emergencia quirúrgica poco frecuente, caracterizada por la torsión anómala de todo o parte del estómago sobre uno o ambos ejes [1,2]. Fue descrito por primera vez en 1866, durante la autopsia de una mujer de 61 años; sin embargo, la primera intervención quirúrgica no se realizó hasta 1897 [1].

La clasificación del vólvulo gástrico depende del eje alrededor del cual ocurre la rotación. El tipo organoaxial corresponde a la rotación sobre el eje longitudinal del estómago y constituye la presentación más frecuente; en este caso, la curvatura mayor se posiciona por encima de la menor [3]. En contraste, el tipo mesenteroaxial implica la rotación del estómago sobre su eje corto, desplazando el antro y el píloro por encima de la unión gastroesofágica; se presenta en hasta el 29 % de los casos [3]. Finalmente, el tipo mixto, que combina características de ambos patrones, representa aproximadamente el 2 % de los casos descritos en la literatura [3].

Asimismo, el vólvulo puede clasificarse según su etiología en dos tipos: primario y secundario. El vólvulo primario puede ser de origen congénito o adquirido y se asocia con alteraciones de los tejidos blandos, como agenesia, ausencia o hiperlaxitud de los ligamentos gástricos y con insuficiencia de la unión gastroesofágica; suele producir torsiones severas de más de 180 grados [2,4]. En contraste, el vólvulo secundario es más frecuente, generalmente parcial (menor a 180 grados) y se relaciona con la ruptura de los ligamentos estabilizadores del estómago, entre ellos los ligamentos gastrocólico, gastroesplénico, gastrohepático y gastrofrénico [5]. Puede presentarse en el contexto de trauma, trastornos del colágeno, degeneración ligamentaria, hernias diafragmáticas o paraesofágicas, adherencias, masas o procesos fibróticos, que generan tracción tisular y favorecen la rotación gástrica [5].

Aunque la rotación organoaxial suele ser secundaria a hernias diafragmáticas, en raras ocasiones se ha reportado como complicación tardía

de una funduplicatura [6,7]. En cambio, la etiología del vólvulo mesenteroaxial permanece menos comprendida; se ha sugerido que no está relacionada con defectos diafragmáticos y podría derivar de adherencias o de malrotaciones primarias [8].

En su forma aguda, el vólvulo gástrico se considera una emergencia médica debido al alto riesgo de perforación, hemorragia y otras complicaciones graves, como necrosis pancreática, infarto omental o infarto esplénico con ruptura [9]. La incidencia exacta de la enfermedad no se encuentra claramente establecida, sin embargo, la mortalidad reportada oscila entre el 30 % y el 50 % [10].

El objetivo de este artículo fue presentar el reporte detallado de un caso de vólvulo gástrico mesenteroaxial como complicación tardía de una funduplicatura de Toupet, una asociación poco común en la literatura médica.

Caso clínico

Paciente masculino de 68 años con cuadro clínico de un día de evolución, caracterizado por dolor abdominal tipo cólico, localizado en mesogastrio y flancos, con intensidad 10/10, asociado a un episodio de emesis con contenido en poso de café (sin claridad sobre retención gástrica), flatulencia fétida, un episodio de deposición líquida sin moco ni sangre y un episodio de melena. Además, refirió astenia, escalofríos y temblor. Durante su estancia en el servicio de urgencias presentó un segundo episodio emético.

Dentro de los antecedentes de relevancia, refirió hipertensión arterial controlada con enalapril 5 mg cada 12 horas, hemorroidectomía, hernioplastia hiatal con funduplicatura de Toupet cuatro meses antes y hernioplastia inguinal derecha tres meses atrás.

Al examen físico presentaba signos vitales normales y un abdomen distendido, doloroso a la palpación en epigastrio y flanco izquierdo, con masa palpable en hipocondrio izquierdo, sin signos de irritación peritoneal. Los paraclínicos de ingreso informaron una prueba de sangre oculta en heces positiva, con hemograma, función renal y amilasa sérica dentro de los rangos normales.

La radiografía de tórax mostró un pequeño neumoperitoneo, por lo que se suspendió la endoscopia digestiva alta ante la sospecha de perforación. La tomografía computarizada (TC) de abdomen permitió visualizar neumoperitoneo, distensión gástrica significativa con alteración del eje y neumatosis de la pared gástrica, hallazgos compatibles con vólvulo gástrico organoaxial (Figura 1).

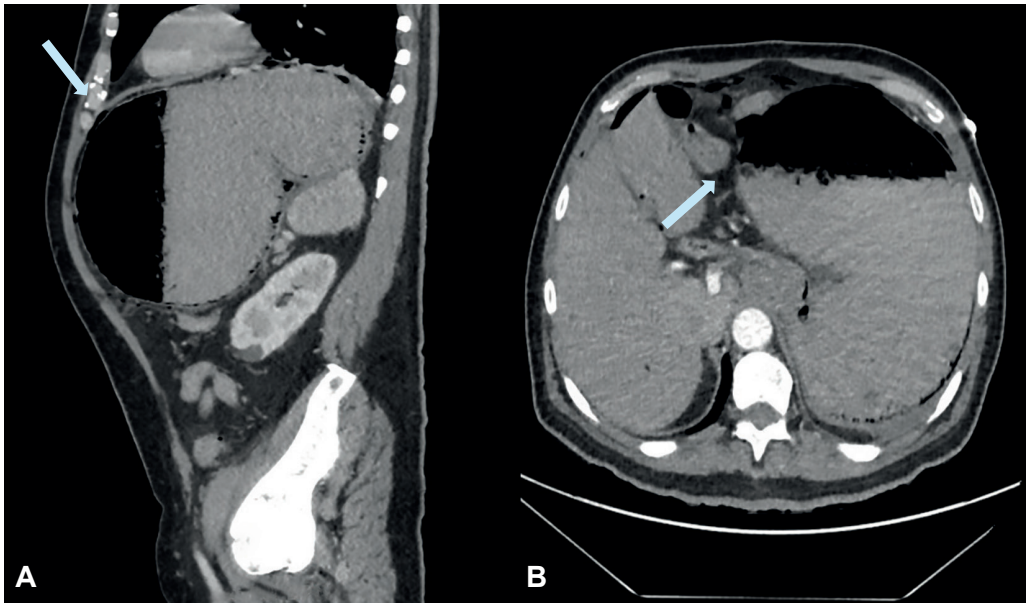

Figura 1. A. Tomografía computarizada en vista lateral que muestra la distensión de la cámara gástrica, con nivel hidroaéreo y presencia de neumatosis en la pared gástrica. **B.** En el corte axial se aprecia la cámara gástrica distendida, desplazando las estructuras adyacentes hacia la derecha.

Fuente: Imágenes obtenidas por los autores a partir del estudio radiológico del paciente.

Dos intentos de colocación de sonda nasogástrica resultaron fallidos, por lo que se decidió intervención quirúrgica urgente. Por vía laparoscópica se evidenció el estómago distendido y malrotado, con el epiplón mayor desplazado superiormente. Se realizó disección y apertura del saco mayor en sentido distal hacia proximal, alrededor del esófago, para mejorar la visibilidad, identificando el desplazamiento mesenteroaxial. Se liberaron las adherencias entre el hígado, el diafragma y el estómago, se redujo el vólvulo y se restauró el estómago a su configuración normal (Figura 2).

Bajo anestesia se avanzó la sonda nasogástrica, logrando descompresión gástrica, con drenaje de gran volumen. No se apreciaron signos de isquemia en la pared gástrica. La reparación previa de la hernia hiatal se encontraba intacta, aunque rodeada de adherencias densas en la zona del píloro volvulado. Se realizó gastropexia superior al diafragma con puntos separados y se practicó una gastrostomía tipo Stamm para reducir el riesgo de recurrencia, fijando el tubo a la pared gástrica y abdominal. El paciente se mantuvo hemodinámicamente estable durante todo el procedimiento y fue trasladado a hospitalización.

En el primer día postoperatorio se inició dieta con líquidos claros, progresando a líquida completa en la noche y a dieta blanda al segundo día, con adecuada tolerancia oral. Dado su curso clínico favorable, fue dado de alta al tercer día.

En el seguimiento postoperatorio, el paciente refirió que tras la funduplicatura hiatal inicial presentaba pirosis, regurgitación, eructos frecuentes y disfagia ocasional. Posterior a la cirugía de urgencia, los síntomas desaparecieron por completo, con adecuada tolerancia a alimentos sólidos. Se programó el retiro del tubo de gastrostomía seis semanas después del procedimiento quirúrgico.

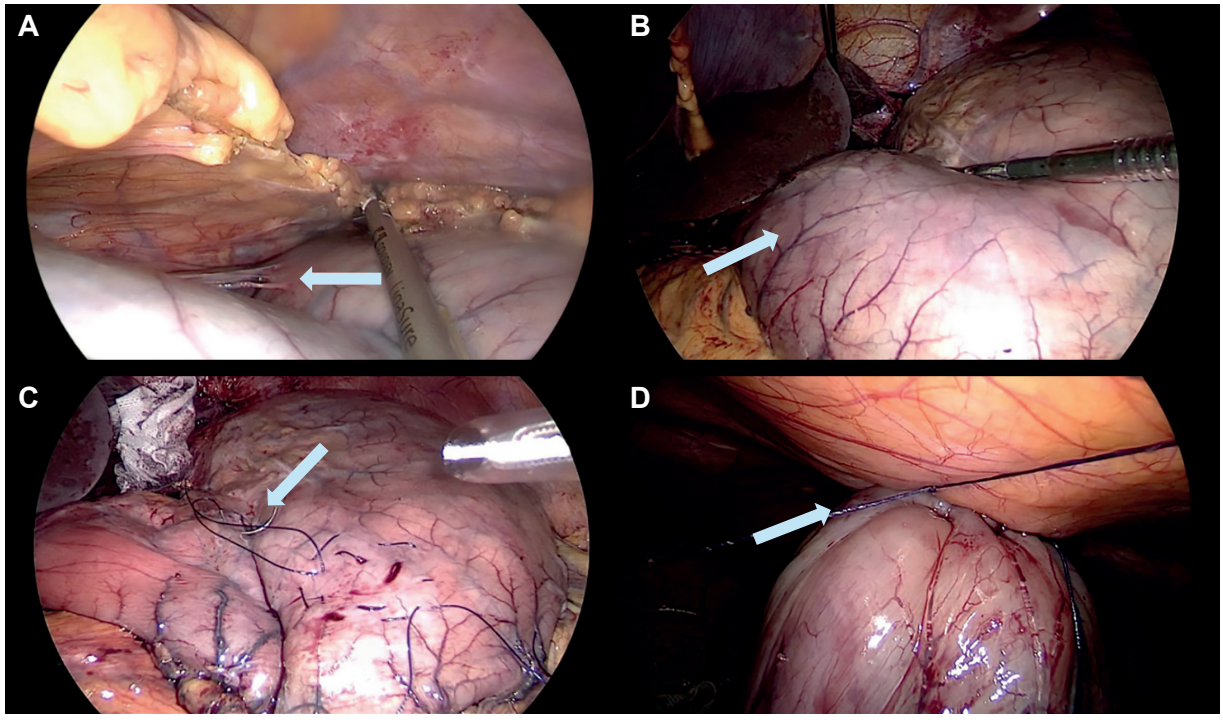

Figura 2. Hallazgos intraoperatorios. **A.** Adherencias entre el estómago y el epiplón hacia el diafragma. **B.** Estómago devolvulado, completamente liberado de las adherencias. **C.** Cámara gástrica descomprimida y preparada con suturas en bolsa de tabaco para la técnica de gastrostomía tipo Stamm. **D.** Gastrostomía fijada a la pared abdominal.

Fuente: Fotografías tomadas durante el procedimiento quirúrgico por los autores con el consentimiento del paciente.

Discusión

El vólvulo gástrico, aunque infrecuente, constituye una emergencia quirúrgica potencialmente mortal, que requiere diagnóstico y tratamiento oportunos [1,5]. Su presentación clínica puede ser aguda o crónica, dependiendo del grado de rotación gástrica. La forma aguda se caracteriza por la tríada de Borchardt, compuesta por dolor epigástrico, arcadas sin vómito y la imposibilidad de pasar una sonda nasogástrica [10]. Cuando la mucosa gástrica se lesiona por las fuerzas torsionales, puede presentarse hematemesis, como ocurrió en este paciente [11].

En los casos crónicos, los pacientes pueden ser asintomáticos o presentar síntomas inespecíficos como malestar abdominal, distensión, reflujo, disfagia, saciedad precoz, pirosis o dolor intermitente [12]. Con el tiempo, estos síntomas pueden provocar pérdida de peso o anemia, y en algunos casos, el diagnóstico de vólvulo gástrico crónico es incidental [13].

Los casos postoperatorios, en su mayoría de tipo organoaxial, se han reportado como complicaciones tardías poco frecuentes tras funduplicaturas de Nissen [14,15]. El manejo terapéutico varía desde estrategias mínimamente invasivas, como la detorsión mediante sonda nasogástrica o endoscopia, hasta procedimientos quirúrgicos por laparoscopia o laparotomía [13]. Las opciones quirúrgicas deben considerarse cuando el manejo conservador es ineficaz, está contraindicado o el paciente presenta deterioro clínico. Estas técnicas, consideradas definitivas, deben complementarse con una gastropexia, mediante fijación al diafragma o a los ligamentos gástricos [14].

Cuando existen signos de perforación, isquemia o dudas sobre la viabilidad tisular, deben considerarse procedimientos más agresivos, como gastrectomías parciales o totales [16].

La literatura señala que la técnica de fijación más segura es la gastrostomía, que puede realizarse con uno o dos tubos [16]. No obstante, el uso de múltiples tubos se asocia con mayor incomodidad y un tiempo de recuperación más prolongado [1].

El presente caso adquiere particular relevancia al tratarse de un vólvulo gástrico mesenteroaxial, una variante infrecuente de esta entidad, ocurrido en un paciente con antecedente de una funduplicatura de Toupet. Este procedimiento, menos habitual que la funduplicatura de Nissen, rara vez se ha asociado al desarrollo de vólvulo gástrico. Se plantea que, durante la intervención inicial, la disección o resección de los ligamentos de fijación gástrica, junto con la creación de nuevos puntos de anclaje derivados de la propia funduplicatura, podrían haber modificado el soporte anatómico normal del estómago. Con el paso del tiempo, los movimientos fisiológicos gástricos, la formación de adherencias postoperatorias y la laxitud progresiva de los tejidos habrían favorecido la aparición de una rotación anómala del estómago, predisponiendo al desarrollo del vólvulo.

Este reporte subraya la importancia de considerar que incluso procedimientos quirúrgicos menos habituales, como la funduplicatura de Toupet, pueden predisponer a entidades potencialmente graves como el vólvulo gástrico. Por eso, es fundamental mantener un alto índice de sospecha clínica, especialmente en pacientes de edad avanzada o con antecedentes quirúrgicos. El seguimiento cercano y el manejo individualizado son esenciales para mitigar los riesgos.

Conclusiones

Este reporte de caso aporta información relevante sobre el vólvulo gástrico mesenteroaxial como complicación tardía, infrecuente y subestimada de la funduplicatura de Toupet. Este caso amplía la limitada evidencia existente, sugiriendo que incluso procedimientos antirreflujo menos comunes, como la funduplicatura de Toupet, pueden predisponer al vólvulo mediante mecanismos que incluyen la alteración del soporte ligamentario y la formación de adherencias postoperatorias. El manejo laparoscópico exitoso, sin necesidad de resección gástrica, resalta la importancia del diagnóstico oportuno y la intervención mínimamente invasiva para preservar la función del órgano. Se debe mantener un alto nivel de sospecha ante síntomas obstructivos o inespecíficos en pacientes con antecedentes de cirugía gastrointestinal. Aún se requieren más reportes de casos para poder definir con mayor precisión los factores de riesgo, optimizar las técnicas quirúrgicas y establecer pautas de seguimiento a largo plazo en esta población.

Cumplimiento de normas éticas

Consentimiento informado: Este estudio cuenta con el consentimiento informado institucional del paciente, quien autorizó la publicación del caso, los estudios realizados y las muestras obtenidas. La investigación fue presentada ante el Comité de Ética institucional, el cual aprobó el diseño y la metodología del estudio. Asimismo, se realizó en concordancia con los principios éticos establecidos en la Resolución 008430 de 1993 del Ministerio de Salud de Colombia.

Conflictos de interés: Los autores declararon que no tienen ningún conflicto de interés.

Uso de Inteligencia Artificial: Para la elaboración de este trabajo no se emplearon tecnologías asistidas por inteligencia artificial.

Fuente de financiación: Esta investigación no recibió financiamiento en los sectores público, comercial o sin ánimo de lucro.

Contribución de los autores:

- Concepción y diseño del estudio: Nicolás Forero-Ramírez, María Díaz-Sánchez, Mariana Amaya-Betancourt, Francisco Díaz-Cuervo.
- Adquisición de datos: Nicolás Forero-Ramírez, María Díaz-Sánchez, Mariana Amaya-Betancourt, Francisco Díaz-Cuervo.
- Análisis e interpretación de datos: Nicolás Forero-Ramírez, María Díaz-Sánchez, Mariana Amaya-Betancourt, Francisco Díaz-Cuervo.
- Redacción del manuscrito: Nicolás Forero-Ramírez, María Díaz-Sánchez, Mariana Amaya-Betancourt, Francisco Díaz-Cuervo.
- Revisión crítica: Nicolás Forero-Ramírez, María Díaz-Sánchez, Mariana Amaya-Betancourt, Francisco Díaz-Cuervo.

Referencias

1 Rashid F, Thangarajah T, Mulvey D, Larvin M, Iftikhar SY. A review article on gastric volvulus: a challenge to diagnosis and management. Int J Surg. 2010;8:18-24. https://doi.org/10.1016/j.ijsu.2009.11.002

2 Loja-Pauta VL, Pino-Andrade RH, Reinoso-Naranjo JH, Delgado-Vargas VK. Vólvulo gástrico agudo y estrategias de intervención: Un enfoque efectivo a través de la cirugía de control de daños. Rev Colomb Cir. 2024;39:978-84. https://doi.org/10.30944/20117582.2618

3 Woon CYL, Chung AYF, Low ASC, Wong WK. Delayed diagnosis of intermittent mesenteroaxial volvulus of the stomach by computed tomography: A case report. J Med Case Rep. 2008;2:343. https://doi.org/10.1186/1752-1947-2-343

4 Gill H, Guan A, Nguyen A, Kim SU, Bhat G, Malkoc A, et al. Mesenteroaxial gastric volvulus in an elderly patient 5 years after Nissen fundoplication and hiatal hernia repair. J Surg Case Rep. 2024;2024:rjae678. https://doi.org/10.1093/jscr/rjae678

5 Lourenço S, Pereira AM, Guimarães M, Nora M. Gastric volvulus: A complication of hiatal hernia. Cureus. 2020;12:e11123. https://doi.org/10.7759/cureus.11123

6 Namata TT, Ndamenyi AN, Bukenya AH, Mukungu L, Bbosa B. Acute gastric volvulus complicated by gastric perforation following laparoscopic Nissen fundoplication: A case report. Int J Surg Case Rep. 2024;120:109904. https://doi.org/10.1016/j.ijscr.2024.109904

7 Reyes-Zamorano J. Vólvulo gástrico agudo: Una complicación tardía de la funduplicatura Nissen. Reporte de dos casos y análisis de la bibliografía. Cir Cir. 2014;82:541-50.

8 Suárez-Niño DC, Piñeros-Nieto DA, Salinas-Castro AF, Olarte-Quiñones MM, Caviedes-González JG. Gastric volvulus, diagnostic approach through special studies. Rev Colomb Radiol. 2019;30:5249-52.

9 Cavanagh Y, Carlin N, Yuridullah R, Shaikh S. Acute gastric volvulus causing splenic avulsion and hemoperitoneum. Case Rep Gastrointest Med. 2018;2018:2961063. https://doi.org/10.1155/2018/2961063

10 Cardile AP, Heppner DS. Gastric volvulus, Borchardt's triad, and endoscopy: A rare twist. Hawaii Med J. 2011;70:80-2.

11 Chauhan S, Zackria R, Ryan JK. An unusual case of an acute mesenteroaxial gastric volvulus secondary to a hiatal hernia. Cureus. 2022;14:e31296. https://doi.org/10.7759/cureus.31296

12 McElreath DP, Olden KW, Aduli F. Hiccups: A subtle sign in the clinical diagnosis of gastric volvulus and a review of the literature. Dig Dis Sci. 2008;53:3033-6. https://doi.org/10.1007/s10620-008-0258-2

13 Verde F, Hawasli H, Johnson PT, Fishman EK. Gastric volvulus: Unraveling the diagnosis with MPRs. Emerg Radiol. 2019;26:221-5. https://doi.org/10.1007/s10140-019-01669-0

14 Chaari A, El Bahr M, Khashaba SA, Ismail M, Mahmoud T, Casey WF. Acute gastric volvulus in the elderly: a case report and review of the literature. Int J Gerontol. 2016;10:183-5. https://doi.org/10.1016/J.IJGE.2015.12.003

15 Costa MA, da Silva SD, Moreira AC, Santos T, Noronha J, Moreira R. Chronic gastric volvulus with diaphragmatic eventration: Case presentation. Int J Surg Case Rep. 2024;114:109095. https://doi.org/10.1016/j.ijscr.2023.109095

16 Iacona RV, Grasso F, Grimaldi SA, Lebet M, Cacciaguerra S. Laparoscopic assisted percutaneous anterior gastropexy for the management of acute and chronic gastric volvulus in infants. Children (Basel). 2022;9:1275. https://doi.org/10.3390/children9091275