

# Vesícula biliar a la izquierda del ligamento falciforme en ausencia de *situs inversus*: ‘sinistraposición’

CLAUDIA XIMENA MILLÁN<sup>1</sup>, MÓNICA PATRICIA TORRES<sup>2</sup>

Palabras clave: colecistectomía laparoscópica; conductos biliares; procedimientos quirúrgicos del sistema biliar; anomalías congénitas.

## Resumen

*La vesícula biliar ubicada a la izquierda del ligamento falciforme, en ausencia de situs inversus, también denominada ‘sinistraposición’, es una rara anomalía anatómica. Aunque es poco frecuente, se considera importante que todo cirujano se familiarice con este hallazgo, ya que la cirugía puede convertirse en un verdadero desafío técnico.*

*En varios informes de casos, se ha documentado el manejo seguro de la ‘sinistraposición’ cuando es hallada de forma incidental durante una colecistectomía laparoscópica convencional. Así pues, este procedimiento puede practicarse de forma segura, aunque la lesión de la vía biliar no es inusual, dado que la asociación de estos casos a anomalías del árbol biliar y de la vena porta intrahepática no es despreciable.*

*En el presente artículo se presenta el caso de un paciente con colelitiasis sintomática y ecografías que no reportaron la posición anómala de la vesícula biliar. Fue*

*sometido a colecistectomía laparoscópica programada, en la cual se encontró una vesícula biliar ubicada en el segmento III del hígado, aparentemente no asociada a otras alteraciones biliares extrahepáticas. El procedimiento se realizó por vía laparoscópica multipuerto, sin complicaciones para el paciente, quien hasta el momento se encuentra asintomático.*

## Introducción

Descrita por primera vez en 1886 por Hochstetter, la ubicación de la vesícula biliar entre los segmentos hepáticos III y IV o en el III, sigue siendo una rara anomalía. En esta condición, la vesícula se encuentra a la izquierda del ligamento falciforme, sin cursar con *situs inversus*, hipoplasia del segmento IV, ni ubicación anormal del ligamento redondo a la derecha, lo cual se denomina verdadera ‘sinistraposición’<sup>1,2</sup>. Tiene una prevalencia de 0,3 %<sup>1</sup>. Los reportes y series de casos han sido publicados, en su mayoría, por autores japoneses<sup>3</sup>.

La ‘sinistraposición’ tiene particularidades anatómicas en la vía biliar y la porta intrahepática. En esta anomalía, la mayoría de las veces se ha descrito que el conducto cístico se une al conducto hepático en el lado derecho, en dirección de derecha a izquierda, y con menor frecuencia, el cístico llega al hepático común o al hepático izquierdo, desde el lado izquierdo. Debido a la variación anatómica, es esencial determinarla con exactitud para practicar la colecistectomía en forma segura<sup>1</sup> y evitar complicaciones<sup>4</sup>.

1 Médica, cirujana general; jefe de Cirugía, Clínica Amiga, Cali, Colombia

2 Médica, cirujana general, Clínica Amiga, Cali, Colombia

Fecha de recibido: 8 de agosto de 2014

Fecha de aprobación: 11 de noviembre de 2014

Citar como: Millán CX, Torres MP. Vesícula biliar a la izquierda del ligamento falciforme en ausencia de *situs inversus*: ‘sinistraposición’. Rev Colomb Cir. 2015;30:74-77.

En el origen embriológico de esta anomalía de la vesícula biliar, se han encontrado dos mecanismos. El primero se debe a la migración de la vesícula biliar hasta el lóbulo hepático izquierdo, en cuyo caso el conducto cístico adopta una posición anatómica normal y cruza por delante de la vía biliar principal de derecha a izquierda. El segundo mecanismo es la formación de la vesícula biliar por gemación directamente desde el lado izquierdo, en cuyo caso el conducto cístico se une al conducto hepático desde el lado izquierdo<sup>5</sup>.

El cuadro clínico de colelitiasis se caracteriza por ser similar al que se presenta con la vesícula biliar en ubicación normal. Se cree que las fibras nerviosas viscerales no se transponen a la vesícula biliar que causa dolor en el lado derecho<sup>3</sup>. El diagnóstico es principalmente intraoperatorio e incidental, debido a que con las imágenes preoperatorias, en especial la ecografía, no se reconoce esta variante anatómica<sup>3,5</sup>.

En un principio, se dudó de la seguridad de la colecistectomía laparoscópica en casos de 'sinistraposición', debido a la variabilidad anatómica de la vía biliar; sin embargo, se han informado casos que documentan la colecistectomía laparoscópica segura en estos pacientes<sup>3</sup>. Como era de esperar, en estos informes se hace hincapié en la identificación y manejo de la anatomía de la vía biliar y, si existen dudas, se recomienda practicar una colangiografía intraoperatoria<sup>2,3</sup>.

### Reporte de caso

Se trata de un paciente de sexo masculino de 56 años de edad, sin enfermedades concomitantes importantes, con índice de masa corporal de 20 kg/m<sup>2</sup>, con dolor crónico en hipocondrio derecho y colelitiasis, cuyas ecografías no reportaban anomalías de la posición de la vesícula biliar.

En nuestra institución, para las colecistectomías laparoscópicas usuales se utilizan tres puertos. En este paciente, se usaron cuatro al visualizar esta anomalía y se ubicaron así: dos puertos de 10 mm, umbilical y subcostal izquierdo, dos puertos de 5 mm subcostales derechos (línea medio-clavicular y línea axilar anterior), el puerto subcostal derecho para la tracción del fondo vesicular y el otro para la tracción de la bolsa de Hartman. De esta manera, se logró una triangulación y

exposición adecuada para el cirujano diestro, el cual hizo la disección del triángulo de Calot con su mano derecha a través del puerto subcostal izquierdo.

Se encontró una vesícula biliar en 'sinistraposición' (figura 1), adherida al ligamento redondo y el lecho estaba ubicado hacia el segmento III. La pared de la vesícula biliar se encontró engrosada y de aspecto fibroso. Se identificaron el conducto y la arteria cística, se observó que la arteria estaba anterior al conducto cístico y llegando hacia el fondo vesicular. Después de la identificación de la visión crítica de seguridad, se ligó primero la arteria y a continuación el conducto cístico en la unión infundibulocística con clips metálicos. La vesícula biliar se separó del lecho hepático de forma cistofúndica con electrocauterio y la cirugía se completó sin dificultades.

El cirujano tratante forma parte del grupo de cirugía laparoscópica de la institución y, a su juicio, decidió no hacer colangiografía intraoperatoria.

El tiempo quirúrgico fue de 70 minutos, 15 minutos más que el tiempo quirúrgico promedio para una colecistectomía habitual en la institución. El paciente fue manejado ambulatoriamente. Hasta el momento, nueve meses después de la cirugía está asintomático. En la histopatología se encontró colecistitis crónica y colelitiasis.

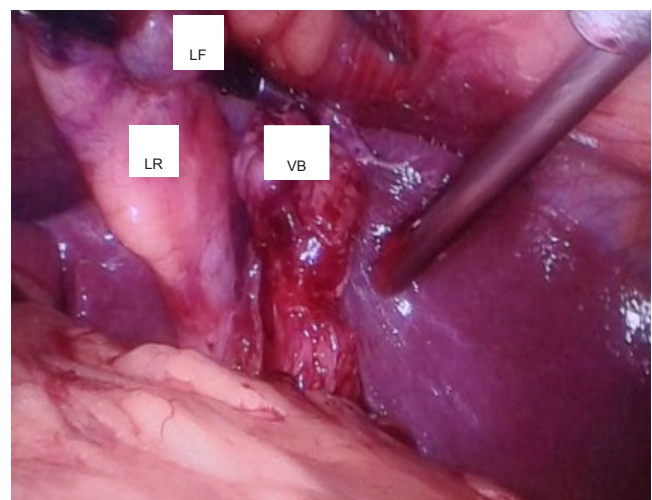


FIGURA 1. Vesícula biliar a la izquierda del ligamento falciforme, 'sinistraposición'  
LR: ligamento redondo; LF: ligamento falciforme; VB: vesícula biliar

## Discusión

Es de vital importancia para el cirujano reconocer que, en la ‘sinistraposición’, la anatomía de la vía biliar es variable en cuanto a la llegada del conducto cístico al conducto hepático, ya sea común o izquierdo, y que su identificación apropiada es esencial <sup>2,3,6</sup>. Un hallazgo intraoperatorio de ‘sinistraposición’ no debe impedir proseguir el procedimiento por vía laparoscópica; hay que recordar todas las posibilidades y modificaciones del manejo estándar, que puede ir desde cambio en la ubicación del cirujano y de los puertos, hasta la conversión a cirugía abierta <sup>1,6-8</sup>.

En este paciente, el cuadro clínico se presentó con dolor en el hipocondrio derecho y la posición anormal de la vesícula biliar fue descubierta en la cirugía. Se debe recordar que tanto el conducto como la arteria cística pueden presentar una longitud mayor a la habitual, lo que puede facilitar la disección <sup>6</sup>. Esta debe practicarse en forma cuidadosa y hay que establecer la visión crítica de seguridad, con la opción de utilizar la colangiografía intraoperatoria para aclarar la anatomía y minimizar el riesgo de complicaciones <sup>2,6</sup>. La ligadura y la división del conducto y la arteria cística deben estar cerca de la vesícula biliar. El cirujano debe hacer todo lo posible para identificar puntos anatómicos clave de referencia y tener la opción también de practicar la colecistectomía por vía anterógrada, para así evitar lesiones del hilio hepático <sup>9</sup>.

Muchas técnicas se han descrito para esta colecistectomía laparoscópica, como la tradicional multipuerto <sup>1,7</sup> o monopuerto, que es en la actualidad una de las técnicas a la vanguardia de la cirugía mínimamente invasiva <sup>1</sup>. Reporte de casos de pacientes con vesícula biliar ubicadas en el lóbulo hepático izquierdo o en *situs inversus* han demostrado que el abordaje laparoscópico monopuerto también es seguro y eficaz en grupos de cirujanos experimentados.

Cuando se emplea la técnica multipuerto, un cambio en la ubicación de los trocares según el criterio del primer cirujano, con el objetivo de lograr una mejor exposición, permite trabajar la disección con la mano dominante del cirujano de manera práctica <sup>8-15</sup>.

Ante la sospecha de esta anomalía, es importante practicar exámenes imaginológicos preoperatorios para obtener un diagnóstico previo y planear la cirugía <sup>6</sup>. En caso de duda, se recomienda la conversión a cirugía abierta, abortar la intervención para completar el estudio o, incluso, el traslado diferido del paciente a un centro con experiencia en cirugía laparoscópica avanzada. Esta es, por lo demás, una de las pocas ocasiones en las que un cirujano laparoscopista zurdo cuenta con la ventaja de la comodidad sobre uno diestro.

## Conclusión

La ‘sinistraposición’ es una variante anatómica inusual, pero el cirujano general no está exento de encontrarla. Los pacientes presentan dolor típico en hipocondrio derecho, las imágenes preoperatorias no la identifican y su diagnóstico es intraquirúrgico, por lo cual, se recomienda una meticulosa atención a las peculiaridades anatómicas en la vía biliar. Se cuenta con las opciones de cambiar la ubicación de trocares, practicar colangiografía intraoperatoria, convertir a cirugía abierta, abortar la intervención, completar el estudio o, incluso, trasladar al paciente en forma diferida a un centro con experiencia en cirugía laparoscópica avanzada.

La identificación anatómica adecuada de los puntos de referencia es clave y permitirá que la mayoría o todos estos procedimientos se puedan llevar a cabo utilizando técnicas mínimamente invasivas y, evitar así, la lesión de la vía biliar u otras complicaciones catastróficas para el paciente.

---

## Gall bladder located to the left of the falciform ligament without situs inversus: “sinistraposition”

### Abstract

*The gallbladder located to the left of the falciform ligament in absence of situs inversus, called sinistraposition, is a rare anatomic anomaly. Although infrequent, it is important that surgeons become familiar with this finding, for surgery can become a real technical challenge. Several case reports have documented the safe handling of sinistraposition when found incidentally during conventional laparoscopic cholecystectomy.*

---

*We report the case of patient with asymptomatic cholecystectomy and ultrasound echography that did not report the anomalous location of the gallbladder. Elective laparoscopic cholecystectomy was performed, encountering a gallbladder located in the segment III of the liver, with no apparent associated extrahepatic biliary anomalies. The procedure was carried out by a multiport approach, without complications, and so far the patient is asymptomatic.*

**Key words:** *colecystectomy, laparoscopic; bile ducts; biliary tract surgical procedures; congenital abnormalities.*

## Referencias

- Bonomo SR, Veenstra BR, Komar TM, Richter HM. Single-Incision cholecystectomy for left-sided gallbladder. *JLS*. 2014;18:338-41.
- Reddy PK, Subramanian RV, Yuvaraja S. Laparoscopic cholecystectomy for left-sided gallbladder (sinistroposition). *JLS*. 2005; 9:356-57.
- Iskandar ME, Radzio A, Krikhely M, Leitman M. Laparoscopic cholecystectomy for a left-sided gallbladder. *World J Gastroenterol*. 2013;19:5925-8.
- Álvarez LF, Rivera D, Esmeral ME, García MC, Toro DF, Rojas OL. Colecistectomía laparoscópica difícil, estrategias de manejo. *Rev Colomb Cir*. 2013;28:186-95.
- Bender EA, Springhetti S, Shemisa K, Wittenauer J. Left-sided gallbladder (sinistroposition) with duplication of the common bile duct BS. *JLS*. 2007;11:148-50.
- Rico MM, Ferrer M, Maturana V, Yagüe ME, Belda R. Left-sided gallbladder. Cause of a reconversion in laparoscopic cholecystectomy. *Cir Esp*. 2009;86:379-80.
- Donthi R, Thomas DJ, Sanders D, Schmidt SP. Report of laparoscopic cholecystectomy in two patients with left-sided gallbladders. *JLS*. 2001;5:53-6.
- Han HJ, Choi SB, Kim CY, Kim WB, Song TJ, Choi SY. Single-incision multiport laparoscopic cholecystectomy for a patient with *situs inversus totalis*: Report of a case. *Surg Today*. 2011;41:877-80.
- Schiffino L, Mouro J, Levard H, Dubois A. A case of a left-sided gallbladder treated surgically via laparoscopy. *Ann Ital Chir*. 1993;64:229-31.
- De Campos Martins MV, Pantaleão Falcão JL, Skinovsky J, de Faria GM. Single-port cholecystectomy in a patient with situs inversus totalis presenting with cholelithiasis: A case report. *J Med Case Rep*. 2012;6:96.
- González FM, Gómez MJ, Méndez M, Pérez JM, Tamayo ME. Laparoscopic cholecystectomy in a patient with *situs inversus totalis*. *Acta Gastroenterol Latinoam*. 2010;40:264-7.
- Pereira-Graterol F, Siso-Calderón L. Technical considerations during laparoscopic cholecystectomy in a patient with *situs inversus totalis*. *Cir Cir*. 2009;77:145-8.
- Idu M, Jakimowicz J, Iuppa A, Cuschieri A. Hepatobiliary anatomy in patients with transposition of the gallbladder: Implications for safe laparoscopic cholecystectomy. *Br J Surg*. 1996;83:1442-3.
- Guzmán F, Quintero C. Vesicular lithiasis and cholecystitis associated with total *situs inversus*. Report of a case. *Sociedad Venezolana de Gastroenterología Endocrinología y Nutrición* 1993;47:274-7.
- Sadhu S, Jahangir TA, Roy MK. Left-sided gallbladder discovered during laparoscopic cholecystectomy in a patient with dextrocardia. *Indian J Surg*. 2012;74:186-8.

Correspondencia: Mónica Patricia Torres, MD  
 Correo electrónico: mptorresd@gmail.com,  
 claumillan26@gmail.com  
 Cali, Colombia