Rev Colomb Cir. 2026;41:1283-92
https://doi.org/10.30944/20117582.3187

PRESENTACIÓN DE CASO

Resección de metástasis hepáticas por melanoma: A propósito de dos casos

Resection of liver metastases from melanoma: A report of two cases

María Laura Londoño-Castro, MD[1], Geraldine Victoria Ruiz-Niño, MD[2], Catalina Pineda-Garcés, MD[3], Camilo Andrés Tarazona-Bautista, MD[4]

1 Programa de especialización en Cirugía general, Universidad de Antioquia, Medellín, Colombia.
2 Servicio de Cirugía general, Hospital Alma Máter de Antioquia, Medellín, Colombia.
3 Servicio de Cirugía Hepatobiliar, Hospital San Vicente Fundación, Medellín, Colombia.
4 Servicio de Cirugía Hepatobiliar y Cirugía oncológica, Hospital Alma Máter de Antioquia, Medellín, Colombia.

Resumen

Introducción. El melanoma es el cáncer de piel con mayor mortalidad; cuando se presentan metástasis hepáticas la sobrevida es menor del 10 % a 5 años. La confirmación diagnóstica es histopatológica y las metástasis hepáticas pueden diagnosticarse durante la estadificación de un melanoma conocido o en el estudio de una enfermedad metastásica con primario desconocido. El pronóstico ha mejorado gracias a los avances en inmunoterapia y la resección quirúrgica. El objetivo de este artículo fue revisar el rol del cirujano en el tratamiento de las metástasis hepáticas por melanoma a partir de la presentación de dos casos.

Casos clínicos. Se presenta el caso de un hombre de 62 años con metástasis hepática por melanoma amelanótico de primario desconocido, que posteriormente fue identificado en la planta del pie, tratado con resección quirúrgica y terapia sistémica. El segundo caso es una mujer de 56 años con metástasis hepáticas de melanoma coroideo, tratada con resección laparoscópica. Ambos pacientes sin recurrencia en el seguimiento durante un año.

Resultados. La resección quirúrgica ha demostrado mejorar la sobrevida de pacientes con melanoma con metástasis hepáticas a más del 50 % a los 24 meses. Factores de mal pronóstico incluyen un intervalo corto de presentación de las metástasis, más de cuatro lesiones, ausencia de quimioterapia preoperatoria y márgenes comprometidos.

Conclusión. El manejo de las metástasis hepáticas por melanoma es individualizado. La resección hepática con inmunoterapia o quimioterapia es una opción terapéutica que puede mejorar la sobrevida total y libre de enfermedad en pacientes seleccionados.

Palabras clave: melanoma; metástasis de la neoplasia; neoplasias hepáticas; estadificación de neoplasias; procedimientos quirúrgicos operativos; sobrevida.

Fecha de recibido: 12/01/2026 - Fecha de aceptación: 19/03/2026 - Publicación en línea: 21/10/2026
Correspondencia: Geraldine Victoria Ruiz-Niño, Calle 67 # 53 - 108 , Medellín, Colombia. Teléfono: +57 3022326721.
Dirección electrónica: geraldine.ruizn@gmail.com
Citar como: Londoño-Castro ML, Ruiz-Niño GV, Pineda-Garcés C, Tarazona-Bautista CA. Resección de metástasis hepáticas por melanoma: A propósito de dos casos. Rev Colomb Cir. 2026;41:1283-92. https://doi.org/10.30944/20117582.3187

Este es un artículo de acceso abierto bajo una Licencia Creative Commons - BY-NC-ND https://creativecommons.org/licenses/by-nc-nd/4.0/deed.es

Abstract

Introduction. Melanoma is the skin cancer with the highest mortality rate; 5-year survival rate is less than 10% when hepatic metastases are present. Diagnosis is confirmed histopathologically, and hepatic metastases may be detected during the staging of a known melanoma or during the evaluation of metastatic disease of unknown primary origin. Prognosis has improved due to advances in immunotherapy and surgical resection. The aim of this article was to review the surgeon's role in treating hepatic metastases from melanoma, based on the presentation of two cases.

Clinical cases. We present the case of a 62-year-old man with hepatic metastases from an amelanotic melanoma of unknown primary origin, later identified on the sole of the foot, treated with surgical resection and systemic therapy. The second case involves a 56-year-old woman with hepatic metastases from choroidal melanoma, treated with laparoscopic resection. Neither patient showed recurrence during one year follow-up.

Results. Surgical resection has been shown to improve survival in melanoma patients with hepatic metastases to over 50% at 24 months. Factors associated with poor prognosis include a short interval to the presentation of metastases, the presence of more than four lesions, the absence of preoperative chemotherapy, and involved margins.

Conclusion. The management of hepatic metastases from melanoma is individualized. Hepatic resection combined with immunotherapy or chemotherapy is a therapeutic option that can improve overall and disease-free survival in selected patients.

Keywords: melanoma; neoplasm metastasis; liver neoplasms; neoplasm staging; operative surgical procedures; survival.

Introducción

El melanoma es un tipo de cáncer que se desarrolla por alteraciones genéticas en los melanocitos, los cuales se localizan en muchas partes del cuerpo, como la piel, los ojos, los oídos, las meninges, el sistema gastrointestinal y el genitourinario. Representa el 3 % de todos los cánceres de piel y es el cáncer de piel con mayor mortalidad en la actualidad, siendo la quinta causa de muerte por cáncer en hombres y la sexta en mujeres [1,2].

La sospecha del melanoma suele ser clínica y su diagnóstico definitivo se realiza por medio de biopsia y estudio histopatológico. El pronóstico se relaciona con el estadio de la enfermedad al momento del diagnóstico, con una sobrevida a 5 años de hasta el 97 % en el melanoma in-situ y menor del 10 % en el estadio IV [3].

Los melanomas no cutáneos son relativamente raros y representan el 5 % de todos los casos de melanoma. Entre los más frecuentes está el melanoma ocular, que corresponde al 73 %. Su pronóstico es peor que en los melanomas cutáneos; se ha descrito que hasta el 50 % desarrollan metástasis y una vez se presentan la sobrevida es menor a un año [4].

La enfermedad metastásica por melanoma se puede diagnosticar en dos escenarios, al momento de la estadificación y el seguimiento de un melanoma ya conocido, o durante el estudio de una enfermedad metastásica con primario desconocido. Entre el 1 y el 2 % de las metástasis hepáticas con primario desconocido son secundarias al melanoma [5].

Anteriormente se consideraba al melanoma como uno de los cánceres más agresivos, pero su pronóstico ha mejorado en los últimos 30 años, principalmente debido a los avances en inmunoterapia [6,7]. La presencia de metástasis a distancia confiere mal pronóstico, sin embargo, la resección quirúrgica ha demostrado mejorar la sobrevida total y libre de enfermedad en estos pacientes [8]. El objetivo de este artículo fue presentar dos casos de pacientes con metástasis hepáticas por melanoma, haciendo una revisión de su diagnóstico y las alternativas en el tratamiento.

Casos clínicos

Caso 1

Paciente masculino de 62 años, sin antecedentes, quien consultó por un cuadro clínico de un mes de evolución de dolor abdominal, de predominio en hipocondrio derecho, fiebre no cuantificada, astenia y adinamia. En los paraclínicos de ingreso presentaba elevación de reactantes de fase aguda. Se ordenó una ecografía y una tomografía computarizada de abdomen que describieron una lesión compatible con absceso hepático en el segmento VI, por lo que se intentó drenaje percutáneo, que fue fallido, y recibió manejo antibiótico durante cuatro semanas.

Por persistencia de los síntomas y de la lesión en las imágenes, se realizó una biopsia cuyo resultado fue negativo para malignidad. Se solicitó una resonancia nuclear magnética (RMN) contrastada para caracterizar mejor la lesión (Figura 1), donde se identificó una lesión focal compleja con centro necrótico, pared engrosada y neovascularización en fase arterial, entre los segmentos VI y VII, de 60x60 mm, hiperintensa en T2 e hipointensa en T1, con restricción en las secuencias de difusión tisular. El margen medial de la lesión contactaba la vena cava intrahepática y el aspecto anterior contactaba la vena suprahepática derecha. Describían el hígado sin signos de hepatopatía ni otras lesiones satélite, el resto de las estructuras vasculares intrahepáticas se encontraban permeables y no se observaban adenopatías hiliares.

Se evaluó el paciente en junta médica multidisciplinaria, donde se consideró que debido a que no tenía antecedentes, presentaba buena clase funcional, las biopsias fueron no concluyentes, tuvo disminución en los reactantes de fase aguda, los marcadores tumorales fueron negativos y no se documentaron lesiones adicionales a distancia, presentaba una alta sospecha de malignidad con lesión resecable. Se decidió realizar resección de los segmentos VI y VII por laparotomía, con colecistectomía y resección de un implante peritoneal documentado en el intraoperatorio. Durante la intervención quirúrgica se documentó proximidad de la lesión con las estructuras vasculares mencionadas, pero sin infiltración de las mismas (Figura 2).

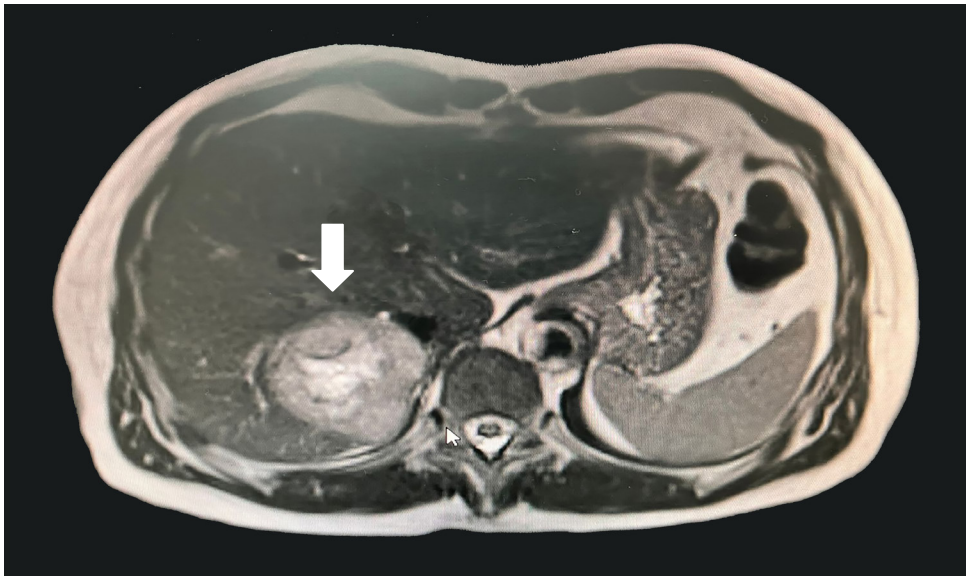

Figura 1. Resonancia magnética nuclear con contraste en secuencia T2 donde se observa una lesión de 60x60 mm en los segmentos VI y VII, compleja hiperintensa, con centro necrótico y pared engrosada e irregular, que conforma un halo de realce hipercaptante (señalada con la flecha).

Fuente: propia de los autores.

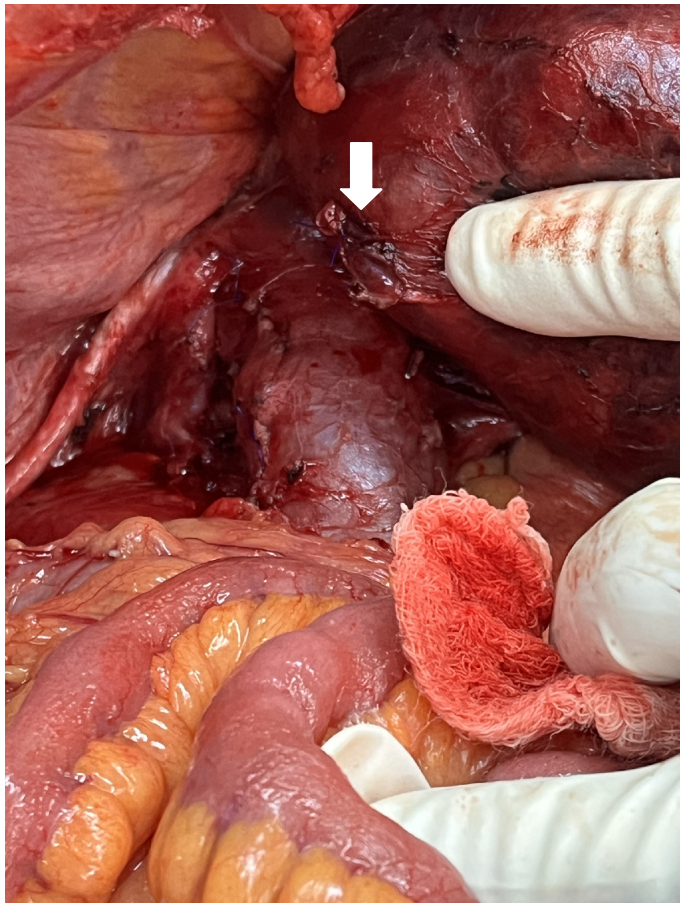

Figura 2. Disección de la lesión hepática en los segmentos VI y VII en contacto con la vena cava inferior sin invadirla (señalada con la flecha).

Fuente: fotografía propia de los autores.

En el informe de patología de la lesión hepática se describió compromiso por melanoma amelanótico. En el estudio de inmunohistoquímica, MELAN A, HMB45 y SOX10 fueron positivos. Los márgenes de resección fueron negativos para malignidad, correspondiendo a una resección R0. El implante resecado del epiplón compartía las mismas características descritas en la masa hepática.

Con este hallazgo, se documentó en el examen físico la lesión primaria en la planta del pie del paciente. Posteriormente se realizó resección quirúrgica de la lesión primaria y Oncología inició inmunoterapia a los 20 días de la resección de las lesiones hepáticas con Nivolumab e Ipilimumab. Al año de seguimiento posterior a la cirugía hepática, se identifica recaída tumoral cerebral y el paciente fallece.

Caso 2

Paciente femenina de 56 años, con antecedente de enucleación del ojo izquierdo por melanoma coroideo, con estadio inicial no definido. Durante el seguimiento, cinco años después de la resección quirúrgica del tumor primario, en la RNM de abdomen se visualizan lesiones hepáticas compatibles con metástasis. La RNM informaba que el hígado era de tamaño y configuración normales, se observan dos lesiones focales, una con diámetro de 47 mm en el segmento II, otra de 40 mm en el segmento V, ambas lesiones de baja intensidad

de señal en las secuencias de T2, marcadamente hiperintensas en las secuencias de T1 simple, con escaso realce con el contraste, presentando restricción a la difusión tisular. La lesión en el segmento II generaba dilatación de los radicales biliares distales, sin compromiso vascular (Figura 3).

Se decidió realizar la resección segmentaria no anatómica de las lesiones metastásicas por laparoscopia con ecografía intraoperatoria. Durante la cirugía se describió una lesión de 5x4x3 cm en el segmento V y una de 6x5x4 cm entre los segmentos II y III (Figura 4).

La patología identificó compromiso por neoplasia maligna compuesta por células medianas, atípicas, con núcleo basófilo central con marcada atipia y moderado pleomorfismo, las cuales se acompañaban de pigmento melánico; dichas células se disponían formando nidos y sabanas que se rodeaban de fibrosis y desmoplasia. La neoplasia no contactaba el margen de resección. En la inmunohistoquímica fueron positivos S-100, MELAN-A y SOX10. No se consideró candidata a terapia sistémica debido a que el tumor primario correspondía a un melanoma uveal, la enfermedad metastásica

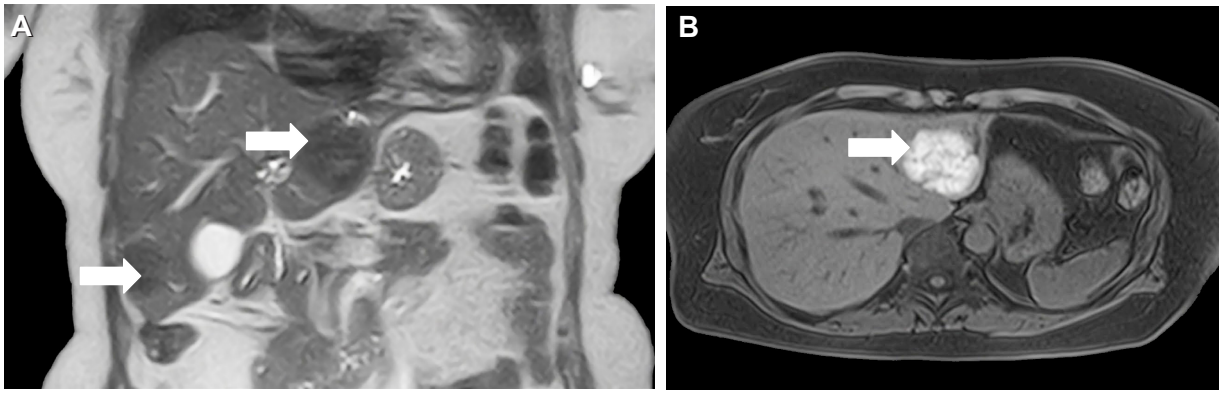

Figura 3. Resonancia magnética nuclear de abdomen con contraste. **A)** Secuencia T2 en corte coronal donde se observan dos lesiones focales con baja intensidad de señal, localizadas en el segmento V y entre el segmento II y III (señaladas con las flechas). **B)** Secuencia T1 con fase venosa dinámica portal con corte axial en la que se visualiza una lesión hiperintensa, condición característica de la metástasis por melanoma, entre el segmento II y III, lateral a la vena suprahepática izquierda (señalada con la flecha).

Fuente: propia de los autores.

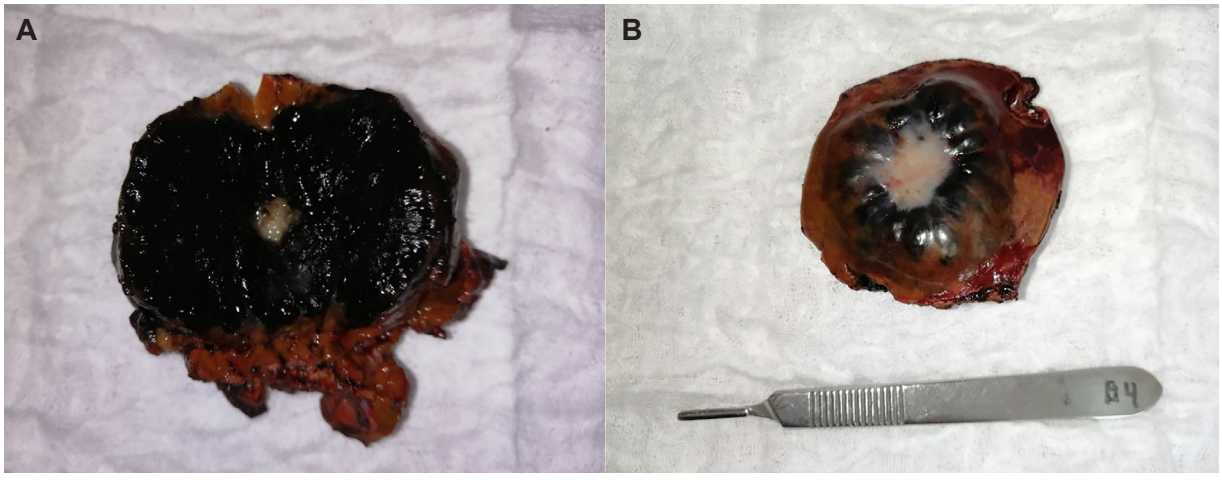

Figura 4. Patología quirúrgica. **A)** Lesión de 5x4x3 cm en el segmento V. **B)** Lesión de 6x5x4 cm entre el segmento II y III, con pigmento melánico y marcada retracción por fibrosis.

Fuente: fotografía propia de los autores.

se encontraba localizada únicamente en el hígado y la resección fue R0. Se continuó seguimiento clínico e imagenológico cada seis meses y en el año de seguimiento no había evidencia de recaída local ni a distancia.

Discusión

Una de las principales diferencias entre el melanoma cutáneo y el ocular es la vía de diseminación. El melanoma cutáneo se caracteriza por generar metástasis tempranas en el curso de la enfermedad y suele presentar un patrón de predominancia linfangítica, sin embargo, puede diseminarse por vía hematógena a cualquier órgano, siendo más frecuente el compromiso de pulmón, cerebro e hígado. En cambio, el melanoma ocular suele presentar metástasis hepáticas con mayor frecuencia, debido a la ausencia de vasos linfáticos en el tracto uveal. En el melanoma cutáneo se manifiestan metástasis hepáticas en el 10-20 % de los casos, en comparación con el melanoma ocular que pueden alcanzar el 80 % [9].

Las metástasis en melanoma se pueden manifestar como en los casos presentados, ya sea como en el primer caso, como hallazgo incidental de metástasis con primario desconocido, o bien como en el segundo, durante la estadificación o seguimiento de un melanoma diagnosticado. En ambos escenarios, la imagen de elección en el abdomen es la tomografía computarizada con contraste. Una vez se identifican los hallazgos sugestivos de la enfermedad es ideal complementar con la RMN de abdomen para una adecuada caracterización en el número y la localización de las lesiones [10].

En general, las lesiones metastásicas hepáticas pueden ser hipercaptantes o con un halo de realce, hipocaptación o hipercaptación en fase arterial; en fase portal presentan un proceso de lavado que se remarca en la fase tardía. Dentro de los hallazgos específicos en metástasis por melanoma, son característicos los tiempos de relajación acortados en T1 y T2. Usualmente, las lesiones hepáticas se ven hipointensas en T1 e hiperintensas en T2, pero en el melanoma puede ocurrir lo contrario, donde las lesiones aparecen hiperintensas en T1 debido a la melanina. La melanina tiene un efecto paramagnético, parecido a como actúa el hierro, lo que hace que la lesión se vea mas brillante en T1. Se considera que esto se debe a que la melanina funciona como un "secuestrador" de metales libres dentro de la célula, y al unirse a estos metales, la melanina modifica el microambiente magnético y explica el acortamiento de T1, como se apreció en las figuras 1 y 3 [11].

Se pueden presentar falsos positivos en la RMN, aunque son extremadamente raros. Suelen ser causados por metahemoglobina, grasa y alto contenido de proteína tisular. Dentro de las lesiones malignas que pueden cursar con características similares se encuentran el hepatocarcinoma, el mieloma múltiple y el tumor carcinoide. En algunos casos se presentan patrones atípicos en metástasis por melanoma, por ejemplo, con intensidad baja o intermedia en las imágenes T1 con atenuación grasa, alta intensidad en las imágenes T2 con atenuación grasa y realce heterogéneo en las imágenes T1 con supresión de grasa tras la administración de contraste (Tabla 1) [11].

Otra herramienta que en ocasiones se utiliza en la evaluación del paciente con melanoma es el PET-CT, que al usar 18FDG, ayuda a detectar la actividad metabólica de las células tumorales, lo que permite estudiar principalmente el compromiso ganglionar. Sin embargo, en el hígado el rendimiento disminuye en las lesiones menores de un centímetro, debido al enmascaramiento producido por la actividad metabólica propia del parénquima hepático [12].

La confirmación de las metástasis hepáticas se realiza con el estudio histopatológico debido a que se pueden presentar lesiones con características atípicas en imágenes o tener similitudes con otros tumores. Las células del melanoma suelen ser mayores que los melanocitos normales, tienen núcleos grandes, de contornos irregulares y cromatina que se agrupa en la periferia de la membrana nuclear, así como nucleolos eosinófilos prominentes [13]. Erhan SŞ, et al. [14], en su estudio sobre los hallazgos histopatológicos por metástasis de melanoma, describieron múltiples presentaciones, como células epitelioides, fusiformes, pleomórficas y plasmocitoides.

Tabla 1. Características de las metástasis hepáticas en la resonancia magnética nuclear con contraste.

Tipo de metástasis	T1	T2	Clave diagnóstica
Melanoma	Hiperintensas	Variable (hipointensas o heterogéneas)	Única, típicamente hiperintensa en T1
Adenocarcinoma (colon, mama, páncreas)	Iso o hipointensas	Hiperintensas	Realce periférico en anillo
Hipervasculares (renal, tiroides, carcinoide)	Iso o hipointensas	Hiperintensas	Realce precoz en fase arterial
Con hemorragia	Hiperintensas (sangre subaguda)	Heterogéneas	Puede simular melanoma
Con grasa	Hiperintensas, suprimen con supresión grasa	Variable	Confirmación con secuencias específicas

Fuente: Elaboración propia basada en [11] Sofue K, Tateishi U, Tsurusaki M, Arai Y, Yamazaki N, Sugimura K. MR imaging of hepatic metastasis in patients with malignant melanoma: Evaluation of suspected lesions screened at contrast-enhanced CT. Eur J Radiol. 2012;81:714-8. https://doi.org/10.1016/j.ejrad.2011.01.123

El pigmento de melanina suele guiar el diagnóstico en las metástasis por melanoma, especialmente en aquellos casos de primario desconocido. Aun así, se pueden presentar melanomas amelanóticos que no contienen pigmento, de predominio en los que no son epileioides, cuyo diagnóstico se confirma con el estudio de inmunohistoquímica [14,15].

En el melanoma cutáneo metastásico la sobrevida es menor del 10 % a 5 años y en el ocular es menor del 10-15 % a un año sin tratamiento. Si bien el pronóstico del melanoma metastásico es pobre, la resección quirúrgica de las metástasis ha demostrado mejorar la sobrevida total y libre de enfermedad [16]. Las metastasectomías hepáticas en estos pacientes se han extrapolado del manejo del cáncer colorrectal, si bien en el caso del melanoma este procedimiento se considera citorreductor más que curativo [10,17,18]. En el melanoma uveal, Mariani P, et al. [19] estudiaron 3873 pacientes durante 16 años, de los cuales 798 tenían metástasis hepáticas y 255 fueron a resección quirúrgica, con R0 de 76 pacientes. La sobrevida media fue de 14 meses, ascendiendo hasta 27 meses en los casos R0, comparada con ocho meses en aquellos que no recibieron manejo quirúrgico. La tasa de sobrevida a dos años fue de 54,4 % con resección R0, pero disminuyó a 30,7 % con R1 y 14,4 % con R2, destacando así la importancia de los márgenes negativos.

Respecto al melanoma cutáneo, la revisión de Ramia JM, et al. [8], con 125 pacientes reportó una sobrevida a cinco años del 29-60 % posterior al manejo quirúrgico, con sobrevida media de 27-42 meses.

En cuanto a la recurrencia, hay diversos resultados en la literatura. En el estudio realizado por Martel G, et al. [20], en el Hospital Vall d'Hebron y el Hospital Clínic de Barcelona, en España, entre 1994 y 2007, se recolectaron 13 pacientes en los que se reportó una recurrencia de 92,3 %, distribuida en extrahepática de 76,9 % y hepática de 46,2 %, con un promedio en el tiempo de presentación después de la cirugía de 10 meses. En otro estudio realizado por Rose DM, et al. [21], en el *John Wayne Center Institute*, se reportó una recurrencia del 72 % a cinco años, siendo el hígado el sitio más frecuentemente comprometido.

Dentro de los factores de mal pronóstico asociados a la metastasectomía hepática en melanoma se han identificado el intervalo corto entre el diagnóstico del tumor y la aparición de metástasis hepáticas, la presencia de más de cuatro metástasis hepáticas, la ausencia de tratamiento quimioterapéutico previo a la resección hepática

y los márgenes comprometidos por tumor en la resección [9]. En el primer caso, la mortalidad se presentó al año de la intervención quirúrgica, y como factor de riesgo tenía el diagnóstico inicial de la metástasis con posterior identificación del tumor primario. La posibilidad de resección quirúrgica dependerá del número y la distribución de las lesiones, la presencia de metástasis en otros órganos, el hígado residual, las comorbilidades y el estado funcional del paciente.

Se puede realizar ablación en pacientes con melanoma metastásico a hígado, sin lesiones extrahepáticas, no candidatos a la resección quirúrgica, como es el caso de compromiso oligometastásico, con lesiones pequeñas y dispersas. La sobrevida se ha descrito de 18 meses, comparado con 20-28 meses con la resección quirúrgica [22]. Otras alternativas en el tratamiento de estos pacientes incluyen la quimioembolización terapéutica (TACE) y la radioterapia interna selectiva (SIRT), sin embargo, tienen menor efectividad respecto a la cirugía, con tasas de sobrevida de 15 y 12,3 meses, respectivamente [4].

La terapia sistémica se puede considerar en estos pacientes con compromiso metastásico por melanoma y la neoadyuvancia se puede administrar en pacientes con enfermedad resecable oligometastásica estadio IV. Aunque aún no se ha establecido en la literatura un esquema y duración óptima, puede disminuir la extensión de la resección del tumor primario y convertir la enfermedad limítrofe o irresecable en resecable; sin embargo, no se ha demostrado superioridad frente a la cirugía primaria sola o seguida por inmunoterapia adyuvante.

Respecto a la adyuvancia, la evidencia respalda su uso en el melanoma cutáneo, donde incrementa la sobrevida libre de enfermedad y la sobrevida total, como lo demostró el estudio IMMUNED [23] con Nivolumab e Ipilimumab vs placebo, así como también se pueden utilizar anti PD-1 en monoterapia. Es importante realizar el estudio genético de la mutación BRAF para guiar el esquema de terapia sistémica. En el caso del melanoma uveal, hay estudios fase II que establecen beneficio con Tebentafusp únicamente en pacientes con metástasis con HLA-A*02:01 positivo [10,24-26].

Se propone el siguiente algoritmo con el enfoque diagnóstico y de tratamiento de los pacientes con melanoma avanzado (Figura 5) [10].

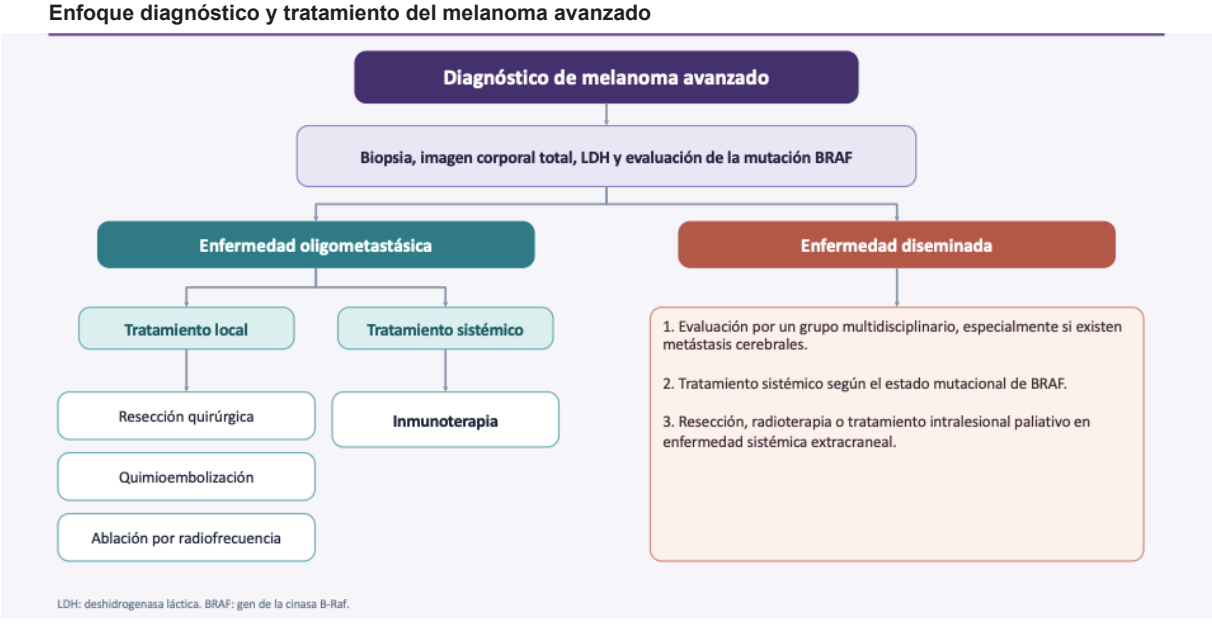

Figura 5. Algoritmo. Enfoque diagnóstico y tratamiento del melanoma avanzado.
* LDH: deshidrogenasa láctica; BRAF: gen de la cinasa B-Raf.

Fuente: Elaboración propia basada en [10] Swetter SM, Johnson D, Albertini MR, Barker CA, Bateni S, Baumgartner J, et al. NCCN Guidelines® insights: Melanoma: Cutaneous, Versión 2.2024. J Natl Compr Canc Netw. 2024;22:290-8. https://doi.org/10.6004/jnccn.2024.0036

Conclusión

El manejo de las metástasis hepáticas por melanoma debe ser individualizado, teniendo en cuenta la condición clínica del paciente y la carga tumoral. La resección hepática acompañada de inmunoterapia o quimioterapia es una opción terapéutica en estos pacientes y ha evidenciado incrementar significativamente la sobrevida total y sobrevida libre de enfermedad.

Cumplimiento de normas éticas

Consentimiento informado: Se obtuvo consentimiento informado de los pacientes para la publicación del caso y las imágenes diagnósticas.

Conflictos de interés: Los autores declararon no tener conflictos de interés.

Uso de Inteligencia Artificial: Los autores declararon que no se hizo uso de tecnología asistida por inteligencia artificial.

Fuente de financiación: Autofinanciado por los autores.

Referencias

1 Afshar AR, Damato BE, Bastian BC. Ocular melanoma. Melanoma. New York, NY: Springer; 2019. p. 453-68. https://doi.org/10.1007/978-1-4614-7147-9_2

2 Obaldía-Mata AP, Murillo-Barquero F, Cesare-Pérez S. Actualización sobre el abordaje del melanoma cutáneo. Rev Med Sinerg. 2023;8:e937. https://doi.org/10.31434/rms.v8i1.937

3 Caralt M, Martí J, Cortés J, Fondevila C, Bilbao I, Fuster J, et al. Outcome of patients following hepatic resection for metastatic cutaneous and ocular melanoma. J Hepatobiliary Pancreat Sci. 2011;18:268-75. https://doi.org/10.1007/s00534-010-0341-x

4 Hanratty K, Finegan G, Rochfort KD, Kennedy S. Current treatment of uveal melanoma. Cancers (Basel). 2025;17:1403. https://doi.org/10.3390/cancers17091403

5 Aziz H, Kwon YIC, Park AMG, Lai A, Lee KYC, Zhang D, et al. Recent advancements in management for non-colorectal, nonneuroendocrine hepatic metastases. J Gastrointest Surg. 2024;28:1922-32. https://doi.org/10.1016/j.gassur.2024.08.012

6 Lee AY, Berman RS. Management of noncutaneous melanomas. Surg Oncol Clin N Am. 2020;29:387-400. https://doi.org/10.1016/j.soc.2020.02.004

7 De Santibañez M, Ardiles V, Pekolj J, de Santibañez E, Mattera J, Alvarez FA. Metástasis hepáticas no colorrectales no endocrinas. En: Galindo F, ed. Enciclopedia de cirugía digestiva. Buenos Aires: Sociedad Argentina de Cirugía Digestiva (SACD); 2022. Tomo IV, p. 1–7.

8 Ramia JM, García-Bracamonte B, de la Plaza R, Ortiz P, García-Parreño J, Vanaclocha F. Surgical treatment of melanoma liver metastases. Cir Esp (Engl Ed). 2013;91:4-8. https://doi.org/10.1016/j.cireng.2012.10.001

9 Kniepeiss D, Talakić E, Portugaller RH, Fuchsjäger M, Schemmer P. Noncolorectal liver metastases: A review of interventional and surgical treatment modalities. Front Surg. 2022;9:945755. https://doi.org/10.3389/fsurg.2022.945755

10 Swetter SM, Johnson D, Albertini MR, Barker CA, Bateni S, Baumgartner J, et al. NCCN Guidelines® insights: Melanoma: Cutaneous, Versión 2.2024. J Natl Compr Canc Netw. 2024;22:290-8. https://doi.org/10.6004/jnccn.2024.0036

11 Sofue K, Tateishi U, Tsurusaki M, Arai Y, Yamazaki N, Sugimura K. MR imaging of hepatic metastasis in patients with malignant melanoma: Evaluation of suspected lesions screened at contrast-enhanced CT. Eur J Radiol. 2012;81:714-8. https://doi.org/10.1016/j.ejrad.2011.01.123

12 Filippi L, Bianconi F, Schillaci O, Spanu A, Palumbo B. The role and potential of 18F-FDG PET/CT in malignant melanoma: Prognostication, monitoring response to targeted and immunotherapy, and radiomics. Diagnostics (Basel). 2022;12:929. https://doi.org/10.3390/diagnostics12040929

13 Kumar V, Abbas AK, Aster JC. Robbins y Cotran. Patología estructural y funcional. 11ª ed. Barcelona: Elsevier; 2024. Cap. 18, p. 870-5.

14 Erhan SŞ, Keser SH, Keklik TT, Tabak SD, Özer M. Many faces of malignant melanoma. Indian J Pathol Microbiol. 2022;65:349-54. https://doi.org/10.4103/IJPM.IJPM_1022_20

15 Naranjo-Salazar C, Londoño-Castillo J, Niño S. Resecabilidad de las metástasis hepáticas según la lateralidad del tumor colorrectal primario y la temporalidad de presentación. Serie de casos en dos instituciones de alta complejidad de la ciudad de Medellín. Rev Colomb Cir. 2023;38:677-88. https://doi.org/10.30944/20117582.2300

16 Yeo M, Masuda Y, Prieto-Calvo M, Di Martino M, Ielpo B, Ye-Xin K. Surgery for liver metastases from primary melanoma: A systematic review and meta-analysis. Langenbecks Arch Surg. 2022;407:3235-47. https://doi.org/10.1007/s00423-022-02658-7

17 Schiergens TS, Lüning J, Renz BW, Thomas M, Pratschke S, Feng H, et al. Liver resection for non-colorectal non-neuroendocrine metastases: Where do we stand today compared to colorectal cancer? J Gastrointest Surg. 2016;20:1163-72. https://doi.org/10.1007/s11605-016-3115-1

18 Kanas GP, Taylor A, Primrose JN, Langeberg WJ, Kelsh MA, Mowat FS, et al. Survival after liver resection in metastatic colorectal cancer: Review and meta-analysis of prognostic factors. Clin Epidemiol. 2012;4:283–301. https://doi.org/10.2147/CLEP.S34285

19 Mariani P, Piperno-Neumann S, Servois V, Berry MG, Dorval T, Plancher C, et al. Surgical management of liver metastases from uveal melanoma: 16 years of experience at the Institut Curie. Eur J Surg Oncol. 2009;35:1192-7. https://doi.org/10.1016/j.ejso.2009.02.016

20 Martel G, Hawel J, Rekman J, Croome KP, Bertens K, Balaa FK, et al. Liver resection for non-colorectal, non-carcinoid, non-sarcoma metastases: A multicenter study. PLoS One. 2015;10:e0120569. https://doi.org/10.1371/journal.pone.0120569

21 Rose DM, Essner R, Hughes TMD, Tang PCY, Bilchik A, Wanek LA, et al. Surgical resection for metastatic melanoma to the liver: the John Wayne Cancer Institute experience and Sydney Melanoma Unit Experience. Arch Surg. 2001;136:950-5. https://doi.org/10.1001/archsurg.136.8.950

22 Doussot A, Nardin C, Takaki H, Litchman TD, D'Angelica MI, Jarnagin WR, et al. Liver resection and ablation for metastatic melanoma: A single center experience. J Surg Oncol. 2015;111:962-8. https://doi.org/10.1002/jso.23929

23 Zimmer L, Livingstone E, Hassel JC, Fluck M, Eigentler T, Loquai C, et al. Adjuvant nivolumab plus ipilimumab or nivolumab alone versus placebo in patients with resected stage IV melanoma with no evidence of disease (IMMUNED): A randomised, double-blind, placebo-controlled, phase 2 trial. Lancet. 2020;395:1558-68. https://doi.org/10.1016/S0140-6736(20)30417-7

24 Timis T, Burujana S, Dima D, Nistor M, Muresan XM, Cenariu D, et al. Advances in cell and immune therapies for melanoma. Biomedicines. 2025;13:98. https://doi.org/10.3390/biomedicines13010098

25 Hassel JC, Piperno-Neumann S, Rutkowski P, Baurain JF, Schlaak M, Butler MO, et al. Three-year overall survival with Tebentafusp in metastatic uveal melanoma. N Engl J Med. 2023;389:2256-66. https://doi.org/10.1056/NEJMoa2304753

26 Rahul S, Sanjiv SS, Messersmith H, Alluri KC, Ascierto PA, Atkins MB, et al. Systemic therapy for melanoma: ASCO guideline update. J Clin Oncol. 2023;41:4794-4820. https://doi.org/10.1200/JCO.23.01136