Rev Colomb Cir. 2026;41:818-20
https://doi.org/10.30944/20117582.3225

IMÁGENES EN CIRUGÍA

Mediastinitis descendente por absceso retrofaríngeo en lactante mayor

Descending mediastinitis due to retropharyngeal abscess in infant

César Rafael Ensuncho-Hoyos, MD[1], Salim Barguil-Fernández de Castro, MD[2], Carlos Federico Ensuncho-Hoyos, MVZ, MSc, PhD[3]

1 Servicio de Cirugía, Sanarte IPS; Facultad de Medicina, Universidad del Sinú, Montería, Colombia.
2 Consulta Externa, Sanarte IPS, Montería, Colombia.
3 Asesoría técnico-científica e Investigaciones, Sanarte IPS, Montería, Colombia.

Los abscesos retrofaríngeos en lactantes son de considerable preocupación, por su alta probabilidad de extensión a mediastino, con consecuencias potencialmente mortales [1]. Los desenlaces negativos pueden ser consecuencia del choque séptico, una obstrucción de la vía respiratoria o una mediastinitis descendente [2]. La resonancia magnética es un estudio de precisión que permite diagnosticar y predecir la necesidad de drenaje del absceso retrofaríngeo [3]. El drenaje percutáneo guiado por imágenes es el estándar para el manejo de los abscesos en ausencia de indicaciones para la cirugía urgente, con una alta tasa de éxito, baja morbimortalidad, menos estancia hospitalaria, mayor tolerancia, mejor aspecto estético final, menos dolor y disminución de costos en atención [4].

Se presenta el caso de una paciente de 14 meses, con clínica de 15 días de adenopatías cervicales bilaterales, con posterior inflamación de la orofaringe, masa cervical lateral izquierda (Figura 1), tos, disnea ocasional, inapetencia y fiebre subjetiva. Al momento del ingreso, se encontró una lactante mayor irritable, sin aspecto tóxico ni disnea, con una masa cervical izquierda. Se realizó una resonancia magnética nuclear (RMN) de cuello con contraste bajo sedación, que reportó un absceso retrofaríngeo que se extendía hasta mediastino posterior, con lóculo en espacio prevascular de 95x40x16 mm, y adenopatías reactivas bilateral niveles II, III, V (Figura 2). Fue llevada a drenaje percutáneo exitoso por radiología intervencionista, evidenciando salida de material seropurulento turbio. Se tipificó en cultivo *Staphylococcus Aureus meticilino resistente.* Se dio de alta con manejo antibiótico y control ambulatorio por infectología pediátrica.

Palabras clave: absceso retrofaríngeo; mediastinitis; sepsis; imagen por resonancia magnética; radiología intervencionista; drenaje.

Keywords: retropharyngeal abscess; mediastinitis; sepsis; magnetic resonance imaging; interventional radiology; drainage.

Fecha de recibido: 21/01/2026 - Fecha de aceptación: 25/02/2026 - Publicación en línea: 09/04/2026
Correspondencia: César Ensuncho-Hoyos, Calle 57 # 11-17, Montería, Colombia. Teléfono: +57 3008170499.
Dirección electrónica: censunch@gmail.com
Citar como: Ensuncho-Hoyos CR, Barguil-Fernández de Castro S, Ensuncho-Hoyos CF. Mediastinitis descendente por absceso retrofaríngeo en lactante mayor. Rev Colomb Cir. 2026;41:818-20. https://doi.org/10.30944/20117582.3225

Este es un artículo de acceso abierto bajo una Licencia Creative Commons - BY-NC-ND https://creativecommons.org/licenses/by-nc-nd/4.0/deed.es



Figura 1. Imágenes de hallazgos clínicos al examen físico de la paciente. **A.** Masa cervical lateral izquierda (flecha). **B.** Catéter de drenaje percutáneo a nivel cervical izquierdo colocado por servicio de radiología intervencionista (flecha).

Fuente: Fotografías tomadas por los autores.

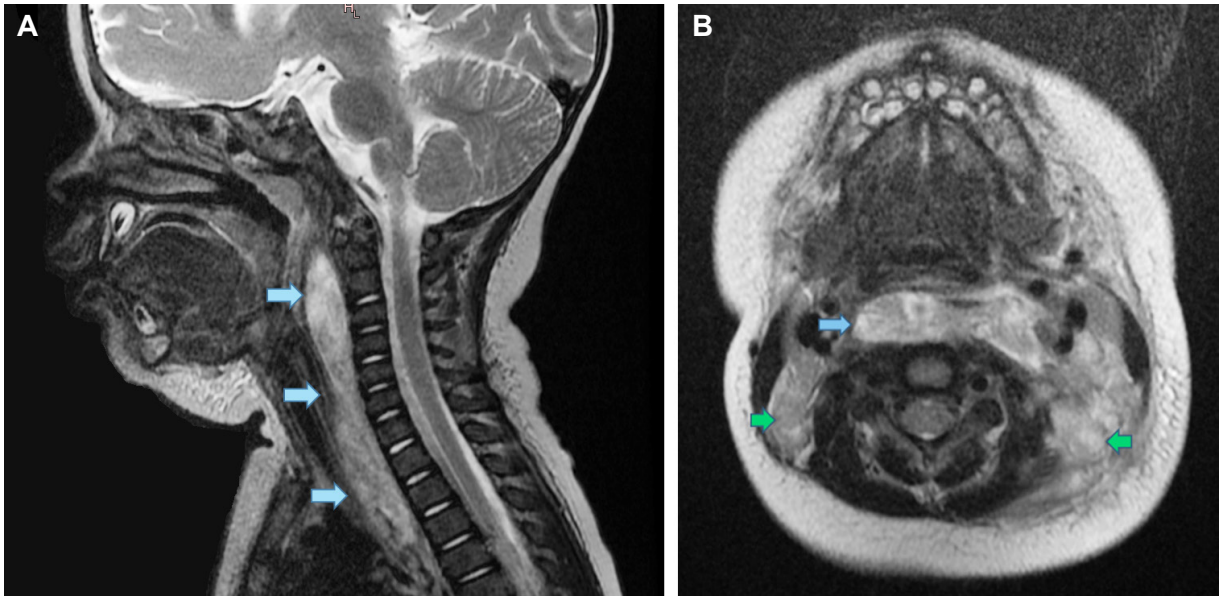

Figura 2. Resonancia magnética nuclear contrastada de cuello. **A.** T2 sagital: Gran colección hiperintensa pero heterogénea, compatible con absceso retrofaríngeo, con extensión caudal al "espacio peligroso" o espacio alar prevertebral y al mediastino superior (flechas). **B.** T2 axial: Absceso retrofaríngeo (flecha azul) con adenopatías cervicales bilaterales de origen inflamatorio reactivo (flechas verdes).

Fuente: Fotografías tomadas por los autores.

Cumplimiento de normas éticas

Consentimiento informado: Se obtuvo consentimiento informado y aprobación de los custodios o representantes legales de la paciente (padres) durante la atención médica, para la publicación de las imágenes, protegiendo su derecho de confidencialidad e intimidad.

Conflictos de interés: Los autores declararon no tener conflictos de interés.

Uso de Inteligencia Artificial: Los autores declararon que no utilizaron tecnologías asistidas por inteligencia artificial (IA) (como modelos de lenguaje grande, chatbots o creadores de imágenes) en la producción de este trabajo.

Fuente de financiación: Este artículo fue financiado por los autores.

Contribución de los autores:

- Concepción y diseño del estudio: César Rafael Ensuncho-Hoyos, Salim Barguil-Fernández de Castro, Carlos Federico Ensuncho-Hoyos.
- Análisis e interpretación de datos: César Rafael Ensuncho-Hoyos, Salim Barguil-Fernández de Castro, Carlos Federico Ensuncho-Hoyos.
- Redacción del manuscrito: César Rafael Ensuncho-Hoyos, Salim Barguil-Fernández de Castro, Carlos Federico Ensuncho-Hoyos.
- Revisión crítica: César Rafael Ensuncho-Hoyos, Salim Barguil-Fernández de Castro, Carlos Federico Ensuncho-Hoyos.

Referencias

1 Weiner KAS, Rieger CC, Wohl DL, Harley EH. Retropharyngeal abscess with mediastinal extension: A case series and review of the literature. Ear Nose Throat J. 2023;102:580-3. https://doi.org/10.1177/01455613231178975

2 Giordano D, Pernice C. Retropharyngeal abscess. N Engl J Med. 2022;387:260. https://doi.org/10.1056/NEJMicm2119678

3 Conte M, Vinci F, Muzzi E, Canuto A, Barbi E, Cozzi G. Magnetic resonance imaging accuracy before surgery in children with retropharyngeal abscesses. J Paediatr Child Health. 2022;58:504-7. https://doi.org/10.1111/jpc.15761

4 Ramírez J, Arroyave Y, Quilindo C, Romero T, Priarone C. Manejo del drenaje percutáneo guiado por imágenes en un hospital de tercer nivel. Rev Colomb Cir. 2019;34:163-70. https://doi.org/10.30944/20117582.110