Rev Colomb Cir. 2027;42:171-7
https://doi.org/10.30944/20117582.3232

PRESENTACIÓN DE CASO

Neoplasias mamarias sincrónicas: Carcinoma ductal infiltrante y tumor filoides *borderline* multicéntrico contralateral. Reporte de caso

Synchronous breast neoplasms: Invasive ductal carcinoma and contralateral multicentric borderline phyllodes tumor. Case report

Claudia Jimena Millán-Matta, MD[1], Luis Felipe Lozada-Forero, MD, MSc[2], Cristian Camilo Guzmán-Pérez, MD[3]

1 Servicio de Cirugía Oncológica, Clínica Imbanaco – Quiron Salud; Facultad de Ciencias de la Salud, Pontificia Universidad Javeriana, Cali, Colombia.
2 Programa de Maestría en Epidemiología, Facultad de Ciencias de la Salud, Pontificia Universidad Javeriana, Cali, Colombia. Departamento de Cirugía Oncológica, Clínica Imbanaco – Grupo Quirón Salud, Cali, Colombia.
3 Programa de subespecialización en Cirugía Oncológica, Facultad de Ciencias de la Salud, Pontificia Universidad Javeriana, Cali, Colombia.

Resumen

Introducción. Los tumores filoides de la mama son neoplasias infrecuentes, que representan menos del 1 % de los tumores mamarios. La variante *borderline* presenta riesgo de recurrencia. La coexistencia de un tumor filoides *borderline*, el desarrollo posterior de cáncer de mama contralateral y la recurrencia multifocal del tumor inicial constituye un escenario clínico excepcional que plantea interrogantes sobre la fisiopatología subyacente, las estrategias de vigilancia y el manejo en pacientes con patología mamaria compleja.

Caso clínico. Mujer de 58 años con carcinoma ductal infiltrante derecho luminal B diagnosticado en 2023, quien estando en tratamiento oncológico, presenta aumento del tamaño de nódulos en mama izquierda previamente estables, caracterizados como tumor filoides *borderline* multicéntrico. Tenía antecedente de resección previa de una lesión, inicialmente clasificada como fibroadenoma, que fue reclasificada según histopatología como tumor filoides.

Resultados. La evaluación confirmó la coexistencia de neoplasias mamarias bilaterales con patrón multicéntrico: carcinoma ductal infiltrante derecho y tumor filoides *borderline* multicéntrico en la mama contralateral. Este patrón es inusual por la rareza del subtipo *borderline*, su multicentricidad y la concomitancia de cáncer de mama contralateral.

Fecha de recibido: 21/02/2026 - Fecha de aceptación: 12/05/2026 - Publicación en línea: 24/11/2026
Correspondencia: Luis Felipe Lozada-Forero, Calle 30 # 121A-28, Pontificia Universidad Javeriana Edificio E Oficina 404, Cali, Colombia. Código postal: 760032. Teléfono: +57 376491947. Dirección electrónica: Zadalos@javerianacali.edu.co; felipelozadamd@gmail.com
Citar como: Millán-Matta CJ, Lozada-Forero LF, Guzmán-Pérez CC. Neoplasias mamarias sincrónicas: Carcinoma ductal infiltrante y tumor filoides borderline multicéntrico contralateral. Reporte de caso. Rev Colomb Cir. 2027;42:171-7.
https://doi.org/10.30944/20117582.3232

Este es un artículo de acceso abierto bajo una Licencia Creative Commons - BY-NC-ND https://creativecommons.org/licenses/by-nc-nd/4.0/deed.es

Conclusión. Los tumores filoides *borderline* son excepcionales dentro de la patología mamaria, y su presentación multifocal o multicéntrica es extremadamente infrecuente. La coexistencia con un cáncer de mama contralateral incrementa la complejidad clínica. Este caso resalta la importancia de una evaluación integral de antecedentes oncológicos y quirúrgicos, la revisión histopatológica y la discusión en equipos multidisciplinarios para optimizar la toma de decisiones en escenarios poco habituales.

Palabras clave: neoplasias de la mama; carcinoma ductal de mama; tumor filoide; neoplasias primarias múltiples; informes de casos.

Abstract

Introduction. Phyllodes tumors of the breast are rare neoplasms, accounting for less than 1% of breast tumors. The borderline variant carries a risk of recurrence. The coexistence of a borderline phyllodes tumor, the subsequent development of contralateral breast cancer, and the multifocal recurrence of the initial tumor represent an exceptional clinical scenario that raises questions regarding the underlying pathophysiology, surveillance strategies, and management of patients with complex breast pathology.

Clinical case. A 58-year-old woman with right-sided luminal B invasive ductal carcinoma diagnosed in 2023 presented, while undergoing oncological treatment, with an increase in the size of previously stable nodules in the left breast, characterized as a multicentric borderline phyllodes tumor. She had a history of a prior resection of a lesion, initially classified as a fibroadenoma, that was reclassified based on histopathology as a phyllodes tumor.

Results. The evaluation confirmed the coexistence of bilateral breast neoplasms with a multicentric pattern: right invasive ductal carcinoma and a multicentric borderline phyllodes tumor in the contralateral breast. This pattern is unusual due to the rarity of the borderline subtype, its multicentricity, and the concomitant presence of contralateral breast cancer.

Conclusion. Borderline phyllodes tumors are rare in the context of breast pathology, and their multifocal or multicentric presentation is extremely uncommon. Coexistence with contralateral breast cancer adds to the clinical complexity. This case highlights the importance of a comprehensive assessment of oncological and surgical history, histopathological review, and multidisciplinary team discussion to optimize decision-making in unusual clinical scenarios.

Keywords: breast neoplasms; breast ductal carcinoma; phyllodes tumor; multiple primary neoplasms; case reports.

Introducción

En la mitología griega, la Hidra representaba un desafío para Hércules: por cada una de sus cabezas cortada, dos nuevas surgían en su lugar, simbolizando una amenaza que se multiplica y persiste a pesar del esfuerzo [1]. Este paralelismo se expresa también con la lucha oncológica cuando la patología mamaria se presenta de forma compleja y secuencial, desafiando los modelos de riesgo y los tratamientos tradicionales. Los tumores filoides son neoplasias bifásicas infrecuentes que constituyen menos del 1 % de todos los tumores mamarios y su variante *borderline* tiene un potencial de recurrencia local ya conocido [2]. La aparición de un cáncer de mama contralateral subsecuente en el seno de una paciente que previamente desarrolló estas neoplasias establece un panorama clínico bastante improbable.

La combinación de un tumor filoides *borderline* primario, seguido por el desarrollo de un cáncer contralateral, y que culmina con una recurrencia multifocal del mismo tipo en la mama original, convierte este caso en un evento clínico raro que excede la coincidencia estadística. Este patrón de presentación secuencial plantea interrogantes sobre la etiología, la predisposición genética subyacente y la vigilancia oncológica óptima en pacientes con patología mamaria dual y

EN PRENSA

recurrente [3,4]. La gestión quirúrgica y sistémica de un paciente con un historial de lesiones tan diversas exige una toma de decisiones personalizadas, que se salen de las guías establecidas. Por tal razón, el objetivo de este artículo fue presentar un caso para compartir una secuencia clínica poco común y aportar al entendimiento de la complejidad biológica y las mejores opciones de tratamiento para estas "cabezas de Hidra" que pueden aparecer en la glándula mamaria.

Caso clínico

Paciente femenina de 58 años, menopáusica, con buena clase funcional, quien consultó en 2023 con una historia de seis meses de sensación de masa en mama derecha, con aumento de tamaño progresivo, sin dolor ni telorrea. Tenía antecedentes familiares en segundo grado de tía materna con cáncer de mama a los 50 años y prima paterna con cáncer de mama a los 35 años.

Traía una ecografía mamaria clasificada como 4C según el Sistema de Informes y Datos de Imágenes Mamarias (*Breast Imaging Reporting and Data System*, BI-RADS), categoría de alta sospecha de malignidad (probabilidad estimada superior al 50 % e inferior al 95 %) [5], por un nódulo en mama derecha de 18 mm hipoecogénico con márgenes angulosos. Al examen físico de ingreso se apreció una lesión de 2,3 cm en región de las seis horas de la mama derecha, a 3,5 cm del pezón, con compromiso de piel, retracción y cambios de pigmentación local, sin adenomegalias cervicales, axilares ni supraclaviculares. La patología informó un carcinoma ductal infiltrante (CDI) no especificado de otra manera (NOS, del inglés *not otherwise specified*), de grado histológico 2 (GH 2), sin invasión linfovascular (ILV) ni perineural (PN). La expresión de receptores de estrógeno (RE) fue del 100 % y la de receptores de progesterona (RP) del 10 %; el receptor 2 del factor de crecimiento epidérmico humano (HER2) fue equívoco y el índice de proliferación Ki-67 fue del 30 %.

La paciente fue llevada a cirugía conservadora de mama derecha y biopsia de ganglio centinela (BGC). La patología quirúrgica mostró un CDI multifocal con componente *in situ* tipo comedonecrosis (G3), luminal B-like, HER2 negativo por FISH, Ki-67 30 %, 0/2 ganglios centinela comprometidos (Figura 1).

Recibió quimioterapia adyuvante, radioterapia consolidativa y hormonoterapia con Anastrazol por intolerancia a tamoxifeno. Durante la adyuvancia se observó crecimiento nodular de unas

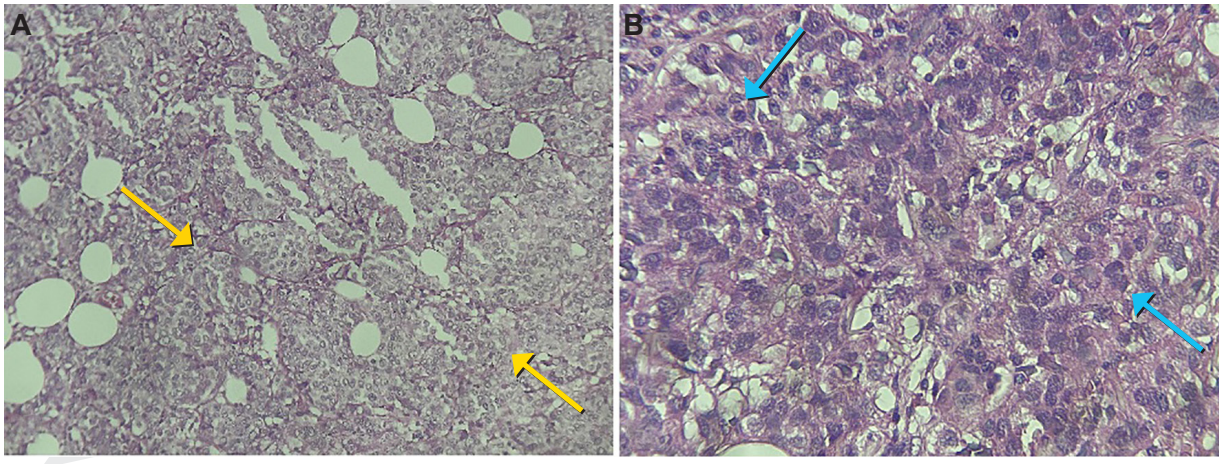

Figura 1. Hallazgos histopatológicos de la lesión mamaria derecha en la región intercuadrántica inferior. **A.** A objetivo ×10 se observa el componente infiltrante (flechas amarillas) de un carcinoma ductal infiltrante multifocal de alto grado (G3), asociado a un componente ductal in situ (CDIS) con patrón comedo y comedonecrosis, documentados en el estudio histopatológico. **B.** A objetivo ×40 se identifican células tumorales con marcada atipia nuclear (flechas cian), en concordancia con un tumor de alto grado. Tinción: hematoxilina-eosina (H&E).

Cortesía: Doctor Josué Asprilla-Lozano, Servicio de Patología, Clínica Imbanaco, Cali, Colombia.

EN PRENSA

lesiones en mama izquierda, que venían estables desde 2019. Al término de su tratamiento oncológico, se decidió llevar a biopsia Tru-Cut®, que reportó lesión fibroepitelial (fibroadenoma vs tumor filoides) (Figura 2).

La paciente tenía antecedente en 2020 de una lesión en mama izquierda, caracterizada por biopsia como ectasia ductal focal e hiperplasia ductal sin atipia, que había sido llevada a resección quirúrgica el mismo año, con reporte de patología compatible con fibroadenoma de patrón intracanicular negativo para malignidad. Se decidió proceder con una cuadrantectomía, intervención quirúrgica en la que se encontraron dos tumores filoides *borderline* en el cuadrante superior interno (CSI) de la mama izquierda (de 2,5 y 1,7 cm) con márgenes negativos pero subóptimos (Figura 3).

En junta multidisciplinaria se ordenó revisión institucional de los bloques de patología del año 2020, donde por hallazgos morfológicos e inmunohistoquímicos se reclasificó como tumor filoides *borderline* (Figura 4), lo que hizo considerar que se trataba de una recurrencia multicéntrica y sustentó la indicación de mastectomía con reconstrucción inmediata. La patología de este espécimen quirúrgico no evidenció enfermedad residual.

Posteriormente fue valorada por genética médica. El análisis de los genes de susceptibilidad al cáncer de mama 1 y 2 (*BRCA1* y *BRCA2*) mediante amplificación de sondas dependiente de ligadura múltiple (MLPA) no identificó deleciones ni duplicaciones. En el estudio de 72 genes relacionados con cáncer hereditario se identificó, en heterocigosis, una variante de significado incierto (VUS) en el gen *MSH6* (homólogo de MutS 6), sin variantes en el número de copias (CNV). En el último control documentado, realizado en 2026, la paciente se encontraba asintomática y sin evidencia clínica ni imagenológica de recaída o progresión.

Discusión

Los tumores filoides representan entre el 0,3 y el 1 % de las lesiones tumorales mamarias y existen pocos estudios prospectivos sobre esta patología dada su baja incidencia. Afectan principalmente a la población de mujeres entre los 35 y 55 años, como es el caso de nuestra paciente [6,7].

Las lesiones *borderline*, cuyas mitosis se encuentran entre 5 y 9 por 10 CAP, constituyen alrededor del 15 al 20 % de todos los tumores filoides y la recurrencia local de estos se encuentra alrededor del 14 al 25 % [8,9]. Además del tamaño

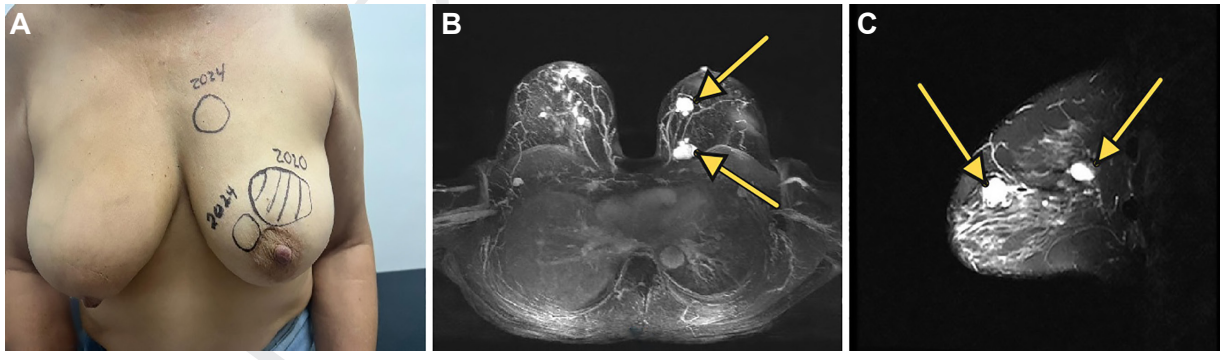

Figura 2. Evolución clínica e imágenes de resonancia magnética de mama. **A.** Examen físico inicial (vista frontal) y detalle de la mama izquierda, con marcación cutánea de las lesiones palpables, lo que permitió apreciar el aumento de tamaño de los nódulos durante el seguimiento. **B.** Resonancia magnética, corte axial ponderado en T2: en el cuadrante supero-interno de la mama izquierda se identifican dos nódulos sólidos de morfología ovalada, contornos circunscritos y septos hipointensos internos (flechas). **C.** Resonancia magnética de la mama izquierda en corte sagital u oblicuo: las flechas señalan los mismos dos nódulos. Según el informe radiológico, las lesiones miden aproximadamente 20 y 26 mm y presentan realce heterogéneo tras la administración de contraste, curvas cinéticas tipo I y ausencia de restricción a la difusión.

Fuente: fotografía clínica tomada por los autores e imágenes de resonancia magnética del caso.

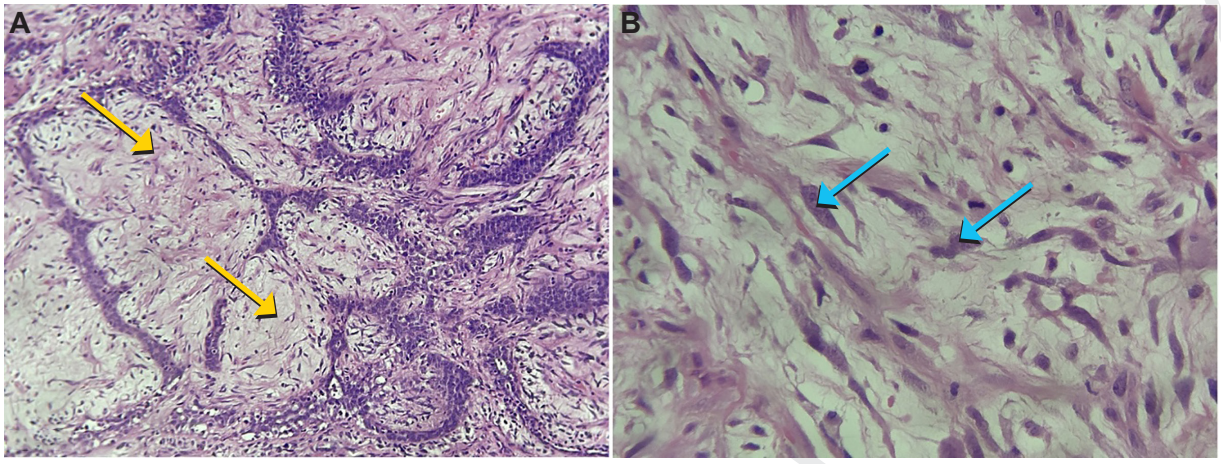

Figura 3. Hallazgos histopatológicos de la resección de nódulos mamarios del cuadrante superior interno de la mama izquierda (tumor filodes *borderline*). **A.** A objetivo ×10 se observa una neoplasia fibroepitelial bifásica con arquitectura en "hojas" (*leaf-like*), que son proyecciones estromales que protruyen hacia hendiduras o espacios revestidos por epitelio ductal (flechas amarillas). **B.** A objetivo ×40 se aprecia el componente estromal fusocelular con celularidad y atipia nuclear leves a moderadas (flechas cian), hallazgos compatibles con la categoría *borderline* en el contexto del reporte histopatológico. Tinción: hematoxilina-eosina (H&E).

Cortesía: Doctor Josué Asprilla-Lozano y doctora Xiomara Cuadros, Servicio de Patología, Clínica Imbanaco, Cali, Colombia.

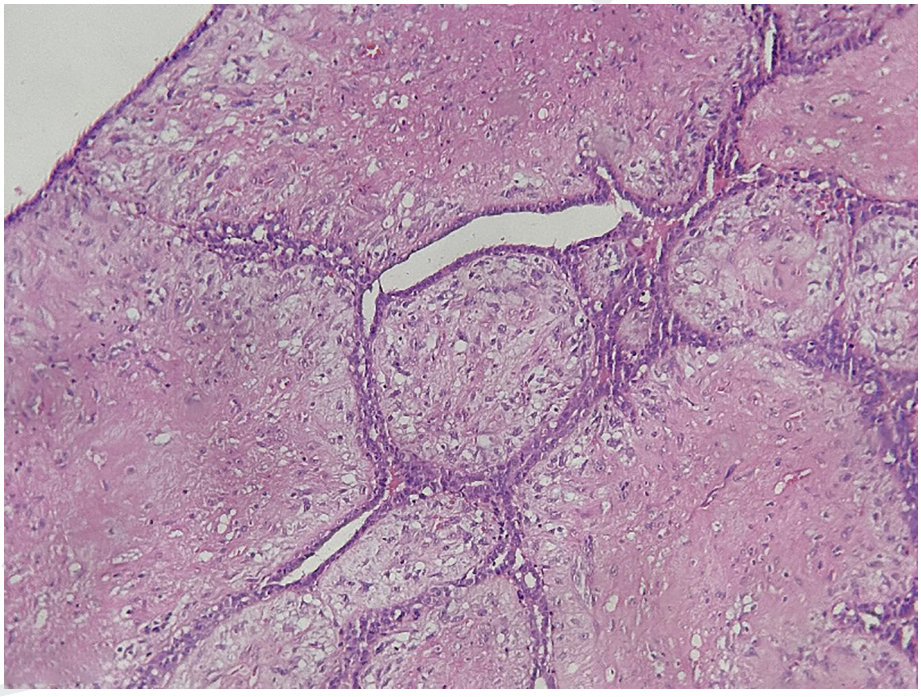

Figura 4. Revisión histopatológica de la pieza quirúrgica intercuadrántica superior izquierda (2020) con reclasificación diagnóstica.

Corte histológico correspondiente al antecedente quirúrgico de 2020, inicialmente informado como fibroadenoma. En la revisión por patología se identificó una lesión fibroepitelial bifásica, con rasgos que favorecen el diagnóstico de tumor filoides *borderline*, destacando su arquitectura tipo "hojas" (*leaf-like*), con aumento de la celularidad estromal alrededor de los ductos y patrón más compatible con filoides. Tinción: (hematoxilina y eosina (H&E); objetivo ×10).

Cortesía: Doctora Xiomara Cuadros, Servicio de Patología, Clínica Imbanaco, Cali, Colombia.

tumoral, el porcentaje de necrosis, la actividad mitótica, la atipia, la celularidad y el sobrecrecimiento estromal, la recurrencia se ve influenciada por los márgenes de la intervención quirúrgica inicial; sin embargo, la definición del margen ideal ha sido controversial.

Las lesiones *borderline* de manera exótica (menos del 5 %) se presentan como una enfermedad multicéntrica [10]. Este es el caso de una paciente con antecedente de resección quirúrgica de un tumor filoides *borderline* de 5 cm, que fue manejado en otro centro asistencial como fibroadenoma, con resección quirúrgica subóptima debido a que sus márgenes se hallaron comprometidos. Nuestra paciente presentó recaída tres años después, de manera multicéntrica con dos focos ubicados en cuadrantes diferentes. Su cuadro clínico se expresó por un crecimiento acelerado de lesiones catalogadas como posibles fibroadenomas, durante el tratamiento activo con quimioterapia adyuvante de un carcinoma ductal infiltrante multifocal contralateral, de tipo hormonal, proliferado con un Ki-67 del 30 %.

Se considera un caso de interés dado que, al revisar la patología del tumor inicialmente tipificado como fibroadenoma, se clasificó como un tumor filoides *borderline* voluminoso. Los tumores mayores de 5 cm suelen relacionarse con un mayor riesgo de recurrencia, que alcanza del 20 al 40 % según series retrospectivas [11,12]. Este fenómeno se explica por la dificultad de obtener márgenes quirúrgicos amplios, ya que este tipo de lesiones característicamente suelen asociarse con mayor celularidad, sobrecrecimiento estromal y un riesgo de infraclasificación.

Una lesión que evidencia aumento considerable de su tamaño durante un tratamiento activo para patología oncológica mamaria, ipsi o contralateral, suele relacionarse con pobre respuesta o progresión de enfermedad; pero este caso nos demuestra que es probable que se presenten lesiones de otra estirpe tumoral de manera sincrónica.

Conclusión

Los tumores filoides *borderline* no son comunes en la población general y se presentan con rangos de prevalencia que oscilan entre un 0,045 % y un 0,15 %; es decir, menos de 2 de cada 1000 tumores mamarios. Es aún más infrecuente que se presenten como una enfermedad multifocal o multicéntrica. Este caso con un cáncer contra- lateral también multicéntrico, realmente se constituye en una presentación excepcional. El juicio clínico en este contexto puede verse influenciado por la orientación de la patología oncológica de tipo ductolobulillar, más que la patología estromal.

Los antecedentes patológicos y quirúrgicos mamarios de un paciente pueden ser determinantes para la orientación de conductas ante lesiones *de novo* o que evidencien un cambio de comportamiento. Una lesión caracterizada como fibroepitelial, que en el seguimiento muestre un crecimiento acelerado, puede ser una indicación para realizar un análisis retrospectivo, que incluya la revisión por patólogos expertos del material extraído previamente. La discusión en junta multidisciplinaria apoyará la toma de decisiones acertadas.

Cumplimiento de normas éticas

Consentimiento informado: Según las políticas institucionales de la Clínica Imbanaco – Grupo Quirón Salud y la Pontificia Universidad Javeriana de Cali, este reporte de caso no requiere aprobación de comité de ética al no constituir investigación, sino una descripción retrospectiva de un caso atendido en la práctica clínica. Para la elaboración y publicación de este reporte de caso se obtuvo consentimiento informado escrito de la paciente. Se preservó el anonimato conforme a las guías CARE y la confidencialidad de la información clínica de acuerdo con la Resolución 008430 de 1993 del Ministerio de Salud de Colombia y las políticas institucionales.

Conflictos de interés: Los autores declararon no tener conflictos de interés relacionados con la publicación de este artículo.

Uso de Inteligencia Artificial: Los autores declararon que se utilizó una herramienta de inteligencia artificial generativa (ChatGPT OpenAI) únicamente como apoyo para la traducción y/o mejora de estilo lingüístico del manuscrito además de la aclaración de algunos términos. El contenido científico, la interpretación clínica, la selección de información, la redacción final y la responsabilidad íntegra del trabajo corresponden exclusivamente a los autores. No se empleó inteligencia artificial para generar, modificar o manipular datos, resultados, imágenes o conclusiones.

EN PRENSA

Fuentes de financiación: Los autores declararon que el presente reporte de caso fue autofinanciado y no recibió financiación externa alguna.

Contribución de los autores:

- Diseño y concepción del estudio: Claudia Jimena Millán-Matta, Luis Felipe Lozada-Forero.
- Adquisición de datos: Claudia Jimena Millán-Matta, Luis Felipe Lozada-Forero, Cristian Camilo Guzmán-Pérez.
- Análisis e interpretación de datos: Claudia Jimena Millán-Matta, Luis Felipe Lozada-Forero, Cristian Camilo Guzmán-Pérez.
- Redacción del manuscrito: Claudia Jimena Millán-Matta, Luis Felipe Lozada-Forero, Cristian Camilo Guzmán-Pérez.
- Revisión crítica: Claudia Jimena Millán-Matta, Luis Felipe Lozada-Forero, Cristian Camilo Guzmán-Pérez.

Referencias

1 Ihm S. 'Robert Graves's The Greek Myths and Matriarchy'. En: Gibson AGG, ed. Robert Graves and the classical tradition, classical presences. Oxford: Oxford Academic; 2016. p. 164-80. https://doi.org/10.1093/acprof:oso/9780198738053.003.0009

2 Hasdemir S, Tolunay Ş, Özşen M, Gökgöz MŞ. Phyllodes tumor of the breast: A clinicopathological evaluation of 55 cases. Eur J Breast Health. 2019;16:32-8. https://doi.org/10.5152/ejbh.2019.4709

3 Avatefi M, HadavandSiri F, Nazari SSH, Akbari ME. Risk factors of developing contralateral breast cancer after first primary breast cancer treatment. Cancer Rep (Hoboken). 2024;7:e1927. https://doi.org/10.1002/cnr2.1927

4 Reinfuss M, Mituś J, Duda K, Stelmach A, Ryś J, Smolak K. The treatment and prognosis of patients with phyllodes tumor of the breast: An analysis of 170 cases. Cancer. 1996;77:910-6. https://doi.org/10.1002/(SICI)1097-0142(19960301)77:5<910::AID-CNCR16>3.0.CO;2-6

5 Hsu GC, Yu JC. American College of Radiology Breast Imaging Reporting and Data System Ultrasound: An overview of the second edition. J Med Ultrasound. 2015;23:117-119. https://doi.org/10.1016/j.jmu.2015.07.003

6. Yu CY, Huang TW, Tam KW. Management of phyllodes tumor: A systematic review and meta-analysis of real-world evidence. Intl J Surg. 2022;107:106969. https://doi.org/10.1016/j.ijsu.2022.106969

7 Corso D, Contreras D, Javier Á, Guzmán L, Díaz S, García O, et al. Tumor filoide. Estado del arte. Rev Colomb Cancerol. 2016;20:79-86. https://doi.org/10.1016/j.rccan.2015.10.001

8 Tan PH, Ellis I, Allison K, Brogi E, Fox SB, Lakhani S, et al. The 2019 World Health Organization classification of tumours of the breast. Histopathology. 2020;77:181-5. https://doi.org/10.1111/his.14091

9 Chaney AW, Pollack A, McNeese MD, Zagars GK, Pisters PW, Pollock RE, et al. Primary treatment of cystosarcoma phyllodes of the breast. Cancer. 2000;89:1502-11. https://doi.org/10.1002/1097-0142(20001001)89:7<1502::aid-cncr13>3.0.co;2-p

10 Mitus JW, Blecharz P, Jakubowicz J, Reinfuss M, Walasek T, Wysocki W. Phyllodes tumors of the breast. The treatment results for 340 patients from a single cancer centre. Breast. 2019;43:85-90. https://doi.org/10.1016/j.breast.2018.11.009

11 Tan BY, Acs G, Apple SK, Badve S, Bleiweiss IJ, Brogi E, et al. Phyllodes tumours of the breast: A consensus review. Histopathology. 2016;68:5-21. https://doi.org/10.1111/his.12876

12 Hassouna JB, Damak T, Gamoudi A, Chargui R, Khomsi F, Mahjoub S, et al. Phyllodes tumors of the breast: A case series of 106 patients. Am J Surg. 2006;192:141-7. https://doi.org/10.1016/j.amjsurg.2006.04.007

EN PRENSA