Rev Colomb Cir. 2026;41:1231-43
https://doi.org/10.30944/20117582.3235

ARTÍCULO DE REVISIÓN

Trauma maxilofacial para cirujanos generales: Una revisión sistemática

Maxillofacial trauma for general surgeons: A systematic review

Patrizio Petrone, MD, PhD, MPH, MHA, FACS, MAMSE[1], Alba María Sánchez-Arco, MD[2], Aloia Guerreiro-Caamaño, MD[3], Antonio Cabrera-Arcas, MD[4], Corrado P. Marini, MD, FACS[5]

1 Department of Surgery, NYC Health + Hospitals/Jacobi Medical Center, Bronx, New York City, New York, USA. NYU Grossman Long Island School of Medicine, Mineola, New York, USA. Chair, Research Committee, Sociedad Panamericana de Trauma.
2 Servicio de Cirugía General y del Aparato Digestivo, Hospital Universitario Poniente, Almería, España.
3 Servicio de Cirugía General, Hospital Universitario Lucus Augusti, Lugo, España.
4 Servicio de Cirugía Oral y Maxilofacial, Hospital Universitario Torrecárdenas, Almería, España.
5 Department of Surgery, NYC Health + Hospitals/Jacobi Medical Center, Bronx, New York City, New York, USA.

Resumen

Introducción. El trauma maxilofacial puede convertirse en una amenaza para la vida por compromiso de la vía aérea o hemorragia masiva, así como por las lesiones asociadas. El objetivo de este artículo fue ofrecer una perspectiva general de la epidemiología, el diagnóstico y el tratamiento de estas lesiones para los cirujanos generales y de trauma, en entornos donde el cirujano maxilofacial no siempre se encuentra disponible.

Métodos. Se realizó una revisión sistemática de la literatura en PubMed, Embase y Cochrane, de publicaciones entre 1970 y 2024, sobre etiología, diagnóstico por imágenes y estrategias terapéuticas en el paciente adulto con trauma maxilofacial.

Resultados. Se observó un descenso de accidentes de tráfico como primera causa de trauma maxilofacial en países desarrollados, donde prevalecen lesiones por caídas en población geriátrica y aquellas por vehículos de movilidad personal. La tomografía computarizada (TC) maxilofacial se confirma como indispensable para el adecuado diagnóstico. Deben seguirse los principios del *Advanced Trauma Life Support* (ATLS®), pudiendo ser necesario recurrir al acceso quirúrgico para el mantenimiento de la vía aérea. La angioembolización emerge como la solución para hemorragias oronasales refractarias. Se destaca la edad avanzada como predictor para el manejo conservador, y la reducción abierta con fijación interna permanece como el estándar de oro en el tratamiento quirúrgico.

Conclusiones. El éxito en el manejo del trauma maxilofacial depende de la estabilización según los principios del ATLS®, el diagnóstico mediante la TC de alta resolución y una estrategia terapéutica que priorice el mantenimiento de la funcionalidad y los resultados estéticos.

Palabras clave: traumatismos maxilofaciales; diagnóstico; diagnóstico por imagen; terapéutica; procedimientos endovasculares; procedimientos quirúrgicos orales.

Fecha de recibido: 17/02/2026 - Fecha de aceptación: 02/06/2026 - Publicación en línea: 07/10/2026
Correspondencia: Patrizio Petrone, 135 3rd Avenue, Mineola, New York 11501, USA. Teléfono: +1 (914) 374-6563.
Dirección electrónica: patrizio.petrone@gmail.com
Citar como: Petrone P, Sánchez-Arco A, Guerreiro-Caamaño A, Cabrera-Arcas A, Marini CP. Trauma maxilofacial para cirujanos generales: Una revisión sistemática. Rev Colomb Cir. 2026;41:1231-43. https://doi.org/10.30944/20117582.3235

Este es un artículo de acceso abierto bajo una Licencia Creative Commons - BY-NC-ND https://creativecommons.org/licenses/by-nc-nd/4.0/deed.es

Abstract

Introduction. Maxillofacial trauma can become life-threatening due to airway compromise or massive hemorrhage, as well as associated injuries. The objective of this article was to provide general and trauma surgeons with an overview of the epidemiology, diagnosis, and treatment of these injuries in settings where a maxillofacial surgeon is not always available.

Methods. A systematic literature review was conducted using PubMed, Embase, and Cochrane, covering publications from 1970 to 2024 regarding etiology, diagnostic imaging, and therapeutic strategies for adult patients with maxillofacial trauma.

Results. A decline has been observed in traffic accidents as the primary cause of maxillofacial trauma in developed countries, where injuries resulting from falls in the geriatric population and those involving personal mobility devices are now more prevalent. Maxillofacial computed tomography (CT) is confirmed as essential for accurate diagnosis. The principles of Advanced Trauma Life Support (ATLS®) must be followed, and surgical airway access may be required. Angioembolization is emerging as the solution for refractory oronasal hemorrhage. Advanced age is highlighted as a predictor for conservative management, whereas open reduction with internal fixation remains the gold standard for surgical treatment.

Conclusions. Success in the management of maxillofacial trauma depends on stabilization according to ATLS® principles, diagnosis via high-resolution CT, and a therapeutic strategy that prioritizes the preservation of function and aesthetic outcomes.

Keywords: maxillofacial injuries; diagnosis; diagnostic imaging; therapeutics; endovascular procedures; oral surgical procedures.

Introducción

Las lesiones traumáticas maxilofaciales se encuentran entre las patologías más frecuentemente valoradas en los centros de trauma a nivel mundial [1], siendo su etiología muy diversa. Las lesiones maxilofaciales pueden variar desde laceraciones cutáneas hasta fracturas complejas o lesiones cerebrales, pudiendo algunas de ellas amenazar la vida del paciente, por lo que es esencial en ese momento una adecuada actuación por parte del cirujano general [2].

Así, ante pacientes politraumatizados, el cirujano forma parte de la primera línea asistencial, y como tal, debe ser capaz de resolver los problemas agudos que ponen en riesgo la vida del paciente, incluso aunque estos se encuentren en el área maxilofacial. Se realizó el presente estudio con el objetivo de responder a las siguientes preguntas:

1 ¿Cuáles son las principales etiologías del traumatismo maxilofacial?

2 ¿Qué estrategias diagnósticas son más utilizadas y efectivas?

3 ¿Cuáles son las opciones de manejo y tratamiento disponibles en el contexto del trauma?

Métodos

Tipo de estudio

Se realizó una búsqueda sistemática de la literatura en las bases de datos electrónicas PubMed, Embase y Cochrane, incluyendo artículos publicados entre enero de 1970 y agosto de 2024. Se emplearon combinaciones de los términos *maxillofacial trauma* y *facial trauma* junto con *blunt trauma*, *penetrating trauma*, *etiology*, *diagnosis*, *management* y *treatment*.

Selección de los artículos

Los criterios de inclusión comprendieron estudios originales en humanos, publicados en inglés o español, que abordaran aspectos relevantes del traumatismo maxilofacial en población adulta y que aportaran información aplicable a la práctica del cirujano general. Se consideraron tanto estudios observacionales como ensayos clínicos,

así como revisiones sistemáticas y metaanálisis de alta calidad.

Los criterios de exclusión fueron estudios en población pediátrica, investigaciones no realizadas en humanos, trabajos centrados exclusivamente en lesiones oculares, cerebrales, del nervio facial o de la columna cervical, artículos con un alto grado de especificidad y escasa aplicabilidad clínica para el cirujano general, reportes de casos con menos de siete pacientes, publicaciones en idiomas distintos del español o inglés y artículos duplicados. Asimismo, cuando un estudio primario estaba incluido dentro de una revisión sistemática o metaanálisis seleccionado, se excluyó el original en favor de los datos agregados de la revisión.

Las publicaciones duplicadas fueron identificadas y eliminadas utilizando el programa Covidence (Covidence systematic review software, Veritas Health Innovation, Melbourne, Australia. Disponible en: www.covidence.org.) y mediante revisión manual. Posteriormente, dos investigadores independientes realizaron la selección de estudios mediante la lectura de títulos y resúmenes, seguida de una evaluación del texto completo para determinar su elegibilidad final.

En la Figura 1 se ilustra el proceso de selección de artículos, así como los criterios específicos de inclusión y exclusión.

Extracción de datos

De cada estudio incluido se extrajeron los siguientes datos: características del diseño del estudio, tamaño muestral, características demográficas de la población, etiología del trauma, métodos diagnósticos utilizados, estrategias de manejo y tratamiento, y principales resultados clínicos. Los datos extraídos fueron sintetizados de forma cualitativa, organizándolos en categorías temáticas (etiología, diagnóstico y tratamiento), con el fin de identificar patrones, tendencias y áreas de consenso o controversia en la literatura. En caso de disponibilidad y homogeneidad suficiente entre estudios, se consideró la posibilidad de realizar un análisis comparativo de resultados relevantes.

Epidemiología

La afectación facial es muy frecuente en pacientes politraumatizados. El trauma maxilofacial tiene una prevalencia mucho mayor en hombres que en mujeres, con proporciones 3:1 y hasta de 8:1 [1,3,4], debido principalmente a accidentes de tránsito y agresiones. En lo que a franjas de edad se refiere, tiene el pico de mayor incidencia entre los 20 a 40 años [1,3,4], aunque cabe destacar que, en el caso de las mujeres, a pesar de que el trauma maxilofacial es menos frecuente, este tiene una distribución con dos picos: uno coincidente entre los 20 y los 40 años y otro entre los 70 y los 89 años [5]. El pico de incidencia en las personas mayores se debe a una mayor fragilidad y a las caídas de baja energía. Es por esto por lo que, en algunas series acerca del trauma maxilofacial geriátrico, se describe que por encima de los 70 años el trauma facial es progresivamente más prevalente en mujeres que en hombres [6,7], llegando esta ratio incluso a invertirse, siendo la proporción de mujeres a hombres de 2:1 a partir de los 80 años [1]. Este cambio en la incidencia se adjudica a una mayor expectativa de vida de las mujeres [6].

Mecanismos de lesión

El trauma maxilofacial tiene múltiples etiologías y la mayoría de las lesiones se derivan de mecanismos contusos. Las más importantes son los incidentes viales, la violencia interpersonal, las caídas y las lesiones producidas en el entorno deportivo y laboral. La frecuencia de estos mecanismos varía según las diversas características de la población.

Incidentes viales

Aunque los incidentes viales son la causa más frecuente a nivel mundial, llegando a casi el 45 % según el estudio WORMAT [1], si se analiza de forma más detallada, se puede ver que en Europa y Estados Unidos la incidencia de los incidentes viales está disminuyendo, presumiblemente por las leyes más estrictas que imperan en estos países acerca del uso de cascos

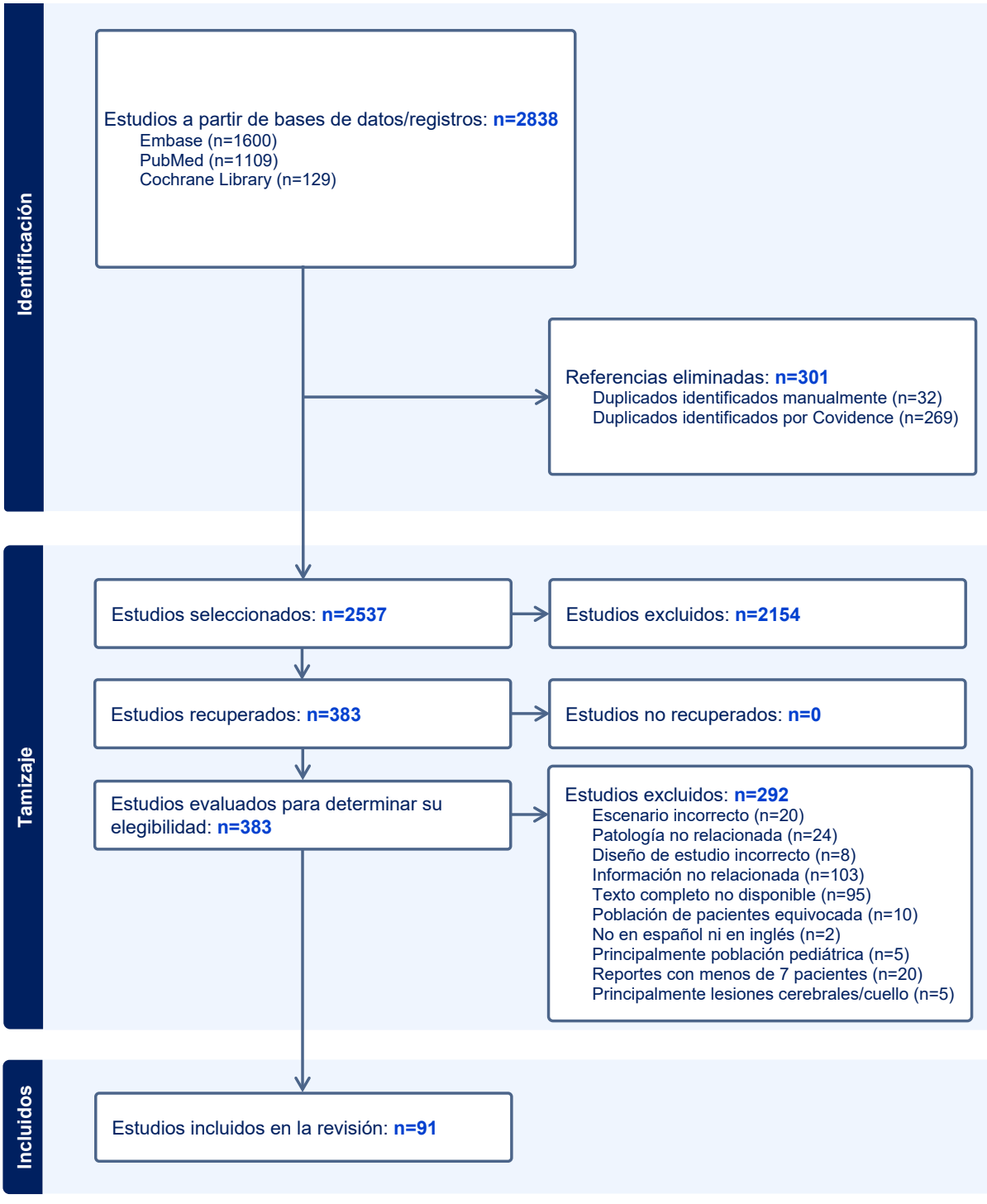

Figura 1. PRISMA.

y cinturones de seguridad, mientras que está aumentando la incidencia de lesiones maxilofaciales secundarias a la violencia interpersonal y las caídas, lo cual podría esto último relacionarse con el envejecimiento de la población [1,3].

Incluyen los incidentes que implican automóviles, motocicletas, bicicletas y peatones. Los accidentes en motocicleta son los más graves, sobre todo cuando no se utiliza casco [1], aunque las patinetas eléctricas están emergiendo como un nuevo factor de riesgo, pudiendo llegar a ser incluso más graves que los accidentes en las bicicletas [8], ya que no ofrecen protección facial. Además, se ha observado que casi el 50 % de los casos presentan intoxicación etílica o por drogas [9].

Agresiones

Suponen la segunda causa más frecuente de trauma maxilofacial [1]. Es más común en hombres que en mujeres, sobre todo en jóvenes, y suelen ser debidos a golpes directos con puños o pies [3]. En el caso de las lesiones debidas a agresiones en las mujeres, debe orientarnos hacia posible violencia de género, sobre todo si se asocian a otras lesiones (como traumatismo craneoencefálico) o a otros signos de abuso [10].

Caídas

Aunque se producen en todos los grupos de edad, son el mecanismo lesional más frecuente en los ancianos, sobre todo en aquellos mayores de 70 años [6], y en domicilio [11]. Las lesiones secundarias a este mecanismo suelen tener menor gravedad [6], pero dada la fragilidad de los pacientes en los que ocurren, pueden asociarse a fracturas múltiples o traumatismos craneoencefálicos [12].

Trauma penetrante

Aunque este mecanismo es menos frecuente, merece mencionarse por ser potencialmente grave y acarrear una elevada morbimortalidad, sobre todo si se asocia a lesiones de estructuras como la base del cráneo o los grandes vasos [10,11]. Las heridas de bala son la causa más común [1], seguidas por lesiones por arma blanca u objetos punzantes.

Localización

El segmento facial afectado se ha dividido en región frontal, tercio medio superior, tercio medio inferior y tercio inferior. Las lesiones maxilofaciales se producen en más de la mitad de los casos en el tercio medio de la cara, seguido del tercio inferior; menos del 5 % de las lesiones ocupan la región frontal. Reciben el nombre de fracturas panfaciales aquellas que implican al menos tres de las cuatro subunidades faciales [1,13].

Según su ubicación, las fracturas más frecuentes son las del complejo maxilo-zigomático-orbitario y los huesos nasales en las lesiones de tercio medio, y las fracturas del cóndilo mandibular en las lesiones del tercio inferior [1,13,14]. Las fracturas del tercio inferior de la cara se asocian significativamente con pacientes jóvenes, mientras que las del tercio medio con pacientes mayores [6,13].

Las fracturas de Lefort (Figura 2) son un tipo específico de fracturas del tercio medio de la cara que suelen estar asociadas a mecanismos lesionales de alta energía, como los accidentes de automóviles, por lo que se pueden acompañar de otras lesiones graves [1,14,15]. Se clasifican en Lefort I, Lefort II y Lefort III, dependiendo de la extensión y el nivel de la fractura en el esqueleto facial. A pesar de no ser las fracturas más frecuentes, su incidencia no es despreciable ya que se asocian de forma significativa con un notable riesgo de compromiso de la vía aérea (sobre todo Lefort II y III), debido al desplazamiento posterior de los fragmentos faciales y el edema de los tejidos blandos [6,14,16,17], pudiendo llegar a ser necesario su manejo quirúrgico de urgencia [14,15,18-20].

Diagnóstico por imagen

Ante un paciente con traumatismo maxilofacial, lo primero que se debe realizar es una evaluación primaria para la estabilización del paciente siguiendo los principios del *Advanced Trauma Life Support* (ATLS®). Una vez conseguida la misma, podremos centrarnos en diagnosticar con precisión el alcance real de las lesiones, para lo que nos basaremos, además de la exploración física en el diagnóstico por imágenes [21].

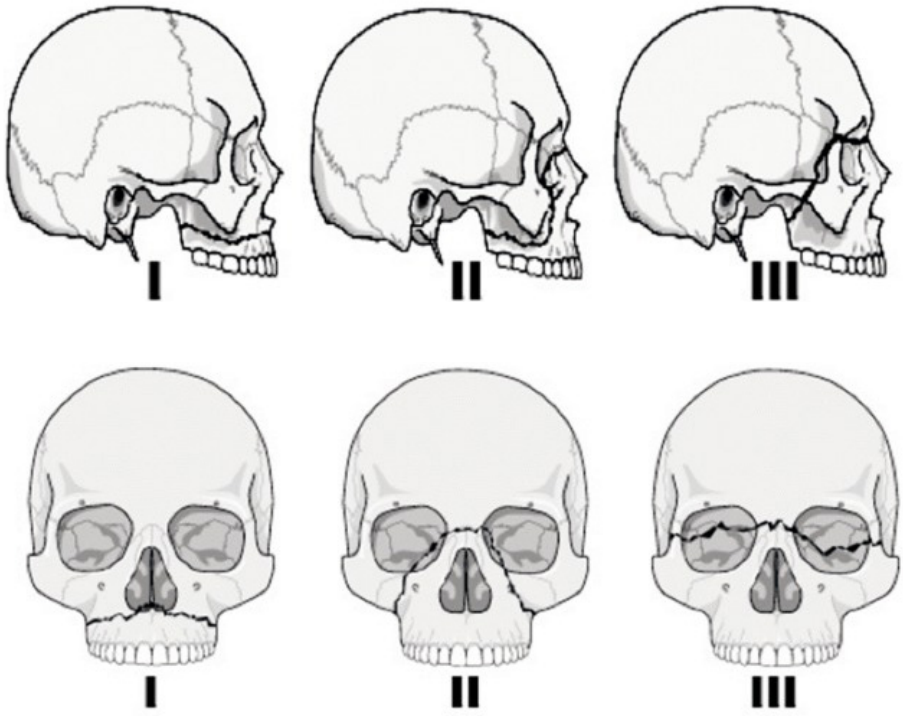

- Fractura Lefort I: fractura horizontal o paladar flotante.
- Fractura Lefort II: fractura piramidal.
- Fractura Lefort III: fractura transversal o disociación craneofacial.

Figura 2. Clasificación de las fracturas Lefort.
Fuente: Archives of Craniofacial Surgery. E-acfs.org. 2020.
Disponible en: https://e-acfs.org/journal/Figure.php?xn=acfs-18-5.xml&id=

Radiografía convencional

La radiografía convencional es el primer paso en el diagnóstico de las fracturas faciales [21,22], ya que ayuda a determinar el tipo, la ubicación, la magnitud y el desplazamiento de las fracturas; sin embargo, debido a sus limitaciones, está siendo reemplazada por otras técnicas de imagen más especializadas, como la ecografía o la tomografía, que son más sensibles para la detección de fracturas faciales [3,21,22].

La radiografía suele utilizarse para la valoración de fracturas nasales (aunque su precisión varía de un 53 % a un 82 %) y mandibulares. En este segundo caso, la proyección más utilizada es la panorámica u ortopantomografía (con una sensibilidad del 86 % al 92 %), que es capaz de valorar también la fractura de raíz dental [21].

Tomografía computarizada

La tomografía computarizada (TC) es el estándar de oro como imagen diagnóstica en el trauma facial agudo. Es superior a la ecografía y a la resonancia magnética nuclear (RMN) [23-25] porque permite la obtención de cortes finos con alta definición, para una adecuada valoración tanto de los tejidos óseos como de las partes blandas, además de reconstrucciones en 3D, por lo que sirve para valorar tanto fracturas simples no desplazadas como otras

complejas, heridas penetrantes o la presencia de cuerpos extraños y su trayectoria [3,21], haciendo que su sensibilidad sea cercana al 100 % [21].

Dada la proximidad anatómica, los pacientes con trauma facial suelen asociar fracturas de cráneo y viceversa, por lo que la TC craneal sirve como primera línea de imagen [23]; sin embargo, no es suficiente para una evaluación detallada de las fracturas faciales, puesto que su tasa de detección es baja (hasta casi un 23 % menos que el TC maxilofacial) [23-25], ya que normalmente excluye la porción inferior del maxilar y la mandíbula [21,26]. Así, la TC maxilofacial es esencial para determinar la necesidad de intervención quirúrgica e incluso el abordaje o la técnica [25], y dado que tanto la TC craneal como la TC maxilofacial se construyen a partir de las mismas proyecciones, se recomienda solicitar ambos estudios simultáneamente para pacientes con trauma facial y craneal, para minimizar la radiación [25].

Ecografía

La ecografía normalmente se ha utilizado para la evaluación de tejidos blandos, pero su rol en el trauma maxilofacial está en auge por ser una prueba económica, no invasiva y sin radiación [21,22]. Aunque su utilidad se limita a estructuras superficiales, tiene una alta precisión en la detección de fracturas de arco cigomático (85 %) y del seno frontal (casi del 100 % en algunos estudios) [21,22].

Resonancia magnética nuclear

Muy pocas veces se utiliza en el diagnóstico del trauma maxilofacial en el momento agudo [21], pero puede ayudar a evaluar lesiones nerviosas o fugas de líquido cefalorraquídeo, e incluso detectar pequeños cuerpos extraños [21].

Angio-TC y Angio-RMN

Tampoco son las pruebas de primera elección para identificar lesiones faciales, pero sí son esenciales cuando se sospecha una lesión cerebrovascular por trauma cerrado [21]. La Angio-TC se recomienda para la evaluación vascular, ya que tiene un corto tiempo de adquisición y menos complicaciones que una arteriografía [21].

Es muy importante abordar el tema de las lesiones cerebrovasculares no penetrantes en pacientes con traumatismos maxilofaciales. De hecho, el protocolo de atención estándar en pacientes con traumatismo maxilofacial incluye descartar este tipo de lesiones. Además, una de las cuestiones a debatir es si se debe incluir la evaluación del polígono de Willis en estos pacientes.

Manejo de las lesiones maxilofaciales

Al igual que la atención de cualquier paciente politraumatizado, el manejo del paciente con trauma maxilofacial debe ser sistemático y basado en los principios del *Advanced Trauma Life Support* (ATLS®), ya que, aunque estas lesiones pueden no ser la principal causa de muerte del paciente, pueden estar asociadas a otras más graves [26-29]. Una vez estabilizado el paciente, se procede al manejo específico de las lesiones de la esfera maxilofacial.

Abordaje inicial

El manejo de las lesiones basado en protocolos del ATLS® puede prevenir hasta el 25-30 % de las muertes derivadas del trauma [27,28,30]. El manejo inicial del paciente con traumatismo maxilofacial debe realizarse siguiendo estrictamente la secuencia XABCDE del ATLS (*eXanguination, Airway, Breathing, Circulation, Disability, Exposure*), priorizando la identificación y el tratamiento de las lesiones potencialmente letales.

- **X (*eXanguination*): Control de la hemorragia masiva**

La hemorragia es una de las principales causas de muerte prevenible en el paciente politraumatizado. Aunque la hemorragia facial exanguinante es poco frecuente, puede ser clínicamente significativa y requiere control inmediato mediante presión directa, taponamiento anterior y posterior (*packing*), uso de sondas con balón (como Foley o Sengstaken-Blakemore), suturas hemostáticas o cauterización. En casos de sangrado refractario, la embolización transarterial constituye el estándar de oro, con altas tasas de éxito.

- **A (*Airway*): Vía aérea con protección de la columna cervical**

La permeabilidad de la vía aérea es la prioridad absoluta en pacientes con trauma [27,28,31]. En el trauma maxilofacial, la pérdida de esta puede ser secundaria a sangrado, fracturas desplazadas de la mandíbula o el maxilar, o la presencia de cuerpos extraños, como dientes [27,31-33]. Para evaluar la vía aérea, se le hacen algunas preguntas al paciente, y si puede hablar de forma clara, es poco probable que la vía aérea esté inmediatamente comprometida [27,30]. Sin embargo, se puede perder la permeabilidad de la vía aérea rápidamente por el edema de la zona o por la presencia de sangre [26,34].

Las maniobras iniciales en el manejo de la vía aérea en general incluyen la tracción mandibular, la inserción de una cánula orofaríngea (Guedel) o nasofaríngea (aunque esta es preferible evitarla si se sospecha una fractura de la base del cráneo) [27-30]. La intubación endotraqueal, normalmente orotraqueal (aunque a veces puede ser necesaria la nasotraqueal en el caso de fracturas mandibulares) es la vía aérea definitiva de elección, estando especialmente indicada en pacientes con una escala de coma de Glasgow igual o menor a 8 puntos o en caso de compromiso respiratorio grave [27-31].

Es importante evaluar si el paciente está consciente o no, para decidir utilizar una cánula orofaríngea (OPA, *oropharyngeal airway*) o un tubo endotraqueal (tubo ET). La OPA es un dispositivo curvo de plástico que se utiliza en pacientes inconscientes para evitar que la lengua obstruya las vías respiratorias (está contraindicada en pacientes conscientes, ya que puede provocar el reflejo nauseoso y vómitos), mientras que la intubación endotraqueal consiste en la colocación de un tubo ET avanzado e invasivo que se inserta en la tráquea para un control seguro y a largo plazo de las vías respiratorias.

En todos estos casos es de vital importancia asumir una lesión de la columna cervical del paciente hasta que se demuestre lo contrario, por lo que deberá colocarse el collar cervical que proceda [30,32]. Si es necesario retirarlo para asegurar la vía aérea, se debe realizar la inmovilización manual [28,32].

En los pacientes con trauma maxilofacial pueden ser varios los motivos por los que no se pueda realizar una intubación endotraqueal, principalmente en casos de fracturas panfaciales, hemorragias o con disrupción de la anatomía normal, tras lesiones por proyectil de arma de fuego, por lo que se debe optar por una vía aérea quirúrgica [27,28,31,32]. La cricotiroidotomía quirúrgica suele ser la elección por encima de la traqueostomía, ya que es técnicamente más fácil y se suele asociar a menor sangrado [27,28,31,32], aunque no se debe olvidar que es algo transitorio y que la vía aérea quirúrgica prolongada debe mantenerse con una traqueostomía [28,31]. La técnica de la cricotiroidotomía quirúrgica consiste en realizar una incisión a través de la membrana cricotiroidea, dilatarla y posteriormente colocar un tubo endotraqueal pequeño [27,30]. En niños, la traqueostomía es preferible para evitar lesiones en el cartílago cricoides [27,31].

- **B (*Breathing*): Respiración y ventilación**

Una vez asegurada la vía aérea, se evalúa la ventilación [27,28]. Se debe inspeccionar el tórax y el cuello, prestando atención a la desviación traqueal, al enfisema subcutáneo o al uso de músculos accesorios, ya que las lesiones torácicas como el neumotórax o el hemotórax pueden ocasionar un compromiso en la ventilación que requiere de tratamiento urgente mediante descompresión con un tubo de tórax [27,30].

- **C (*Circulation*): Circulación con control de la hemorragia**

La hemorragia es una causa importante de muerte prevenible en el paciente politraumatizado, y aunque la hemorragia facial potencialmente mortal es infrecuente (1,2 %-4,5 %), se asocia con una morbilidad y mortalidad significativas [27,28,34].

Las medidas iniciales para el control de la hemorragia son la presión directa, el taponamiento (*packing*) anterior y posterior para la hemorragia faríngea posterior, la cauterización del vaso [26,28,34], o las suturas hemostáticas de los puntos sangrantes (aunque dada la extensa red vascular de la cara, esta suele ser ineficaz) [26,35]. En el caso de sangrado de fracturas óseas, tanto los

alambres de sujeción como la fijación intermaxilar temporal son de utilidad [28].

En el caso del taponamiento en una hemorragia oronasal o en el caso de sangrado de heridas inciso-contusas, se pueden utilizar sondas con balón, como la sonda de Foley o la de Sengstaken-Blakemore [27,36,37], teniendo especial precaución a la hora de inflar el balón cerca de fracturas o en la base del cráneo, para evitar el desplazamiento de fragmentos óseos [28,37].

En los casos en los que estas medidas sean ineficaces, la embolización transarterial se considera el estándar de oro [26,34,35], ya que tiene importantes ventajas, como el acceso rápido, la localización precisa del sitio de sangrado mediante angiografía y la capacidad de tratar en un mismo acto varios puntos de sangrado no accesibles quirúrgicamente [35,38]. Aunque su tasa de éxito es elevada (entre 79,4 % y 100 %) [38], no se puede despreciar la gravedad de algunas de sus complicaciones, como ceguera o accidentes cerebrovasculares [26,35].

- **D (*Disability*): Evaluación neurológica**

En la evaluación primaria es esencial la escala de coma de Glasgow, ya que permite determinar el nivel de conciencia basal y detectar cambios precozmente [28,30].

- **E (*Exposure / Eyes*): Exposición**

Como parte final de la evaluación primaria, se debe exponer completamente al paciente para valorar todas las heridas o las lesiones que pudiera tener, incluyendo aquellas que están fuera del área craneofacial [28,30]. En el caso del trauma maxilofacial, la "E" también podría corresponderse a la evaluación ocular *(Eyes)* como parte de la evaluación secundaria para descartar lesiones que amenacen la vista, como la hemorragia retrobulbar o el síndrome compartimental orbitario [26,39], que podría dejar como consecuencia una ceguera irreversible si no se tratan precozmente.

Tratamiento específico del trauma maxilofacial

El tratamiento definitivo de las lesiones de tejidos blandos y las fracturas óseas no se debe realizar hasta que las lesiones que supongan un riesgo vital no hayan sido solucionadas [10,26]. El objetivo final de este tratamiento es recuperar las funciones masticatorias, deglutoria y fonatoria, además de procurar la estética facial [27,30].

I. Tratamiento de heridas de tejidos blandos

Como primera medida, se debe limpiar la herida de posibles cuerpos extraños; para ello, es necesario lavarla abundantemente con solución salina estéril o incluso con agua del grifo (estudios demuestran que no aumentan la tasa de infecciones) [40].

Luego, bajo anestesia local o general dependiendo de la extensión y la profundidad de las heridas, se deben explorar cuidadosamente, así como la presencia de posibles lesiones de estructuras importantes, como el nervio y la arteria facial o las glándulas salivares. A la hora de realizar un desbridamiento es necesario recordar que la cara tiene una extensa red vascular, lo que disminuye la pérdida de tejido por necrosis, pero se recomienda ser bastante conservador [30], no así en el caso de las heridas por proyectil de arma de fuego, que sí deben desbridarse agresivamente.

El cierre de las heridas faciales debería realizarse en las primeras cuatro a seis horas después del trauma para conseguir mejores resultados funcionales y estéticos [30]. Preferiblemente se deben usar suturas absorbibles en los tejidos más profundos y monofilamentos no absorbibles en la piel, todos ellos de calibres finos (normalmente a partir de 4/0).

II. Tratamiento de fracturas faciales

El abordaje terapéutico del trauma maxilofacial debe ser realizado por cirujanos maxilofaciales especializados y con experiencia [26,41]. Una de las particularidades de esta región es la presencia de piezas dentales. Por ello, identificar todos los dientes y fragmentos dentales tras un traumatismo es esencial porque aquellos que falten pueden haber sido aspirados o alojados en tejidos blandos. Si un diente queda extremadamente móvil y no puede protegerse de forma segura, su extracción limita ese riesgo [42].

El manejo se divide fundamentalmente en estrategias conservadoras y quirúrgicas. El tratamiento conservador suele reservarse para fracturas no desplazadas o con desplazamiento mínimo, en la que la funcionalidad no se ve comprometida [29,39].

El tratamiento quirúrgico consiste en la reducción abierta y la fijación interna mediante placas y tornillos de titanio, sobre todo en las fracturas mandibulares [30]. En las fracturas conminutas faciales, los fragmentos óseos sin utilidad anatómica o funcional se eliminan para no comprometer la estabilidad ni la reconstrucción. La estabilización inicial puede realizarse con técnicas temporales, posponiendo la reconstrucción definitiva con injertos óseos para un segundo tiempo, si existe pérdida ósea significativa [43].

Las fracturas panfaciales, que afectan a los tres tercios del rostro, requieren un abordaje secuencial estructurado, iniciándose habitualmente por la fijación mandibular para restablecer la oclusión y la función masticatoria. A partir de esta base, la reconstrucción progresa siguiendo un patrón *bottom–top* y *outside–in,* definiendo la altura, el ancho y la proyección facial. La reparación de las estructuras perioculares se integra en la reconstrucción orbitaria para preservar la función ocular, dejando con frecuencia la reconstrucción de la unidad nasal para fases posteriores, debido a su complejidad anatómica [43,44].

La edad es un predictor independiente en la toma de decisiones terapéuticas. Los pacientes mayores de 65 años presentan una tasa significativamente menor de intervenciones quirúrgicas en comparación con grupos jóvenes [45]. Esto podría relacionarse con los factores etiológicos (caídas vs traumatismos de alta energía) y una mayor prevalencia de fracturas mediofaciales, que suelen ser más susceptibles a un manejo conservador y presentan una menor demanda estética [45].

La antibioterapia profiláctica está firmemente indicada en el periodo perioperatorio (24-48 horas) de las fracturas mandibulares que comprometen el área dentada para reducir la incidencia de infecciones postquirúrgicas [46,47]. Sin embargo, el uso de la antibioterapia profiláctica no se recomienda para fracturas mediofaciales, orbitarias o cigomáticas de manejo no quirúrgico, y tampoco para prevenir la meningitis en fracturas de la base del cráneo con fístula de líquido cefalorraquídeo, ya que no está demostrado que tenga beneficios clínicamente significativos en estos casos [30,46,47]. Tampoco está indicado el tratamiento rutinario con antibióticos en caso de heridas faciales o escalpes que no traspasen el tejido celular subcutáneo, dada la evidencia de bajas tasas de infección por el gran aporte vascular de la región [46].

Lesiones asociadas

Las lesiones maxilofaciales pueden presentarse de forma aislada o como parte de un trauma múltiple [16], y aunque por sí solas no suelen ser mortales, pueden estar asociadas a lesiones graves y potencialmente mortales en otras localizaciones anatómicas, como las lesiones cerebrovasculares, de columna cervical, las lesiones torácicas y las abdominales [17-19].

Habitualmente, los pacientes que presentan un trauma maxilofacial grave tienen una mayor probabilidad de sufrir lesiones asociadas graves [18], siendo los mecanismos de alta energía los principales responsables del trauma maxilofacial grave y las lesiones que estos asocian, destacando los accidentes de tránsito y las caídas de altura como los mecanismos lesionales más comúnmente relacionados con las lesiones graves [18-20]. Así, el trauma maxilofacial, especialmente el causado por mecanismos de alta energía, debe ser una señal de alerta para la búsqueda activa de lesiones graves en otras partes del cuerpo, lo cual es fundamental para mejorar el pronóstico y reducir la morbimortalidad de estos pacientes complejos.

Conclusiones

El traumatismo maxilofacial refleja cambios epidemiológicos claros, condicionados tanto por la transición demográfica como por la modificación de los mecanismos de lesión. Si bien continúa predominando en hombres jóvenes, el incremento de la expectativa de vida ha desplazado parte de la carga de enfermedad hacia pacientes añosos, especialmente mujeres mayores de 80 años, en quienes las caídas constituyen el mecanismo

principal. De forma paralela, la reducción de los accidentes de tránsito como causa predominante, asociada al uso de sistemas de seguridad, ha dado paso a nuevos escenarios de riesgo, como los dispositivos de micromovilidad en población joven.

Desde el punto de vista clínico, las lesiones se concentran mayoritariamente en el tercio medio facial, con especial afectación del complejo maxilo-cigomático-orbitario y los huesos nasales. En este contexto, el diagnóstico adecuado requiere un alto índice de sospecha y el uso sistemático de tomografía computarizada maxilofacial, dado que la tomografía craneal simple puede infraestimar un número significativo de lesiones.

El manejo inicial debe estructurarse estrictamente siguiendo la secuencia XABCDE del ATLS®. Esto implica priorizar el control de la hemorragia masiva (X), seguido del aseguramiento de la vía aérea (A), particularmente vulnerable en fracturas Lefort II y III, donde el desplazamiento óseo y el edema pueden generar obstrucción. En caso de fracaso de las técnicas convencionales de intubación, la cricotiroidotomía constituye la vía aérea quirúrgica de elección por su rapidez. El control de la hemorragia (C) puede requerir medidas avanzadas como la embolización transarterial en casos de sangrado oronasal masivo refractario. El tratamiento definitivo debe orientarse a restaurar la función y la estética; el estándar en la mayoría de las fracturas es la reducción abierta con fijación interna mediante placas de titanio, junto con un manejo adecuado de los tejidos blandos y un uso racional de la antibioterapia.

Finalmente, el traumatismo maxilofacial secundario a mecanismos de alta energía debe considerarse una lesión centinela, obligando a la búsqueda activa de lesiones asociadas potencialmente graves, con el objetivo de mejorar el pronóstico y reducir la morbimortalidad.

Cumplimiento de normas éticas

Consentimiento informado: Este estudio es una revisión de la literatura, y como tal, no hay necesidad de un consentimiento informado ni de aprobación de Comité de Ética Institucional.

Conflictos de interés: Los autores declararon no tener conflictos de interés.

Uso de Inteligencia Artificial: No se utilizaron sistemas de inteligencia artificial (IA) para la realización de este artículo.

Fuentes de financiación: Recursos propios de los autores.

Contribución de los autores:

- Concepción y diseño: Patrizio Petrone.
- Recolección de datos: Patrizio Petrone, Alba María Sánchez-Arco.
- Análisis e interpretación de datos: Patrizio Petrone, Alba María Sánchez-Arco, Corrado P. Marini.
- Redacción del manuscrito: Patrizio Petrone, Alba María Sánchez-Arco, Corrado P. Marini.
- Revisión crítica y aprobación final: Patrizio Petrone, Alba María Sánchez-Arco, Aloia Guerreiro-Caamaño, Antonio Cabrera-Arcas, Corrado P. Marini.

Referencias

1 Roccia F, Iocca O, Sobrero F, Rae E, Laverick S, Carlaw K, et al. World Oral and Maxillofacial Trauma (WORMAT) project: A multicentre prospective analysis of epidemiology and patterns of maxillofacial trauma around the world. J Stomatol Oral Maxillofac Surg. 2022;123:e849-e857. https://doi.org/10.1016/j.jormas.2022.05.004

2 Das D, Salazar L. Maxillofacial trauma: Managing potentially dangerous and disfiguring complex injuries. Emerg Med Pract. 2017;19:1-24.

3 Boffano P, Roccia F, Zavattero E, Dediol E, Uglešić V, Kovačič Ž, et al. European maxillofacial trauma (EURMAT) project: A multicentre and prospective study. J Craniomaxillofac Surg. 2015;43:62-70. https://doi.org/10.1016/j.jcms.2014.10.011

4 Bocchialini G, Ambrosi S, Castellani A, Negrini S, Zanetti U, Rossi A. Six years of experience in treating facial trauma in the province of Brescia, Italy. Craniomaxillofac Trauma Reconstruction Open. 2018;2:e61-9. https://doi.org/10.1055/s-0038-1675216

5 Ogunbowale A, Costello L, McCormack D, Ekanayake K, Kearns GJ. Maxillofacial fractures in females: A 5-year retrospective review. Ir J Med Sci. 2022;191:367-74. https://doi.org/10.1007/s11845-021-02534-1

6 Brucoli M, Boffano P, Romeo I, Corio C, Benech A, Ruslin M, et al. Epidemiology of maxillofacial trauma in the elderly: A European multicentre study. J Stomatol Oral Maxillofac Surg. 2020;121:330-8. https://doi.org/10.1016/j.jormas.2019.09.002

7 Çeçen S, Özgenel GY, Özbek S, Akın S, Kahveci R, Özpar R. Maxillofacial trauma in geriatric patients in an aging

country. J Plast Reconstr Aesthet Surg. 2024;95:161-9. https://doi.org/10.1016/j.bjps.2024.05.040

8 Boschetti CE, Montella E, Magliulo R, Molo E, Canet-López E, Guida D, et al. New generation vehicles: The impact of electric scooter trauma on the severity of facial fractures assessed by FISS score. A multicentre study. Br J Oral Maxillofac Surg. 2024;62:626-31. https://doi.org/10.1016/j.bjoms.2024.05.007

9 Gearing PF, El-Atem N, Devine M, Chen J, Kumar R, Ramakrishnan A, et al. E-Scooter facial fractures: A comparative cohort study. J Craniomaxillofac Surg. 2024;52:1088-94. https://doi.org/10.1016/j.jcms.2024.06.021

10 Wasicek PJ, Gebran SG, Ngaage LM, Liang Y, Ottochian M, Morrison JJ, et al. Contemporary characterization of injury patterns, initial management, and disparities in treatment of facial fractures using the National Trauma Data Bank. J Craniofac Surg. 2019;30:2052-6. https://doi.org/10.1097/SCS.0000000000005862

11 Bertin E, Louvrier A, Meyer C, Weber E, Barrabé A, Pons M. An epidemiologic retrospective study of maxillofacial traumatology in the elderly. J Stomatol Oral Maxillofac Surg. 2022;123:e878-e882. https://doi.org/10.1016/j.jormas.2022.05.024

12 Kim EJ, Bustos VP, Lee BT. Sources of facial injury across age groups: A nationwide overview using the national electronic injury surveillance system database. J Craniofac Surg. 2023;34:1927-30. https://doi.org/10.1097/SCS.0000000000009582

13 Irgebay Z, Kahan EH, Park KE, Choi J, Zellner EG. Characteristics and patterns of facial fractures in the elderly population in the United States based on Trauma Quality Improvement Project Data. J Craniofac Surg. 2022;33:1294-8. https://doi.org/10.1097/SCS.0000000000008612

14 Lin C, Wu J, Yang C, Zhang C, Xu B, Zhang Y, et al. Classifying and standardizing panfacial trauma according to anatomic categories and Facial Injury Severity Scale: A 10-year retrospective study. BMC Oral Health. 2021;21:557. https://doi.org/10.1186/s12903-021-01900-w

15 McGoldrick DM, Fragoso-Iñiguez M, Lawrence T, McMillan K. Maxillofacial injuries in patients with major trauma. Br J Oral Maxillofac Surg. 2018;56:496-500. https://doi.org/10.1016/j.bjoms.2018.04.001

16 Punjabi SK, Khan M, Qadeer-ul-Hassan, Zaib-un-Nisa. Associated injuries with facial trauma - A study. JLUMHS. 2012;11:60-3.

17 Färkkilä EM, Kaban LB, Boos-Lima FBDJ, Peacock ZS. Association of craniomaxillofacial fractures and blunt cerebrovascular injuries. Int J Oral Maxillofac Surg. 2023;52:847-53. https://doi.org/10.1016/j.ijom.2022.12.003

18 Othman A, Al-Qahtani FAM, Al-Qahtani H, Jaber M, Bishawi K, Khamis AH, et al. Traumatic brain injuries and maxillofacial fractures: A systematic review and meta-analysis. Oral Maxillofac Surg. 2023;27:373-85. https://doi.org/10.1007/s10006-022-01076-9

19 Galteland P, Døving M, Næss I, Sehic A, Utheim TP, Eken T, et al. The association between head injury and facial fracture treatment: An observational study of hospitalized bicyclists from a level 1 trauma centre. Acta Neurochir (Wien). 2024;166:132. https://doi.org/10.1007/s00701-024-06019-9

20 Expert Panel on Neurological Imaging, Parsons MS, Policeni B, Juliano AF, Agarwal M, Benjamin ER, Burns J, et al. ACR Appropriateness Criteria® Imaging of facial trauma following primary survey. J Am Coll Radiol. 2022;19:S67-86. https://doi.org/10.1016/j.jacr.2022.02.013

21 Rajeev A, Pai KM, Smriti K, Kadavigere R, Kamath A, Gadicherla S, et al. Diagnostic accuracy of ultrasonography in the assessment of facial fractures. Pesqui Bras Odontopediatria Clín Integr. 2019;19:e4832. https://doi.org/10.4034/PBOCI.2019.191.133

22 Huang LK, Huang CS, Tu HF, Chiang KH, Bajani F, Fu CY. A prediction model for selective use of facial computed tomography in blunt head trauma patients. Plast Reconstr Surg. 2021;148:583e-591e. https://doi.org/10.1097/PRS.0000000000008371

23 Ricci JA, Tran BNN, Ruan QZ, Lin SJ, Singhal D, Lee BT. Comparing head and facial computed tomographic imaging in identifying operative facial fractures. Ann Plast Surg. 2018;80:S219-S222. https://doi.org/10.1097/SAP.0000000000001289

24 Talwar AA, Heiman AJ, Kotamarti VS, Bommareddy K, Harris ES, Sandberg ML, et al. High-resolution maxillofacial computed tomography is superior to head computed tomography in determining the operative management of facial fractures. J Surg Res. 2020;256:381-9. https://doi.org/10.1016/j.jss.2020.06.060

25 Perry M. Facial injuries: Triage and applying damage control principles. Trauma. 2017;19:186-95. https://doi.org/10.1177/1460408616675643

26 Eng J, Sivam S. General overview of the facial trauma evaluation. Facial Plast Surg Clin North Am. 2022;30:1-9. https://doi.org/10.1016/j.fsc.2021.08.001

27 Krishnan DG. Systematic assessment of the patient with facial trauma. Oral Maxillofac Surg Clin North Am. 2013;25:537-44. https://doi.org/10.1016/j.coms.2013.07.009

28 Durham J, Moore UJ, Hill CM, Renton T. Oral surgery II: Part 6. Oral and maxillofacial trauma. Br Dent J. 2017;223:877-83. https://doi.org/10.1038/sj.bdj.2017.995

29 Mohan R, Iyer R, Thaller S. Airway management in patients with facial trauma. J Craniofac Surg. 2009;20:21-3. https://doi.org/10.1097/SCS.0b013e318190327a

30 Paz-Escobar MI, González-Figueroa CP. Guías de manejo del trauma facial y urgencias en otorrinolaringología. Rev Colomb Cir. 1996;11:137-55.

31 Perry M, Morris C. Advanced trauma life support (ATLS) and facial trauma: Can one size fit all? Part 2: ATLS, maxillofacial injuries and airway management dilemmas. Int J Oral Maxillofac Surg. 2008;37:309-20. https://doi.org/10.1016/j.ijom.2007.11.002

32 Le TMT, Oleck NC, Khan W, Halsey JN, Liu FC, Hoppe IC, et al. Implications of facial fracture in airway management of the adult population: What is the most effective management strategy? Ann Plast Surg. 2019;82(4S Suppl 3):S179-S184. https://doi.org/10.1097/SAP.0000000000001883

33 Perry M, O'Hare J, Porter G. Advanced Trauma Life Support (ATLS) and facial trauma: can one size fit all? Part 3: Hypovolaemia and facial injuries in the multiply injured patient. Int J Oral Maxillofac Surg. 2008;37:405-14. https://doi.org/10.1016/j.ijom.2007.11.005

34 Stallwood-Hall C, Anderson J, Ebeid A. Systematic review and meta-analysis of arterial embolization compared with traditional management on outcomes of traumatic massive facial haemorrhage. ANZ J Surg. 2022;92:988-93. https://doi.org/10.1111/ans.17448

35 Kim GW, Choi S, Han S, Lee Y, Kang B, Jung YS. Management of intractable oronasal bleeding using Sengstaken-Blakemore tubes in patients with facial trauma: A case series and technical notes. Clin Exp Emerg Med. 2021;8:65-70. https://doi.org/10.15441/ceem.20.079

36 Jose A, Arya S, Nagori SA, Thukral H. Management of life-threatening hemorrhage from maxillofacial firearm injuries using Foley catheter balloon tamponade. Craniomaxillofac Trauma Reconstr. 2019;12:301-4. https://doi.org/10.1055/s-0039-1685461

37 Langel C, Lovric D, Zabret U, Mirkovic T, Gradisek P, Mrvar-Brecko A, et al. Transarterial embolization of the external carotid artery in the treatment of life-threatening haemorrhage following blunt maxillofacial trauma. Radiol Oncol. 2020;54:253-62. https://doi.org/10.2478/raon-2020-0035

38 Perry M, Moutray T. Advanced Trauma Life Support (ATLS) and facial trauma: can one size fit all? Part 4: 'can the patient see?' Timely diagnosis, dilemmas and pitfalls in the multiply injured, poorly responsive/unresponsive patient. Int J Oral Maxillofac Surg. 2008;37:505-14. https://doi.org/10.1016/j.ijom.2007.11.004

39 Dougherty WM, Christophel JJ, Park SS. Evidence-based medicine in facial trauma. Facial Plast Surg Clin North Am. 2017;25:629-43. https://doi.org/10.1016/j.fsc.2017.06.013

40 Breeze J, Powers DB. Current opinion in the assessment and management of ballistic trauma to the craniomaxillofacial region. Curr Opin Otolaryngol Head Neck Surg. 2020;28:251-7. https://doi.org/10.1097/MOO.0000000000000634

41 Seeballuck C, Dolan S, Kilgariff JK. Top tips for the immediate management of dental trauma. Br Dent J. 2022;233:8-12. https://doi.org/10.1038/s41415-022-4476-3

42 Ramakrishnan K, Palanivel I, Narayanan V, Chandran S, Narayanan J. Sequencing of fixation in panfacial fracture: A systematic review. J Maxillofac Oral Surg. 2021;20:180-8. https://doi.org/10.1007/s12663-020-01387-y

43 Massenburg BB, Lang MS. Management of panfacial trauma: Sequencing and pitfalls. Semin Plast Surg. 2021;35:292-8. https://doi.org/10.1055/s-0041-1735813

44 Imholz B, Combescure C, Scolozzi P. Is age of the patient an independent predictor influencing the management of cranio-maxillo-facial trauma? A retrospective study of 308 patients. Oral Surg Oral Med Oral Pathol Oral Radiol. 2014;117:690-6. https://doi.org/10.1016/j.oooo.2014.03.010

45 Cicuttin E, Sartelli M, Scozzafava E, Tartaglia D, Cremonini C, Brevi B, et al. Antibiotic prophylaxis in torso, maxillofacial, and skin traumatic lesions: A systematic review of recent evidence. Antibiotics (Basel). 2022;11:139. https://doi.org/10.3390/antibiotics11020139

46 Hyneman D, Coburn J, Bellfi L, Chapple AG, Christensen BJ. Do antibiotics prevent infectious complications in critically injured patients with blunt nonoperative midfacial trauma? J Oral Maxillofac Surg. 2023;81:746-51. https://doi.org/10.1016/j.joms.2023.02.011

47 Appelbaum RD, Farrell MS, Gelbard RB, Hoth JJ, Jawa RS, Kirsch JM, et al. Antibiotic prophylaxis in injury: an American Association for the Surgery of Trauma Critical Care Committee clinical consensus document. Trauma Surg Acute Care Open. 2024;9:e001304. https://doi.org/10.1136/tsaco-2023-001304